

© О.Л. БОКЕРИЯ, А.А. АХОБЕКОВ, 2015

© АННАЛЫ АРИТМОЛОГИИ, 2015

УДК 616.12-008.313.3

DOI: 10.15275/annaritmol.2015.1.3

ЖЕЛУДОЧКОВАЯ ЭКСТРАСИСТОЛИЯ

Тип статьи: лекция

О.Л. Бокерия, А.А. Ахобеков

ФГБУ «Научный центр сердечно-сосудистой хирургии им. А.Н. Бакулева» (директор – академик РАН и РАМН Л.А. Бокерия); Рублевское шоссе, 135, Москва, 121552, Российская Федерация

Бокерия Ольга Леонидовна, доктор мед. наук, профессор, гл. науч. сотр., зам. заведующего отделением; Ахобеков Альберт Амалиевич, мл. науч. сотр.; e-mail: alber-t7@mail.ru

Желудочковая экстрасистолия выявляется примерно у 5% населения. Лечение желудочковой экстрасистолии является сложной задачей; выбор тактики лечения зависит от причины ее возникновения и влияния ее на прогноз. Желудочковая экстрасистолия бывает двух видов: доброкачественная и жизнеугрожающая. При доброкачественной желудочковой экстрасистолии

антиаритмическая терапия или радиочастотная абляция (РЧА) аритмогенных зон применяются в случае наличия выраженной симптоматики. Жизнеугрожающая желудочковая экстрасистолия чаще всего ассоциирована с сопутствующей кардиальной патологией. В данном случае лечение основного заболевания является главной задачей.

Ключевые слова: желудочковая экстрасистолия; внезапная сердечная смерть; лечение; радиочастотная абляция.

VENTRICULAR PREMATURE COMPLEXES

O.L. Bockeria, A.A. Akhobekov

A.N. Bakoulev Scientific Center for Cardiovascular Surgery; Rublevskoe shosse, 135, Moscow, 121552, Russian Federation

Bockeria Ol'ga Leonidovna, MD, PhD, DSc, Professor, Chief Research Associate, Deputy Chief of Department; Akhobekov Al'bert Amalievich, MD, Junior Research Associate; e-mail: alber-t7@mail.ru

Ventricular premature beats are detected in about 5% of population. Treatment of ventricular premature beats is a challenge; the choice of tactics of treatment depends on the cause of its' occurrence and its' influence on the prognosis. Ventricular premature beats are divided into two major groups: benign and life-threatening. In benign ventricular premature beats antiarrhythmic therapy or RFA of arrhythmogenic zones are used in case of severe symptoms. Life-threatening ventricular premature beats are often associated with concomitant cardiac pathology. In this case, treatment of the underlying disease is a major challenge.

Key words: ventricular premature beats; sudden cardiac death, treatment; radiofrequency ablation.

Введение

Желудочковая экстрасистолия (ЖЭС) — это преждевременное возбуждение сердца, возникающее под влиянием импульсов, исходящих из различных участков проводящей системы желудочков. Источником ЖЭС в большинстве случаев являются разветвления пучка Гиса и волокна Пуркинье.

Желудочковая экстрасистолия является одной из самых распространенных желудочковых аритмий. При регистрации ЭКГ в 12 отведениях в покое желудочковые экстрасистолы определяются примерно у 5% здоровых лиц молодого возраста, тогда как при холтеровском мониторинге ЭКГ в течение 24 ч их частота составляет 50%. Хотя большинство из них представлено единичными экстрасистолами, могут выявляться и сложные формы [1].

Лечение желудочковой экстрасистолии является сложной и комплексной задачей. Подход к лечению ЖЭС в последние десятилетия претерпел серьезные изменения. Желудочковая экстрасистолия вызывает при определенных обстоятельствах желудочковую тахикардию, которая, в свою очередь, может перерасти в фибрилляцию желудочков, что является одним из наиболее распространенных механизмов внезапной сердечной смерти (ВСС).

Одной из тактических ошибок, допускавшихся в 1970-х и 1980-х гг., было агрессивное

устранение желудочковой экстрасистолии у больных после инфаркта миокарда. Исследования показали, что устранение ЖЭС антиаритмическими препаратами увеличивает риск смертности у пациентов без какого-либо положительного клинического результата [2].

Патофизиология

Патофизиология желудочковой экстрасистолии у человека изучена в небольшом количестве исследований. Большая часть информации о ЖЭС получено из исследований, проводившихся на животных. В патофизиологии желудочковой экстрасистолии выделяют три основных механизма: усиленный автоматизм, риентри и триггерная активность [3–5].

Усиленный автоматизм

Усиленный автоматизм — это появление нового участка деполяризации в миокарде желудочков, что может привести к возникновению внеочередного желудочкового комплекса. Причиной усиления автоматизма могут послужить электролитные нарушения или ишемизированный участок миокарда.

Риентри

Риентри обычно возникает, когда медленно проводящие ткани, например ишемизированный миокард, прилегают к нормальной ткани.

Возникают условия для повторного входа возбуждения и развития механизма ригентри.

Триггерная активность

Постдеполяризация, вызванная предыдущим импульсом, может привести к преждевременной активации, и это может послужить причиной желудочковой экстрасистолии, если порог стимуляции достигнут. Постдеполяризация может произойти либо во время (в начале), либо после (в конце) завершения реполяризации.

Эпидемиология

По данным исследований, распространенность желудочковой экстрасистолии варьируется в зависимости от изучаемого населения, продолжительности наблюдения и метода ее обнаружения. При регистрации ЭКГ в 12 отведениях желудочковая экстрасистолия определяется редко. Фремингемское исследование (с 1-го часа амбулаторного ЭКГ) позволило установить, что распространенность одной или более желудочковых экстрасистол в час возникала у 33% мужчин и у 32% женщин без ишемической болезни сердца (ИБС). Среди пациентов с ИБС распространенность одной или более ЖЭС выявлялась у 58% мужчин и 49% женщин. Другие исследования с использованием 24-часового амбулаторного мониторинга показали распространенность ЖЭС у 41% здоровых мальчиков-подростков в возрасте 14–16 лет, у 50–60% здоровых молодых взрослых и у 84% здоровых пожилых людей в возрасте 73–82 лет.

ЖЭС также часто встречается у пациентов с артериальной гипертензией, гипертрофией желудочков, кардиомиопатией, пролапсом митрального клапана. По данным исследования GISSI (Gruppo Italiano per lo Studio della Sopravvivenza dell'Infarto Miocardico), у 64% пациентов после перенесенного инфаркта миокарда наблюдалась ЖЭС, причем 20% из них имели более 10 ЖЭС в час при 24-часовом холтеровском мониторинговании ЭКГ. Фремингемское исследование продемонстрировало бóльшую распространенность ЖЭС среди мужчин по сравнению с женщинами. Разница была особенно значима у мужчин с ИБС в сравнении с женщинами с ИБС. ЖЭС редко встречается у детей — Vanderbilt Medical Center выявил распространенность ЖЭС среди детей, равную 0,8–2,2% (точная распространенность неизвестна). Известно, что распространенность заболевания увеличивается с возрастом.

Смертность и заболеваемость

Прогноз зависит от частоты и вида ЖЭС, а также от вида и тяжести сопутствующих заболеваний сердца. Желудочковые экстрасистолии связаны с высоким риском смерти, особенно когда диагностируется ИБС. Но стоит иметь в виду, что подавление ЖЭС у данной категории пациентов не влияет позитивно на выживаемость. У бессимптомных пациентов частая ЖЭС, выявляемая во время нагрузочного тестирования, была связана с 2,5-кратным увеличением риска сердечно-сосудистой смерти. Редкие ЖЭС не увеличивают риск смерти. Политопная желудочковая экстрасистолия предполагает более худший прогноз, чем единичная монотопная. В двух исследованиях частые ЖЭС во время нагрузки были независимыми предикторами смерти [4, 5]. Частая желудочковая экстрасистолия по типу бигеминии может вызвать аритмогенную кардиомиопатию.

Жалобы

Типичные жалобы при желудочковой экстрасистолии представлены перебоями в работе сердца, ощущением замирания сердца, учащенным сердцебиением, головокружением, атипичной болью в груди, усталостью. От пациентов можно услышать об усиленном сокращении сердца, следующем за ощущением замирания. Также может присутствовать пульсация шейных вен, возникающая при очередной систоле предсердий, которая происходит при закрытых атриоventрикулярных клапанах вследствие преждевременного сокращения желудочков. Последующие после ЖЭС сокращения сильнее из-за постэкстрасистолической компенсаторной паузы. Данное явление известно как экстрасистолическое потенцирование.

Причины

Кардиальные причины:

- ишемическая болезнь сердца;
- постинфарктный кардиосклероз;
- дилатационная и гипертрофическая кардиомиопатия;
- приобретенные пороки сердца и др.

Экстракардиальные причины:

- нарушения электролитного баланса (гипокалиемиа, гипомагниемиа или гиперкальциемиа);

Таблица 1

Классификация желудочковых аритмий (B. Lown, M. Wolf; M. Ryan)

Класс	Количественная и морфологическая характеристика ЖЭС по B. Lown и M. Wolf	Количественная и морфологическая характеристика ЖЭС по B. Lown и M. Wolf в модификации M. Ryan
0	отсутствие ЖЭС	отсутствие ЖЭС
1	редкая, монотопная ЖЭС (до 30 в час)	редкая, монотопная ЖЭС (до 30 в час)
2	частая, монотопная ЖЭС (более 30 в час)	частая, монотопная ЖЭС (более 30 в час)
3	политопные ЖЭС	политопные ЖЭС
4А	парные ЖЭС	мономорфные парные ЖЭС
4Б	желудочковая тахикардия (3 и более подряд ЖЭС)	полиморфные парные ЖЭС
5	ранние ЖЭС (<i>R</i> на <i>T</i>) (приходится на начальные 4/5 зубца <i>T</i>)	желудочковая тахикардия (3 и более подряд ЖЭС)*

* Прогностическое значение «ранних» ЖЭС по времени появления в диастоле оспаривается.

Таблица 2

Классификация желудочковых аритмий (R.J. Myerburg et al.)

Частота ЖЭС	Морфология аритмии
1 – редкие (менее 1 в час)	А – единичные, мономорфные
2 – нечастые (1–9 в час)	В – единичные, полиморфные
3 – умеренно частые (10–30 в час)	С – парные
4 – частые (31–60 в час)	Д – неустойчивая желудочковая тахикардия (до 30 с)
5 – очень частые (более 60 в час)	Е – устойчивая желудочковая тахикардия (более 30 с)

- передозировка лекарств (например, дигоксина, трициклических антидепрессантов, эуфиллина, амитриптилина, псевдоэфедрина, флуоксетина);
- наркотические препараты (например, кокаин, амфетамины, кофеин, алкоголь);
- анестетики;
- инфекция;
- стресс.

Классификация

Существует несколько классификаций желудочковой экстрасистолии.

В течение многих лет кардиологи широко использовали классификацию, предложенную в 1971 г. B. Lown и M. Wolf, которая подразделяла желудочковые экстрасистолы на пять градаций у больных с инфарктом миокарда (ИМ). В 1975 г. M. Ryan предложил модифицированный вариант градации желудочковых аритмий у пациентов без ИМ. Сводные данные по этой классификации представлены в таблице 1.

Позднее, в 1984 г., была предложена и в настоящее время получила распространение модифицированная классификация, предполагающая разделение желудочковых аритмий по их

форме и частоте экстрасистол (R.J. Myerburg et al., 1984 г.). Данная классификация представлена в таблице 2.

Для оценки прогностической значимости ЖЭС имеют значение только основное заболевание и наличие органического поражения сердца, которые определяют риск ВСС. По этой причине большее практическое значение придается риск-стратификации желудочковых аритмий, предложенной J.T. Bigger в 1984 г. (табл. 3).

Частота и морфология ЖЭС у пациентов без структурных изменений в сердце не имеют прогностического значения.

Только у больных, перенесших ИМ со сниженной фракцией выброса, выявление более 10 ЖЭС в час соответствует высокому риску ВСС.

У больных с пороками и другими органическими поражениями сердца увеличение риска происходит при снижении сократительной функции миокарда (табл. 4).

Существует также классификация по происхождению и количеству ЖЭС:

- монотопные: ЖЭС происходят из одного очага;
- политопные: ЖЭС происходят из нескольких очагов;
- левожелудочковая;

Таблица 3

Классификация желудочковых аритмий по прогностической значимости (J.T. Bigger)

Сравниваемые критерии	Доброкачественные	Потенциально злокачественные	Злокачественные
Риск внезапной смерти	очень низкий	низкий или умеренный	высокий
Клинические проявления	сердцебиение, выявленное при плановом осмотре	сердцебиение, выявленное при плановом осмотре или массовом обследовании	сердцебиение, синкопальные состояния, остановка сердца в анамнезе
Структурное поражение сердца	как правило, нет	есть	есть
Рубец или гипертрофия сердца	нет	есть	есть
Фракция выброса левого желудочка	нормальная (более 55%)	умеренно снижена (30–55%)	значительно снижена (менее 30%)
Частота желудочковой экстрасистолии	незначительная или умеренная	умеренная или значительная	умеренная или значительная
Парные желудочковые экстрасистолы или нестойкая (длительностью меньше 30 с) желудочковая тахикардия	нет	есть	есть
Стойкая (длительностью более 30 с) желудочковая тахикардия	нет	нет	есть
Гемодинамические последствия аритмии	нет	нет или незначительные	умеренные или выраженные

Таблица 4

Классификация желудочковых аритмий по отношению к нормальным желудочковым сокращениям

Название	Соотношение
Бигеминия	ЖЭС возникает после каждого нормального сокращения
Тригеминия	ЖЭС возникает через каждые 2 нормальных сокращения
Квадригеминия	ЖЭС возникает через каждые 3 нормальных сокращения
Куплет	2 последовательных ЖЭС
Неустойчивая желудочковая тахикардия	3 или более последовательных ЖЭС (менее 30 с)

- правожелудочковая;
- идиопатическая;
- ЖЭС, обусловленные органическими заболеваниями сердца.

Диагностика**Лабораторная**

Цель лабораторной диагностики – установление провоцирующих факторов ЖЭС, таких как токсические препараты, электролитные нарушения, инфекции, ишемия или инфаркт миокарда, а также получение данных об уровне электролитов в сыворотке крови, гормонов щитовидной железы.

Инструментальная

Задача инструментальной диагностики состоит в оценке степени дисфункции левого же-

лудочка (ЛЖ) с помощью неинвазивных методов исследования, таких как эхокардиография или радионуклеидная визуализация.

Эхокардиография может быть предпочтительным методом, поскольку она также обеспечивает структурную информацию о сердце.

Применение 24-часового холтеровского мониторинга ЭКГ может помочь установить количество ЖЭС и степень электрической нестабильности миокарда.

Регистрация ЭКГ позволяет выявить диагностические критерии ЖЭС:

- широкие и деформированные комплексы *QRS*;
- отсутствие перед экстрасистолой зубца *P*;
- зубец *T* обычно находится в противоположном направлении от *R*-зубца;
- в большинстве случаев – полная компенсаторная пауза;

Таблица 5

Определение расположения источника экстрасистолии по данным ЭКГ

Локализация экстрасистол	Формы комплексов ЖЭС в отведениях ЭКГ					
	V1	V2	V3	V4	V5	V6
Правожелудочковые						
базальные	<i>Rs, RS</i>	<i>RS</i>	<i>R</i>	<i>R</i>	<i>R</i>	<i>R</i>
промежуточные	<i>rS, QS</i>	<i>rS</i>	<i>rS</i>	<i>rS, RS</i>	<i>R</i>	<i>R</i>
верхушечные	<i>rS, QS</i>	<i>rS, QS</i>	<i>rS</i>	<i>rS</i>	<i>rS, RS</i>	<i>Rs, RS</i>
Левожелудочковые						
базальные	<i>R</i>	<i>R</i>	<i>R</i>	<i>R</i>	<i>Rs</i>	<i>RS, Rs</i>
промежуточные	<i>R, qR, RR', RS, Rs</i>	<i>R, Rs</i>	<i>RS</i>	<i>RS, rS</i>	<i>rS</i>	<i>rS, QS</i>
верхушечные	<i>RS, Rs</i>	<i>rS, RS</i>	<i>rS</i>	<i>rS</i>	<i>rS</i>	<i>rS</i>
Базальные	<i>R</i>	<i>R</i>	<i>R</i>	<i>R</i>	<i>R</i>	<i>R</i>
Верхушечные	<i>rS</i>	<i>rS</i>	<i>rS</i>	<i>rS</i>	<i>rS</i>	<i>rS</i>

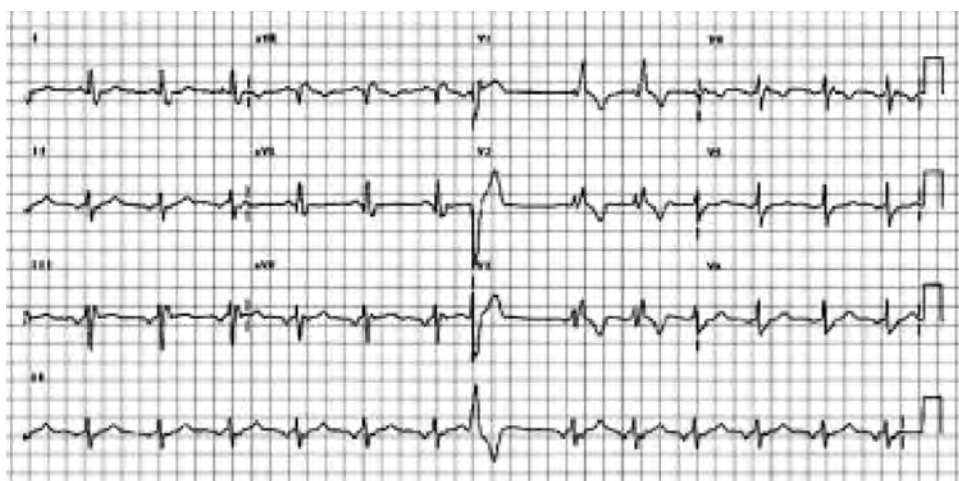


Рис. 1. Желудочковая экстрасистолия по типу блокады левой ножки пучка Гиса

- при ЖЭС, исходящей из левого желудочка, как правило, фиксируется блокада правой ножки пучка Гиса;
- при ЖЭС, исходящей из правого желудочка, фиксируется блокада левой ножки пучка Гиса.

Основные ЭКГ-признаки желудочковых экстрасистол:

- 1) преждевременное появление расширенного и деформированного по отношению к основному ритму комплекса *QRS* без предшествующего ему зубца *P*, исключая поздние экстрасистолы, перед которыми регистрируются зубцы *P*, не имеющие электрофизиологической связи с желудочковыми экстрасистолами;
- 2) наиболее часто – наличие полной компенсаторной паузы.

Форма желудочковых экстрасистол зависит не только от локализации источника экстрасистолии, но и от скорости и пути распространения

импульса в желудочках. Поэтому ЭКГ дает возможность ориентировочно установить расположение эктопического очага по морфологии экстрасистолического комплекса (табл. 5).

Если желудочковая экстрасистола имеет вид блокады правой ножки и левой передней ветви пучка Гиса, источник ее находится в системе левой задней ветви пучка Гиса, то есть в задней стенке ЛЖ.

Если желудочковая экстрасистола имеет вид блокады правой ножки и задней нижней ветви пучка Гиса, источник ее находится в левой передней ветви пучка Гиса.

Если желудочковая экстрасистола имеет вид полной блокады левой ножки пучка Гиса (рис. 1), источник ее находится в правой ножке пучка Гиса.

Комплекс *QRS* левожелудочковой экстрасистолы в правых грудных отведениях имеет моноили бифазную форму: *R, qR, RR', RS, Rs*, а в левых – *rS* или *QS*.

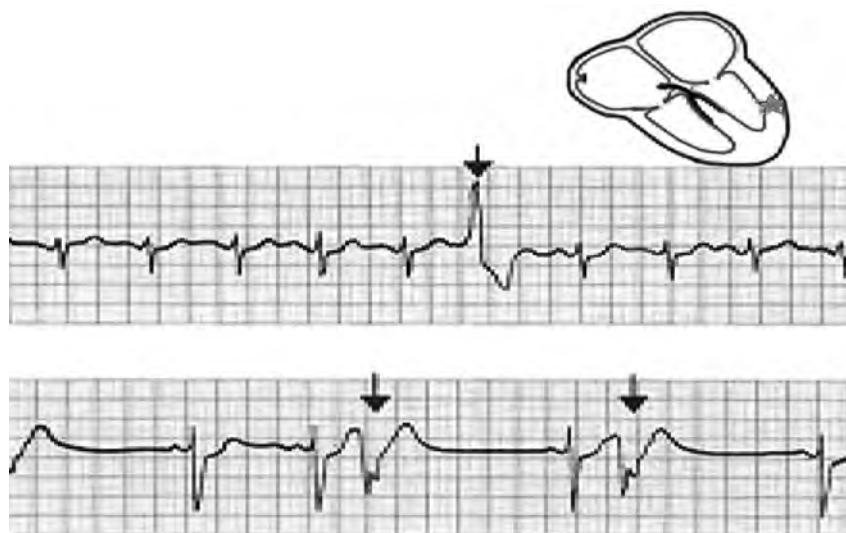


Рис. 2. Желудочковая экстрасистолия по типу *R* на *T*

Комплекс *QRS* правожелудочковой экстрасистолы в правых грудных отведениях имеет форму *rS* или *QS*, а в левых — *R*.

Если желудочковая экстрасистола возникает в участке межжелудочковой перегородки, обычно длительность и форма ее незначительно отличаются от комплекса *QRS* основного ритма.

Форма *QRS* типа *rSR'* в отведении *V1* характерна для экстрасистолы из левой половины межжелудочковой перегородки, а тип *R* или *qR* в отведении *V6* — для экстрасистол из правой половины перегородки.

Направленность комплекса *QRS* экстрасистолического комплекса во всех грудных отведениях вверх позволяет предположить локализацию источника желудочковой экстрасистолы в базальных отделах сердца, а направленность комплекса *QRS* вниз — в участке верхушки.

На рисунке 2 показана ранняя желудочковая экстрасистолия по типу *R* на *T*.

В сложных для топической диагностики случаях точный источник экстрасистолы не указывают, ограничившись выводом о наличии желудочковых экстрасистол.

Выполнение стресс-теста должно быть обязательным, поскольку позволяет выявить коронарную ишемию, стресс-индуцированную аритмию или же сразу обе причины.

Электрофизиологическое исследование (ЭФИ)

По данным Американского колледжа кардиологов (Американской ассоциации сердца, АСС/АНА), I класс показаний для проведения ЭФИ — у пациентов с ИБС, низкой фракцией выброса (менее 36%), и неустойчивой желудочковой тахикардией, зафиксированной на ЭКГ.

Коронарография

Коронарография у возрастных пациентов с ЖЭС должна выполняться в обязательном порядке для исключения ишемической природы ее возникновения.

Лечение

Решение вопроса о тактике лечения пациента с желудочковой экстрасистолией является весьма сложной задачей, поскольку не все больные с ЖЭС имеют высокий риск внезапной сердечной смерти. Подход к лечению ЖЭС часто зависит от наличия симптомов или основных органических сердечных заболеваний и от оценки риска ВСС. При отсутствии значимых структурных заболеваний сердца (например, при нормальной сократительной функции, отсутствии коронарной патологии или приобретенных пороков сердца) бессимптомная ЖЭС не требует лечения. При наличии же симптоматической ЖЭС рекомендуется начать с избегания отягчающих факторов (например, стресса, содержащих кофеин продуктов) и анксиолитических препаратов.

Лечение должно включать в себя ограничение преходящей ишемии, поддержание электролитного баланса, контроль артериального давления [6].

Антиаритмическая терапия

При ЖЭС примерно одинаковой эффективностью обладают практически все группы препаратов.

Препараты I класса (блокаторы быстрых натриевых каналов) делятся на А, В и С подгруппы.

Препараты класса IA (например, прокаинамид, хинидин, дизопирамид) умеренно эффективны, но имеют проаритмогенный эффект. Прокаинамид ассоциируется с высокой частотой аллергических реакций, а хинидин плохо переносится из-за побочных эффектов.

Препараты класса IB (например, мексилитин) могут иметь менее проаритмогенный эффект, чем препараты класса IA. Они обладают высокой частотой экстракардиальных побочных эффектов.

Препараты класса IC (например, флекаинид, пропафенон) являются эффективными для снижения желудочковой эктопии и относительно хорошо переносятся пациентами с нормальной или минимально сниженной сократительной функцией ЛЖ и без ИБС. Они не рекомендуются больным с ИБС из-за неблагоприятного исхода. Морицизин был отменен в июле 2007 г. из-за снижения спроса на рынке.

Препараты II класса (бета-блокаторы) являются препаратами выбора у пациентов с ЖЭС и сопутствующими органическими заболеваниями сердца, особенно если имеется сниженная фракция выброса левого желудочка. Бета-блокаторы, или блокаторы калиевых каналов, эффективно подавляют ЖЭС из правого желудочка.

Препараты III класса (например, амиодарон, соталол) одобрены для использования только при жизнеугрожающих аритмиях. Имеют свойства, характерные для всех классов антиаритмических препаратов. Могут тормозить атриовентрикулярную проводимость и влиять на функцию синусового узла. Удлиняют потенциал действия и рефрактерный период в миокарде, тормозят адренергическую стимуляцию. Очень эффективны в лечении и профилактике фибрилляции и трепетания предсердий. Имеют низкий риск проаритмогенного эффекта. Возможно их использование у пациентов с органическими заболеваниями сердца. Большинство врачей назначают амиодарон в дозе 400 мг внутрь 3 раза в день в течение 1 нед из-за низкого проаритмогенного эффекта, а затем еженедельно уменьшают дозу до терапевтической (терапевтическая доза – 200 мг/сут). Все пациенты должны следить за частотой сердечных сокращений в целях избежания брадикардии.

Последние данные свидетельствуют о том, что амиодарон является безопасным для больных с ЖЭС после инфаркта миокарда, однако он не уменьшает смертность. Амиодарон является препаратом выбора у пациентов, которые

не переносят бета-блокаторы. В результате мета-анализа сравнения эффективности и безопасности применения амиодарона и метопролола в лечении ЖЭС был сделан вывод, что по профилактической активности амиодарон, по-видимому, не превосходит метопролол; при этом амиодарон был связан с более высокой частотой побочных реакций [7–9].

Препараты IV класса (блокаторы кальциевых каналов) в общем не играют никакой роли в лечении ЖЭС.

Клинические испытания показали, что препараты I класса и соталол увеличивают смертность у пациентов, перенесших инфаркт миокарда. В настоящее время нет данных об отрицательном влиянии амиодарона на смертность у данной категории пациентов.

В 2006 г. ACC/ANA/ESC стала рекомендовать радиочастотную абляцию (РЧА) у следующих пациентов [10, 11]:

- пациенты с частыми, симптоматическими и мономорфными ЖЭС, рефрактерными к медикаментозной терапии;
- пациенты, которые избегают длительной медикаментозной терапии.

Для пациентов с высоким риском ВСС рекомендована имплантация кардиовертеров-дефибрилляторов (ИКД).

Заключение

По данным ЭКГ при плановом обследовании желудочковая экстрасистолия выявляется у 5% населения. Лечение ЖЭС является сложной и комплексной задачей; выбор тактики лечения зависит от причины ее возникновения. ЖЭС делится на две большие группы: доброкачественные и жизнеугрожающие.

Доброкачественные ЖЭС обычно представлены редкими или частыми одиночными экстрасистолами, которые становятся значительно меньше или исчезают на фоне физической нагрузки. Их возникновение чаще всего не связано с сопутствующей кардиальной патологией. Такой категории пациентов антиаритмическая терапия назначается в случае наличия выраженной симптоматики. Пациентам, которые избегают длительной медикаментозной терапии, может быть порекомендована РЧА аритмогенных зон.

Жизнеугрожающие ЖЭС чаще всего ассоциированы с сопутствующей кардиальной патологией. Самой частой причиной является ИБС. При выполнении нагрузочного теста в данном

случае количество ЖЭС может вырасти, а иногда перерасти в стойкую желудочковую тахикардию. В таких случаях основной целью является эффективное медикаментозное или хирургическое лечение ИБС. Холтеровское мониторирование ЭКГ должно применяться у всех пациентов с ЖЭС. Так, у больных с аритмогенной дисплазией правого желудочка и врожденными каналопатиями обнаруженная на ЭКГ ЖЭС может привести к выявлению полиморфной желудочковой тахикардии [12]. Учитывая высокий риск внезапной сердечной смерти, эти пациенты могут получить максимальную выгоду от ИКД.

Библиографический список

1. Бокерия Л.А., Голухова Е.З., Адамян М.Г. и др. Клинико-функциональные особенности желудочковых аритмий у больных ишемической болезнью сердца. *Кардиология*. 1998; 10: 17–24.
2. Cantillon D.J. Evaluation and management of premature ventricular complexes. *Cleve Clin. J. Med.* 2013; 80 (6): 377–87. DOI: 10.3949/ccjm.80a.12168.
3. Бокерия Л.А., Ревшвили А.Ш., Ардашев А.В., Кочович Д.З. Желудочковые аритмии. М.: Медпрактика-М; 2002.
4. Jouven X., Zureik M., Desnos M., Courbon D., Ducimetière P. Long-term outcome in asymptomatic men with exercise-induced premature ventricular depolarizations. *N. Engl. J. Med.* 2000; 343 (12): 826–33. DOI: 10.1056/NEJM200009213431201.
5. O'Neill J.O., Young J.B., Pothier C.E., Lauer M.S. Severe frequent ventricular ectopy after exercise as a predictor of death in patients with heart failure. *JACC.* 2004; 44 (4): 820–6. DOI:10.1016/j.jacc.2004.02.063.
6. Dow J., Bhandari A., Simkhovich B.Z., Hale S.L., Kloner R.A. The effect of acute versus delayed remote ischemic preconditioning on reperfusion induced ventricular arrhythmias. *J. Cardiovasc. Electrophysiol.* 2012; 23 (12): 1374–83. DOI: 10.1111/j.1540-8167.2012.02397.x.
7. Richards D.A., Byth K., Ross D.L., Uther J.B. What is the best predictor of spontaneous ventricular tachycardia and sudden death after myocardial infarction? *Circulation.* 1991; 83 (3): 756–63.
8. Stec S., Sikorska A., Zaborska B., Krynski T., Szymot J., Kulakowski P. Benign symptomatic premature ventricular complexes: short- and long-term efficacy of antiarrhythmic drugs and radiofrequency ablation. *Kardiol. Pol.* 2012; 70 (4): 351–8.
9. Huang Z.J., Li T., Yang M.Q., Wu Y.L., Li Y.L. [Efficacy and safety of amiodarone and metoprolol in the treatment of ventricular premature beats: a meta-analysis]. *Nan Fang Yi Ke Da Xue Xue Bao.* 2010; 30 (11): 2577–80.
10. Buxton A.E., Calkins H., Callans D.J., DiMarco J.P., Fisher J.D., Greene H.L. et al. ACC/AHA/HRS 2006 key data elements and definitions for electrophysiological studies and procedures: a report of the American College of Cardiology/American Heart Association Task Force on Clinical Data Standards (ACC/AHA/HRS Writing Committee to Develop Data Standards on Electrophysiology). *JACC.* 2006; 48 (11): 2360–96. DOI:10.1016/j.jacc.2006.09.020.
11. Zipes D.P., Camm A.J., Borggrefe M., Buxton A.E., Chaitman B., Fromer M. et al. ACC/AHA/ESC 2006 guidelines for management of patients with ventricular arrhythmias and the prevention of sudden cardiac death: a report of the American College of Cardiology/American Heart Association Task Force and the European Society of Cardiology Committee for Practice Guidelines (Writing Committee to Develop Guidelines for Management of Patients With Ventricular Arrhythmias and the Prevention of Sudden Cardiac Death). *JACC.* 2006; 48 (5): e247–346.
12. Шомахов Р.А., Макаренко В.Н., Бокерия Л.А. Эволюция методов диагностики и прогнозирования некоронарогенных желудочковых аритмий. *Креативная кардиология*. 2014; 2: 36–47.

References

1. Bockeria L.A., Golukhova E.Z., Adamyan M.G. et al. Clinical and functional features of ventricular arrhythmias in patients with coronary heart disease. *Kardiologiya*. 1998; 10: 17–24 (in Russian).
2. Cantillon D.J. Evaluation and management of premature ventricular complexes. *Cleve Clin. J. Med.* 2013; 80 (6): 377–87. DOI: 10.3949/ccjm.80a.12168.
3. Bockeria L.A., Revishvili A.Sh., Ardashev A.V., Kochovich D.Z. Ventricular arrhythmias. Moscow: Medpraktika-M; 2002 (in Russian).
4. Jouven X., Zureik M., Desnos M., Courbon D., Ducimetière P. Long-term outcome in asymptomatic men with exercise-induced premature ventricular depolarizations. *N. Engl. J. Med.* 2000; 343 (12): 826–33. DOI: 10.1056/NEJM200009213431201.
5. O'Neill J.O., Young J.B., Pothier C.E., Lauer M.S. Severe frequent ventricular ectopy after exercise as a predictor of death in patients with heart failure. *JACC.* 2004; 44 (4): 820–6. DOI:10.1016/j.jacc.2004.02.063.
6. Dow J., Bhandari A., Simkhovich B.Z., Hale S.L., Kloner R.A. The effect of acute versus delayed remote ischemic preconditioning on reperfusion induced ventricular arrhythmias. *J. Cardiovasc. Electrophysiol.* 2012; 23 (12): 1374–83. DOI: 10.1111/j.1540-8167.2012.02397.x.
7. Richards D.A., Byth K., Ross D.L., Uther J.B. What is the best predictor of spontaneous ventricular tachycardia and sudden death after myocardial infarction? *Circulation.* 1991; 83 (3): 756–63.
8. Stec S., Sikorska A., Zaborska B., Krynski T., Szymot J., Kulakowski P. Benign symptomatic premature ventricular complexes: short- and long-term efficacy of antiarrhythmic drugs and radiofrequency ablation. *Kardiol. Pol.* 2012; 70 (4): 351–8.
9. Huang Z.J., Li T., Yang M.Q., Wu Y.L., Li Y.L. [Efficacy and safety of amiodarone and metoprolol in the treatment of ventricular premature beats: a meta-analysis]. *Nan Fang Yi Ke Da Xue Xue Bao.* 2010; 30 (11): 2577–80.
10. Buxton A.E., Calkins H., Callans D.J., DiMarco J.P., Fisher J.D., Greene H.L. et al. ACC/AHA/HRS 2006 key data elements and definitions for electrophysiological studies and procedures: a report of the American College of Cardiology/American Heart Association Task Force on Clinical Data Standards (ACC/AHA/HRS Writing Committee to Develop Data Standards on Electrophysiology). *JACC.* 2006; 48 (11): 2360–96. DOI:10.1016/j.jacc.2006.09.020.
11. Zipes D.P., Camm A.J., Borggrefe M., Buxton A.E., Chaitman B., Fromer M. et al. ACC/AHA/ESC 2006 guidelines for management of patients with ventricular arrhythmias and the prevention of sudden cardiac death: a report of the American College of Cardiology/American Heart Association Task Force and the European Society of Cardiology Committee for Practice Guidelines (Writing Committee to Develop Guidelines for Management of Patients With Ventricular Arrhythmias and the Prevention of Sudden Cardiac Death). *JACC.* 2006; 48 (5): e247–346.
12. Shomakhov R.A., Makarenko V.N., Bockeria L.A. Evolution of diagnostic methods and prediction of noncoronary ventricular arrhythmias. *Kreativnaya kardiologiya*. 2014; 2: 36–47 (in Russian).

Поступила 20.02.2015 г.
Подписана в печать 15.03.2015 г.