Рубрика: неинвазивная аритмология

© Н.В. МОЗГАЛЁВА, Ю.Г. ПАРХОМЕНКО, 2017
© АННАЛЫ АРИТМОЛОГИИ, 2017

УДК 616.172.61:616.127]-007:616/126-002.7:616-002.5:616.015:616.9.
DOI: 10.15275/annaritmol.2017.2.3

МОРФОФУНКЦИОНАЛЬНЫЕ ПАРАЛЛЕЛИ ИЗМЕНЕНИЙ ПРОВОДЯЩЕЙ СИСТЕМЫ СЕРДЦА И РАБОЧЕГО МИОКАРДА ПРИ ИНФЕКЦИОННОМ ЭНДОКАРДИТЕ И ГЕНЕРАЛИЗОВАННОМ ТУБЕРКУЛЕЗЕ НА ФОНЕ НАРКОМАНИИ И ВИЧ-ИНФЕКЦИИ

Тип статьи: оригинальная статья

Н.В. Мозгалёва, Ю.Г. Пархоменко

[1] ФГНБУ «Научно-исследовательский институт морфологии человека», ул. Цюрупы, 3, Москва, 117418, Российская Федерация;
[2] ГБУЗ «Инфекционная клиническая больница № 2» Департамента здравоохранения г. Москвы, 8-я ул. Соколиной горы, 15, Москва, 105275, Российская Федерация

Мозгалёва Наталья Владимировна, мл. науч. сотр., врач-патологоанатом, E-mail: skynat-3kc@yandex.ru
Пархоменко Юрий Георгиевич, доктор мед. наук, профессор, гл. науч. сотр., заведующий патологоанатомическим отделением

Цель. *Изучить морфологические изменения проводящей системы сердца и рабочего миокарда у ВИЧ-инфицированных наркозависимых пациентов, умерших от инфекционного эндокардита и генерализованного туберкулеза и сопоставить полученные данные с результатами прижизненных электрокардиографических исследований.*
Материал и методы. *Проанализированы морфологические и электрокардиографические данные 59 ВИЧ-инфицированных наркозависимых пациентов, умерших от инфекционного эндокардита (37 человек) или генерализованного туберкулеза (22 человека). Исследование морфологической структуры проводящей системы сердца проведено по модифицированной методике, предложенной Ю.Г. Пархоменко с группой исследователей, которая включает приготовление и микроскопию микропрепаратов, содержащих элементы проводящей системы и других структур сердца.*
Результаты. *Морфологические изменения проводящей системы сердца (дистрофические, воспалительные, некробиотические, циркуляторные нарушения, миокардиосклероз) встречались в среднем на 10–20% реже, чем в рабочем миокарде, и отмечены в 70% случаев инфекционного эндокардита и в 82% случаев генерализованного туберкулеза, причем при инфекционном эндокардите преобладали воспалительные изменения, а при генерализованном туберкулезе – дистрофические.*
При анализе электрокардиограмм (ЭКГ) в обеих группах преобладали неспецифические изменения, характеризующие состояние рабочего миокарда, что подтверждается гистологическими данными: наиболее тяжелые морфологические изменения рабочего миокарда отмечены при эндокардите с вовлечением левой половины сердца и генерализованном туберкулезе. Нарушения проводимости (блокада правой и левой ножек пучка Гиса, замедление атриовентрикулярной проводимости) зафиксированы на ЭКГ у 14% умерших от инфекционного эндокардита и у 23% умерших от генерализованного туберкулеза и морфологически соответствовали максимальным изменениям определенных элементов проводящей системы сердца. Как морфологические, так и электрокардиографические данные в обеих группах показали преимущественное поражение правой и левой ножек пучка Гиса, реже были поражены предсердно-желудочковый узел и пучок, наиболее редко – синусно-предсердный узел. Отдельного внимания заслуживает обнаружение на ЭКГ в обеих группах удлиненного интервала Q–T (9 и 11% случаев инфекционного эндокардита и генерализованного туберкулеза соответственно), что является предиктором жизнеугрожающих аритмий и относится к ВИЧ-ассоциированным сердечно-сосудистым осложнениям. Гистологически случаи удлиненного интервала Q–T характеризовались неспецифическими изменениями в виде отека и дистрофии рабочих кардиомиоцитов.
Заключение. *В основе электрокардиографических изменений при инфекционном эндокардите и генерализованном туберкулезе лежат морфологические изменения проводящей системы сердца и рабочего миокарда, однако частота обнаружения патологии структуры проводящей системы*

сердца в несколько раз превышает частоту ее функциональных проявлений, что свидетельствует о ее высокой компенсаторной способности. Закономерность в поражении различных отделов проводящей системы сердца обусловлена ее анатомо-топографическими особенностями.

Ключевые слова: проводящая система сердца; электрокардиография; инфекционный эндокардит; генерализованный туберкулез; ВИЧ-инфекция.

MORPHOLOGICAL AND FUNCTIONAL PARALLELS IN CHANGES OF THE CARDIAC CONDUCTION SYSTEM AND WORKING MIOCARDIUM AT INFECTIVE ENDOCARDITIS AND GENERALIZED TUBERCULOSIS IN PATIENTS WITH DRUG ADDICTION AND HIV-INFECTION

N.V. Mozgaleva, Yu.G. Parkhomenko

[1] Research Institute of Human Morphology, ulitsa Tsyurupy, 3, Moscow, 117418, Russian Federation;
[2] Infectious Clinical Hospital No. 2, Vos'maya ulitsa Sokolinoy Gory, 15, Moscow, 105275, Russian Federation

Mozgaleva Natal'ya Vladimirovna, MD, Junior Research Associate, Pathologist, E-mail: skynat-3kc@yandex.ru
Parkhomenko Yuriy Georgievich, MD, PhD, DSc, Professor, Chief Research Associate, Head of Pathology Department

Objective. *To study the morphological changes of the cardiac conduction system and the working myocardium in HIV-infected drug-dependent patients who died from infective endocarditis and generalized tuberculosis, and to compare these data with the results of in vivo electrocardiographic studies.*
Material and methods. *Morphological and electrocardiographic data of 59 HIV-infected drug-dependent patients who died from infective endocarditis (37) or generalized tuberculosis (22) have been analized. The study of the morphological structure of the cardiac conduction system was performed according to the modified method proposed by Yu.G. Parkhomenko et al., that includes the preparation and microscopy of micropreparations containing elements of the cardiac conduction system and other heart structures.*
Results. *Morphological changes in the cardiac conduction system (degenerative, inflammatory, necrobiotic, circulatory disorders, myocardiosclerosis) were found an average of 10–20% less than in the working myocardium and amounted to 70% of cases of infective endocarditis and 82% – generalized tuberculosis, at that inflammatory changes prevailed in infectious endocarditis and dystrophic changes – in generalized tuberculosis.*
When analyzing electrocardiograms non-specific changes dominated in both groups characterize the state of the working myocardium, which is confirmed by histological data: the most severe morphological changes were observed in the working myocardium at endocarditis involving the left heart and generalized tuberculosis. Conduction disorders (blockage of the right and left His bundle branches, atrioventricular conduction slowing) were recorded on an electrocardiogram in 14% of deaths from infective endocarditis and in 23% of deaths from the generalized tuberculosis and morphologically corresponded to maximum changes of certain elements of the cardiac conduction system. Both morphological and electrocardiographic data in both groups showed a predominant involvement of the right and left His bundle branches, more rarely the atrioventricular node and bundle were affected, and the most rare was the lesion of sinoatrial node.
Special attention is given to the detection of elongated Q–T interval on electrocardiograms in both groups (9 and 11% of cases at infective endocarditis and generalized tuberculosis, respectively), which is the predictor of life-threatening arrhythmias and refers to HIV-associated cardiovascular complications. Histologically the cases of elongated Q–T interval were characterized by non-specific changes in the form of edema and dystrophy of working cardiomyocytes.
Conclusion. *The basis of electrocardiographic changes at infectious endocarditis and generalized tuberculosis are morphological changes in the cardiac conduction system and working myocardium, however, the frequency of detection of the pathology of heart conduction system structure is several times higher than of its functional manifestations, which indicates its high compensatory capacity. The pattern in the defeat of various departments of the conduction system of the heart is due to its anatomical and topographical features.*

Keywords: cardiac conduction system; electrocardiography; infectional endocarditis; generalized tuberculosis; HIV-infection.

Введение

Сердечно-сосудистая патология является одним из ведущих компонентов патогенеза и танатогенеза при различных инфекционных заболеваниях, причем ее развитие может быть как связано с прямым патогенным действием возбудителя или его токсинов на структуры сердца, так и опосредовано каскадом патогенетических механизмов, реализуемых через метаболиты инфекционного процесса (цитокины, оксид азота, компоненты системы комплемента и др.) с развитием синдрома диссеминированного внутрисосудистого свертывания, аутоиммунных реакций [1–3]. Кроме того, возможен кардиотоксический эффект противоинфекционной терапии,

в частности ассоциированный с развитием токсической кардиомиопатии у больных туберкулезом и у пациентов с сердечно-сосудистыми осложнениями антиретровирусной терапии при ВИЧ-инфекции [4–6]. Механизмы и формы поражения сердца при инфекционном эндокардите и туберкулезе широко освещены в научной литературе [7–11], однако немногочисленны работы, посвященные морфологическим особенностям сердца, в частности его проводящей системы, при сочетании этих заболеваний с ВИЧ-инфекцией [1, 12–14]. В связи с этим целесообразно систематизировать данные о морфологических закономерностях поражения сердца и его проводящей системы при указанной патологии, а также об их функциональных проявлениях при рутинных инструментальных исследованиях (электрокардиографии – ЭКГ).

Цель данного исследования – проанализировать морфологические изменения проводящей системы сердца (ПСС) и рабочего миокарда у ВИЧ-инфицированных наркозависимых пациентов, умерших от инфекционного эндокардита (ИЭ) и генерализованного туберкулеза (ГТ) и сопоставить полученные данные с результатами прижизненных электрокардиографических исследований.

Материал и методы

Характеристики исследуемых групп

Проанализированы морфологические и клинические данные 59 пациентов, страдавших ВИЧ-инфекцией и наркоманией, умерших в стационарах города Москвы и подвергнутых аутопсии, с морфологически подтвержденным диагнозом инфекционного эндокардита (37 человек) или генерализованного туберкулеза (22 человека). Обязательным критерием включения, кроме указанных выше, считали наличие в истории болезни данных электрокардиографического исследования с описанием. Основные демографические и клинико-морфологические характеристики пациентов представлены в таблице 1.

Методика исследования

Наряду с рутинными аутопсийными исследованиями проведен анализ морфологической структуры ПСС по модифицированной методике, которая была предложена в 2003 г. Ю.Г. Пархоменко с группой исследователей и включает вырезку фрагментов сердца, содержащих элементы ПСС, с последующей заливкой в парафин и приготовлением серийных гистологических срезов с окраской гематоксилином и эозином и по Ван Гизону [15]. Микроскопию препаратов выполняли с помощью микроскопа Axio Lab A1, при этом оценивали морфологические изменения ПСС и окружающих структур сердца.

Анализ данных электрокардиографии проводили на основании электрокардиограмм, представленных в историях болезни, и их описания.

Таблица 1

Характеристики исследуемых групп пациентов ($n = 59$)

Параметр	Значения	
	Инфекционный эндокардит ($n = 37$)	Генерализованный туберкулез ($n = 22$)
Возраст (медиана), лет	21–41 (34)	22–52 (37,5)
Мужской/женский пол, *n*	27/10	15/7
Длительность заболевания (медиана), сут	1–90 (18)	30–240 (120)
Другая сердечно-сосудистая патология, *n* (%)		
токсикометаболическая кардиомиопатия	0 (0)	9 (41)
подострое и хроническое легочное сердце	0 (0)	6 (2)
инфекционный эндокардит в анамнезе	2 (5)	0 (0)
Локализация эндокардита, *n* (%)		
с поражением правой половины сердца	14 (38)	–
с поражением левой половины сердца	15 (41)	–
двухсторонний	8 (21)	–
Перикардит (морфологически), *n* (%)	25 (68)	9 (41)
Сопутствующая патология (гепатит С), *n* (%)	37 (100)	22 (100)

Статистический анализ данных

Полученные в ходе исследования данные представлены в виде таблиц и проанализированы с помощью программы Microsoft Excel 2010. С учетом небольшого количества пациентов, включенных в исследование, выполняли расчет медианы, среднего, минимального и максимального значений данных, абсолютной и относительной частоты.

Результаты

Инфекционный эндокардит

Смерть пациентов с ИЭ (всего 37 человек) в 34 случаях наступила от сепсиса и в 3 случаях – от сердечно-сосудистой недостаточности при сочетании ИЭ и вторичных ВИЧ-ассоциированных инфекций в сроки от нескольких часов до 48 сут с момента госпитализации (среднее – 11,2 сут, медиана – 6 сут). Основные характеристики пациентов представлены в таблице 1.

При микроскопии аутоптатов сердца воспалительная инфильтрация в рабочем миокарде различной степени выраженности и локализации наблюдалась в подавляющем большинстве случаев – 34 из 37 (92%). Инфильтраты отличались полиморфной картиной – от очаговой межуточной инфильтрации лимфоцитами до обширных инфильтратов полиморфноядерными лейкоцитами вплоть до формирования абсцессов с наличием кокковой флоры или без нее (14 случаев, 38%) (рис. 1).

Характерны были расстройства микроциркуляции в виде паретического полнокровия микрососудов и сладж-синдрома (31 случай, 83,8%) с кровоизлияниями (16 случаев, 43,2%) и некрозами рабочих кардиомиоцитов (24 случая, 64,9%). Наряду с альтернативными изменениями в большинстве сердец обнаружен мелкоочаговый фиброз миокарда (27 случаев, 73,0%) и очаговый липоматоз (34 случая, 91,9%).

Воспалительные и деструктивные изменения проводящей системы сердца были в целом относительно менее выражены, чем в рабочем миокарде, и встречались не во всех случаях, с вовлечением преимущественно левой ножки пучка Гиса (ЛНПГ), в которой интенсивность патологических изменений была сопоставима с таковой в рабочем миокарде (26 случаев). Далее, в порядке убывания, отмечено поражение предсердно-желудочкового узла (ПЖУ) (22 случая), правой ножки пучка Гиса (ПНПГ) (20 случаев), стволовой части предсердно-желудочкового пучка (ПЖП) (19 случаев) и синусно-предсердного узла (СПУ) (10 случаев) (рис. 2).

Кровоизлияния в ЛНПГ отмечены в 10 случаях, в ПЖП – в 4, в ПЖУ – в 2 случаях, в других элементах ПСС не зарегистрированы.

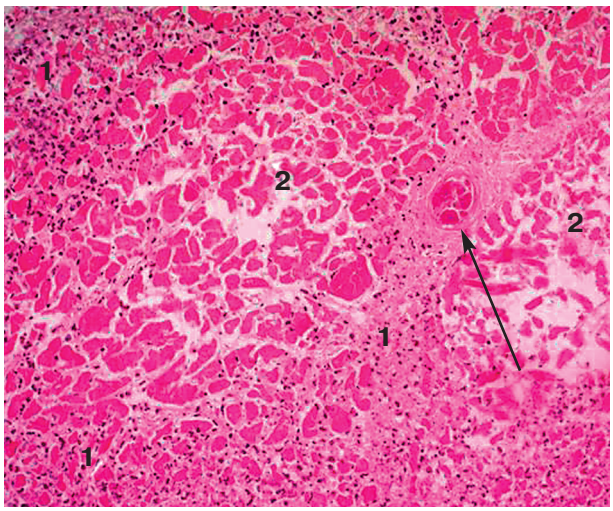

Рис. 1. Рабочий миокард при инфекционном эндокардите митрального клапана у ВИЧ-инфицированного наркомана, 10-е сутки от манифестации сепсиса. Сосуд обтурирован стафилококковым эмболом (указан стрелкой), видны перифокально межуточная и паренхиматозная инфильтрация полиморфноядерными лейкоцитами (1), некрозы рабочих кардиомиоцитов (2). Окраска гематоксилином и эозином, ×20

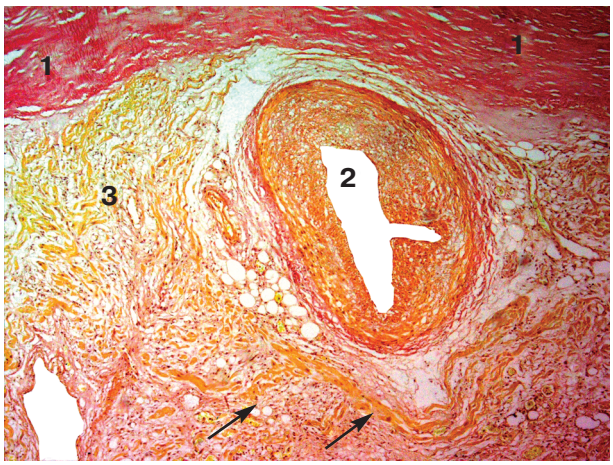

Рис. 2. Предсердно-желудочковый узел при инфекционном эндокардите трикуспидального клапана у ВИЧ-инфицированного наркомана, 1-е сутки от манифестации сепсиса. Узел расположен на фиброзном треугольнике (1), видна центральная артерия (2) с периваскулярным очаговым липоматозом, проводящие кардиомиоциты светлые, тонкие разнонаправленные, в строме очаговая инфильтрация лимфоцитами (3). На границе с узлом более крупные, продольно ориентированные рабочие кардиомиоциты (указаны стрелками). Окраска по Ван Гизону, ×10

При морфологическом анализе изменений СПУ и окружающих его структур у 25 пациентов обнаружен эпикардит с воспалительной инфильтрацией клетчатки на границе с субэпикардиально расположенным СПУ, однако проникновение воспалительной инфильтрации непосредственно в СПУ зарегистрировано реже, лишь в 10 случаях (27,0%). Липоматоз СПУ встречался у 16 пациентов (43,2%), другие патоморфологические изменения (васкулиты мелких сосудов узла, расстройства микроциркуляции, кровоизлияния, дистрофия проводящих кардиомиоцитов) зафиксированы в единичных случаях.

Анализ данных ЭКГ при ИЭ показал наличие у всех больных синусовой тахикардии с частотой сердечных сокращений (ЧСС) от 92 до 160 уд/мин (медиана – 120 уд/мин), при этом у 36 из 37 пациентов ЧСС превышала 100 уд/мин.

Вторым по частоте ЭКГ-признаком при ИЭ были неспецифические изменения миокарда желудочков, преимущественно диффузного характера, отражающие нарушение реполяризации и отмеченные у 19 (51,4%) пациентов. Характерно, что неспецифические изменения миокарда при лево- и двухстороннем эндокардите с септикопиемией по большому кругу кровообращения (14 случаев) встречались почти в 3 раза чаще, чем при ИЭ с вовлечением только правой половины сердца (5 случаев). Гистологически при этом наблюдались выраженные воспалительные и некробиотические изменения в рабочем миокарде, проявления геморрагического синдрома в виде интрамиокардиальных кровоизлияний.

При многообразии и высокой частоте морфологических проявлений поражения проводящей системы при ИЭ, достигающей 70% исследованных случаев (ЛНПГ), электрокардиографические наблюдения нарушений проводимости носили единичный характер. Так, в 4 случаях зарегистрирована неполная блокада ПНПГ: 3 случая при правостороннем, 1 – при левостороннем эндокардите. Гистологически во всех случаях обнаружена воспалительная инфильтрация в дистальной части ПНПГ, расположенной субэндокардиально в перегородочно-краевой трабекуле правого желудочка, идущей от межжелудочковой перегородки к передней сосочковой мышце. В том числе в одном из случаев наблюдался абсцесс межжелудочковой перегородки с фокальным гнойным расплавлением в области отхождения перегородочно-краевой трабекулы с лизисом дистальной части ПНПГ. В проксимальной части ПНПГ, располагавшейся в межжелудочковой перегородке (субэндокардиально или в толще миокарда, по 2 случая), изменения были минимальны и проявлялись отеком и нечеткостью контуров проводящих кардиомиоцитов (3 случая) и/или инфильтрацией единичными лимфоцитами (2 случая). Неполная блокада передней ветви ЛНПГ зафиксирована лишь однократно, у больного с эндокардитом аортального клапана, умершего на 45-й день госпитализации от множественных вторичных ВИЧ-ассоциированных инфекционных заболеваний на фоне глубокого иммунодефицита. Морфологически наряду с эндокардитом выявлены воспалительно-склеротические изменения рабочего миокарда, париетальный фибропластический эндокардит в верхней трети медиальной стенки левого желудочка с проникновением воспалительной инфильтрации в располагающуюся поверхностно проксимальную часть ЛНПГ и дистрофией проводящих кардиомиоцитов последней.

Также примечательным электрографическим наблюдением в группе пациентов с ИЭ было удлинение интервала $Q–T$, зарегистрированное в 4 случаях, все с поражением митрального клапана (изолированно или в сочетании с другими клапанами). Гистологически при этом отмечена выраженная инфильтрация миокарда левого желудочка (в том числе ЛНПГ) с некрозами и кровоизлияниями, париетальный эндокардит.

Основные данные ЭКГ-исследования представлены в таблице 2.

Генерализованный туберкулез

Морфологические изменения рабочего миокарда умерших от ГТ носили неспецифический характер, признаков специфического туберкулезного воспаления обнаружено не было. Во всех случаях наблюдался выраженный интерстициальный отек миокарда, преимущественно желудочков, который в 18 случаях (81,8%) сопровождался очаговой жировой инфильтрацией стромы, также выявлены нечеткость контуров и исчезновение поперечной исчерченности рабочих кардиомиоцитов – в 17 случаях (77,2%), их некрозы – в 4 случаях (18,1%), расстройства микроциркуляции – в 9 случаях (40,9%).

Частота обнаружения неспецифического воспаления в рабочем миокарде в виде очаговой интерстициальной инфильтрации достигала 63,6% (14 случаев). Клеточный состав инфильтратов был представлен в основном лимфоцитами, с примесью единичных макрофагов и полиморфноядерных лейкоцитов. У половины паци-

Таблица 2

Данные электрокардиографии

Параметр	Значения	
	Инфекционный эндокардит ($n = 37$)	Генерализованный туберкулез ($n = 22$)
ЧСС (медиана), уд/мин	92–160 (120)	58–150 (102,5)
Тип изменения ЧСС, *n* (%)		
синусовая тахикардия с ЧСС более 100 уд/мин	36 (97)	12 (55)
тахикардия с ЧСС 90–100 уд/мин	1 (3)	2 (9)
брадикардия	0 (0)	2 (9)
нормальная ЧСС	0 (0)	6 (27)
Неспецифические изменения миокарда (нарушение реполяризации), *n* (%)	19 (51)	18 (82)
Признаки перегрузки (гипертрофии) желудочков, *n* (%)		
правого	4 (11)	9 (41)
левого	2 (5)	7 (32)
Удлинение интервала *Q–T*, *n* (%)	4 (11)	2 (9)
Неполная блокада правой ножки пучка Гиса, *n* (%)	4 (11)	4 (18)
Неполная блокада передней ветви левой ножки пучка Гиса, *n* (%)	1 (3)	0 (0)
Экстрасистолия, *n* (%)	1 (3)	0 (0)
Замедление атриовентрикулярной проводимости, *n* (%)	0 (0)	1 (5)
Отсутствие электрокардиографических изменений, *n* (%)	0 (0)	2 (9)

ентов (11 случаев) обнаружен очаговый эпикардит. У 12 больных (54,5%) отмечен очаговый фиброз миокарда.

Поражение ПСС при ГТ выражалось преимущественно дистрофией ее клеточных элементов в виде их набухания и нечеткости контуров, стромальным отеком. При этом максимальная выраженность патологических изменений отмечалась в периферических отделах ПСС – правой и левой ножках пучка Гиса (18 и 16 случаев соответственно), далее в порядке убывания следовали ПЖП (9 случаев), ПЖУ (4 случая). Воспалительная инфильтрация, скудная, лимфоцитарного характера, обнаружена в ЛНПГ в 6 случаях, в ПЖУ – в 5, и лишь по 2 случая в ПНПГ и ПЖП. Воспалительные изменения в СПУ при ГТ не обнаружены – даже при наличии эпикардита расположенный субэпикардиально узел оставался интактен, лишь у 3 пациентов инфильтрация распространялась на клетчатку, отделяющую СПУ от эпикарда. В целом для узлов ПСС у данной группы больных был характерен липоматоз, который наблюдался как в СПУ, так и в ПЖУ в периферической части в 10 случаях (45,5%). В ПЖП, ЛНПГ и ПНПГ липоматоз обнаружен в 6, 5 и 4 случаях соответственно. Частота выявления очагового фиброза в ПЖУ достигала 40,9% (9 случаев), в ПНПГ и ПЖП – 6 и 3 случая соответственно, фиброз ЛНПГ отмечен лишь однократно.

При анализе данных ЭКГ у пациентов с ГТ патологические изменения зафиксированы в 20 случаях (90,9%). ЧСС колебалась в диапазоне 58–150 уд/мин (медиана 102,5), аналогично группе ИЭ преобладала тахикардия (14 больных, 63,6%), однако наряду с этим встречались брадикардия и нормальная ЧСС (2 и 6 случаев соответственно). При этом частота регистрации неспецифических изменений миокарда достигала 81,8% (18 из 22 пациентов). Также определялись признаки перегрузки (гипертрофии) желудочков: правого – в 9 случаях (40,9%), левого – в 7 (31,8%).

Удлинение интервала *Q–T* зарегистрировано у 2 пациентов, при этом выраженных морфологических изменений ПСС не отмечено, в рабочем миокарде наблюдались отек и дистрофия кардиомиоцитов, очаговый фиброз.

Электрокардиографические проявления нарушения проводимости в группе ГТ также представлены единичными наблюдениями: так, у 4 больных отмечалась неполная блокада ПНПГ, морфологически во всех случаях сопровождавшаяся дистрофией проводящих кардиомиоцитов дистальной части ПНПГ. Прокси-

мальная часть была поражена только в случаях ее поверхностного, субэндокардиального, расположения (3 пациента), в случае же расположения проксимальной части ПНПГ в толще рабочего миокарда она оставалась интактна. При этом в рабочем миокарде перегородочно-краевой трабекулы и прилежащей межжелудочковой перегородки наблюдалась очаговая межуточная инфильтрация (2 случая), выраженная дистрофия кардиомиоцитов преимущественно субэндокардиальной зоны, очаговый липоматоз и фиброз. У 1 больного зарегистрировано замедление атриовентрикулярной проводимости, которое гистологически сопровождалось васкулитами мелких сосудов на периферии ПЖУ и его липоматозом, а также очаговым фиброзом основного ствола пучка Гиса. В ножках пучка в этом случае отмечалась дистрофия проводящих кардиомиоцитов и стромальный отек.

Обсуждение

В ходе данного исследования установлено, что нарушения проводимости у пациентов с ИЭ развивались сравнительно редко – в 14% случаев, несколько чаще при ГТ – 23%. Это частично согласуется с данными литературы, согласно которым нарушения проводимости при ИЭ развиваются с частотой от 1 до 15% [16–19] и являются прогностически неблагоприятным признаком в отношении развития эмболических осложнений и летального исхода, особенно при персистенции нарушений [17–20].

Научные публикации о сердечно-сосудистой патологии при туберкулезе относятся преимущественно к его легочным формам и не указывают на нарушения проводимости при данном заболевании [5, 7, 8]. Ряд исследователей указывают на бóльшую выраженность сердечно-сосудистых осложнений при хроническом течении туберкулеза [8, 21]. Возможно, длительное течение и тяжесть заболевания на фоне иммунодефицита, а также особенность выборки (аутопсийные случаи) обусловили обнаружение в нашем исследовании ЭКГ-признаков поражения ПСС почти у четверти пациентов с ГТ.

В целом при ИЭ и ГТ преобладали неспецифические изменения ЭКГ, характеризующие состояние рабочего миокарда, что подтверждается морфологическими данными. Так, во всех наблюдениях частота и выраженность гистопатологических изменений в рабочем миокарде были выше, чем в ПСС, а наиболее тяжелые дистрофические, воспалительные и некробиотические изменения рабочего миокарда отмечены при эндокардите с вовлечением левой половины сердца и генерализованном туберкулезе. Это свидетельствует о высокой защищенности ПСС от действия патогенных факторов по сравнению с рабочим миокардом, которая связана с ее анатомо-топографическими особенностями (формирование соединительнотканных капсул вокруг элементов ПСС, периваскулярные соединительнотканные муфты и плотная строма, обусловливающие устойчивость к механическому воздействию, и др.) [22, 23].

Результаты гистологического исследования свидетельствуют о том, что лишь выраженные морфологические изменения ПСС (некрозы, тяжелая дистрофия, распространенная воспалительная инфильтрация, фиброз) сопровождаются появлением нарушений проводимости на ЭКГ. Общая же частота определения морфологических признаков поражения ПСС была выше, чем по данным ЭКГ, и составила 70% для ИЭ и 82% для ГТ, что также говорит о высокой стабильности функционирования ПСС. При этом и ЭКГ, и морфологический анализ показали преимущественное поражение периферических отделов ПСС: левой и правой ножек пучка Гиса. Этот факт, вероятно, связан с субэндокардиальным расположением указанных отделов ПСС и соотносится с литературными данными о топографических закономерностях поражения сердца при миокардитах различной этиологии, согласно которым субэндокардиальные отделы сердца наиболее уязвимы [3]. Это связывают, в частности, с действием провоспалительных цитокинов и токсичных кислородных метаболитов и гиперпродукцией поврежденным эндокардом оксида азота, угнетающих сократительную функцию миоцитов [2–3, 24]. Кроме того, тахикардия сама по себе, которая в нашем исследовании наблюдалась у всех пациентов с ИЭ и у 64% больных ГТ, способствует ослаблению диастолической функции миокарда, в свою очередь приводящему к компрессии субэндокардиальных слоев миокарда и ухудшению субэндокардиальной перфузии [24].

Отдельного внимания заслуживают случаи обнаружения удлиненного интервала *Q–T*, встречавшиеся в обеих группах со схожей частотой – 9 и 11% случаев ИЭ и ГТ соответственно. Известно, что синдром удлиненного *Q–T* является предиктором жизнеугрожающих аритмий и относится к ВИЧ-ассоциированным сердечно-сосудистым осложнениям [6, 25, 26]. По данным

отдельных исследований, при коинфекции ВИЧ с вирусным гепатитом С риск этого осложнения повышается на 30% [6]. В нашем исследовании все пациенты из обеих групп имели коинфекцию ВИЧ и гепатита С, обусловленную инъекционным путем наркотизации. Морфологические изменения в обеих группах в случаях удлиненного интервала *Q–T* были неспецифичны и проявлялись преимущественно в рабочем миокарде в виде отека и дистрофии кардиомиоцитов. При этом характерно, что у всех больных ИЭ с удлинением интервала *Q–T* наблюдалось поражение митрального клапана (изолированно или в сочетании с другими). Для объяснения данного факта необходимо дополнительное исследование с увеличением количества наблюдений.

Заключение

Таким образом, электрокардиографические изменения при инфекционном эндокардите и генерализованном туберкулезе имеют под собой четкий морфологический базис в виде патологических изменений ПСС и рабочего миокарда, причем частота обнаружения патологии ПСС при морфологическом исследовании значительно превышает частоту развития ее функциональных проявлений в виде изменений ЭКГ, что, с одной стороны, свидетельствует о высокой компенсаторной способности ПСС в условиях патологии, а с другой – призывает лечащего врача к повышенной настороженности в отношении сердечно-сосудистых осложнений у данного контингента больных.

На основании приведенных данных можно сформулировать следующие выводы:

1) морфологические изменения проводящей системы сердца (дистрофические, воспалительные, некробиотические, циркуляторные нарушения, миокардиосклероз) обнаружены в среднем на 10–20% реже, чем в рабочем миокарде, и составили 70% случаев инфекционного эндокардита и 82% случаев генерализованного туберкулеза, причем при инфекционном эндокардите преобладали воспалительные изменения, а при генерализованном туберкулезе – дистрофические;

2) нарушения проводимости (блокада левой и правой ножек пучка Гиса, замедление атриовентрикулярной проводимости) зафиксированы на ЭКГ у 14% умерших от инфекционного эндокардита и у 23% умерших от генерализованного туберкулеза и морфологически соответствовали максимальным изменениям соответствующих элементов проводящей системы, что показывает стабильность ее функции даже в условиях выраженных патологических изменений;

3) как морфологические, так и электрокардиографические данные в обеих группах показали четкую закономерность в поражении элементов проводящей системы, обусловленную анатомо-топографическими особенностями последней: наиболее часто встречались поражения правой и левой ножек пучка Гиса, наиболее редко – синусно-предсердный узел, а предсердно-желудочковый узел и пучок занимали промежуточное положение.

Конфликт интересов

Конфликт интересов не заявляется.

Библиографический список

1. Филиппов П.Г. Поражение сердечно-сосудистой системы при некоторых инфекционных болезнях. Автореф. дис. ... канд. мед. наук. М.; 2001.
2. Моисеева О.М, Митрофанова Л.Б., Пахомов А.В., Митрофанов Н.А., Накацева Е.В., Зверев Д.А. Спорные вопросы диагностики миокардитов. *Сердце: журнал для практикующих врачей*. 2010; 9 (4): 234–41.
3. Price S., Anning P.B., Mitchell J.A., Evans T.W. Myocardial dysfunction in sepsis: mechanisms and therapeutic implications. *Eur. Heart J.* 1999; 20 (10): 715–24.
4. Мишин В.Ю., Чуканов В.И., Григорьев Ю.Г. Побочное действие противотуберкулезных препаратов при стандартных и индивидуализированных режимах химиотерапии. М.: Компьютербург; 2004.
5. Панкова Л.И. Появление побочных реакций со стороны сердечнососудистой системы при лечении больных активным туберкулезом легких. В кн.: Современные проблемы кардиологии: сборник научных трудов. Харьков: ХМИ; 1990: 130–1.
6. Якушин С.С., Филиппов Е.В. ВИЧ-инфекция и сердечно-сосудистые осложнения. *Клиницист*. 2011; 2: 6–12.
7. Новикова Л.Н. Патофизиологические механизмы сердечной недостаточности у больных туберкулезом легких. Автореф. дис. ... д-ра мед. наук. М.; 2003.
8. Браженко Н.А., Браженко О.Н. Фтизиопульмонология: учебник. 2-е изд. Спб: СпецЛит; 2014.
9. Рыбакова М.Г., Капитульская Т.Б. Морфологические изменения миокарда и почек при инфекционном эндокардите у наркоманов. *Архив патологии*. 2009; 71 (1): 30–3.
10. Федорова Т.А., Кактурский Л.В., Тазина С.Я., Канарейцева Т.Д., Бурцев В.И., Русанов Н.И., Стефаненко Н.И. Особенности поражения миокарда при инфекционном эндокардите. *Клиническая медицина*. 2013; 91 (7): 70–4.
11. Htwe T.H., Khardori N.M. Cardiac emergencies: infective endocarditis, pericarditis and myocarditis. *Med. Clin. N. Am.* 2012; 96 (6): 1149–69. DOI: 10.1016/j.mcna.2012.09.003
12. Пархоменко Ю.Г., Зайратьянц О.В., Макарова О.В. Сепсис. Инфекционный эндокардит. Этиология, патогенез, классификация, патологическая анатомия. М.: Группа МДВ; 2013.
13. Мозгалёва Н.В., Пархоменко Ю.Г., Чукбар А.В., Колесников Л.Л., Тишкевич О.А. Патоморфологические изменения правой ножки пучка Гиса проводящей системы сердца человека при инфекционных заболеваниях. *Морфологические ведомости*. 2015; 2: 65–70.
14. Пархоменко Ю.Г., Мозгалёва Н.В., Чукбар А.В., Тишкевич О.А. Патоморфологические изменения синусно-предсердного узла проводящей системы сердца человека при инфекционных заболеваниях. *Клиническая и экспериментальная морфология*. 2013; 3 (7): 29–32.
15. Пархоменко Ю.Г., Чукбар А.В., Тишкевич О.А. К методике морфологического исследования проводящей системы сердца человека. *Архив патологии*. 2003; 65 (4): 55–7.

16. DiNubile M.J., Calderwood S.B., Steinhaus D.M., Karchmer A.W. Cardiac conduction abnormalities complicating native valve active infective endocarditis. *Am. J. Cardiol.* 1986; 58 (13): 1213–7.
17. Ryu H. Min, Bae M. Hwan, Lee S. Hyuk, Lee J. Hoon, Lee J. Hwan, Kwon Y. Seop et al. Presence of conduction abnormalities as a predictor of clinical outcomes in patients with infective endocarditis. *Heart Vessels.* 2011; 26 (3): 298–305. DOI: 10.1007/s00380-010-0055-7
18. Wang K., Gobel F., Gleason D.F., Edwards J.E. Complete heart block complicating bacterial endocarditis. *Circulation.* 1972; 46 (5): 939–47.
19. Kim N.H., Jeong J.W., Yun K.H., Yoo N.J., Lee E.M., Park M.R. et al. A Case of complete heart block complicating bacterial endocarditis. *Korean Circ. J.* 2003; 33 (6): 528–32.
20. Martínez-Urueña N., Hernández C., Duro I.C., Sandín M.G., Zatarain E., San Román A. Transient trifascicular block secondary to tricuspide valve endocarditis. *Rev. Esp. Cardiol.* 2012; 65 (8): 767–8.
21. Поляков В.П., Николаевский Е.Н., Пичко Г.А. Некоронарогенные и инфекционные заболевания сердца (современные аспекты клиники, диагностики, лечения). Самара: Самарский государственный медицинский университет Росздрава; 2010.
22. Пархоменко Ю.Г., Аникин Ю.М., Чукбар А.В., Тишкевич О.А. Закономерности строения и топографии образований проводящей системы сердца человека с позиций биомеханики. *Российские морфологические ведомости.* 2000; 1–2: 69–74.
23. Пархоменко Ю.Г., Чукбар А.В., Тишкевич О.А. Структурные закономерности морфологических изменений проводящей системы сердца и окружающего миокарда при заболевании дифтерией. *Российские морфологические ведомости.* 2000; 3–4: 121–5.
24. Муздубаева Б.Т. Нарушения миокардиальной функции при сепсисе. *Анналы хирургии.* 2016; 21 (5): 293–9. DOI: 10.18821/1560-9502-2016-21-5-293-299
25. Border W.L., Benson D.W. Sudden infant death syndrome and long *QT* syndrome: the zealots versus the naysayers. *Heart Rhythm.* 2007; 4 (2): 167–9. DOI: 10.1016/j.hrthm.2006.12.019
26. Бокерия О.Л., Санакоев М.К. Синдром удлиненного *Q–T*-интервала. *Анналы аритмологии.* 2015; 12 (2): 114–27. DOI: 10.15275/annaritmol.2015.2.7

References

1. Filippov P.G. The defeat of the cardiovascular system in some infectious diseases. Thesises of cand. med. sc. diss. Moscow; 2001 (in Russ.).
2. Moiseeva O.M., Mitrofanova L.B., Pakhomov A.V., Mitrofanov N.A., Nakatseva E.V., Zverev D.A. Controversial issues of diagnosis of myocarditis. *Serdtse: Zhurnal dlya Praktikuyushikh Vrachey.* 2010; 9 (4): 234–41 (in Russ.).
3. Price S., Anning P.B., Mitchell J.A., Evans T.W. Myocardial dysfunction in sepsis: mechanisms and therapeutic implications. *Eur. Heart J.* 1999; 20 (10): 715–24.
4. Mishin V.Y., Chukanov V.I., Grigor'ev Y.G. Side effects of antitubercular drugs at standard and individualized chemotherapy regimes. Moscow: Komp'yuterburg; 2004 (in Russ.).
5. Pankova L.I. Occurrence of adverse reactions on the part of the cardiovascular system in the treatment of patients with active pulmonary tuberculosis. In: Modern problems of cardiology: collection of scientific papers. Khar'kov: KhMI; 1990: 130–1 (in Russ.).
6. Yakushin S.S., Filippov E.V. HIV infection and cardiovascular complications. *Klinitsist (Clinician).* 2011; 2: 6–12 (in Russ.).
7. Novikova L.N. The pathophysiological mechanisms of heart failure in patients with pulmonary tuberculosis. Thesises of doctor med. sc. diss. Moscow; 2003 (in Russ.).
8. Brazhenko N.A., Brazhenko O.N. Phtisiopneumology: textbook. 2nd ed. Saint Petersburg: SpetsLit; 2014 (in Russ.).
9. Rybakova M.G., Kapitulskaya T.V. Myocardial and renal morphological changes in drug addicts with infective endocarditis. *Arkhiv Patologii (Archive of Pathology).* 2009; 71 (1): 30–3 (in Russ.).
10. Fedorova T.A., Kaktursky L.V., Tazina S.Ya., Kanareitseva T.D., Burtsev V.I., Rusanov N.I., Stefanenko N.I. Injuries to myocardium in infectious endocarditis. *Klinicheskaya Meditsina (Clinical Medicine).* 2013; 91 (7): 70–4 (in Russ.).
11. Htwe T.H., Khardori N.M. Cardiac emergencies: infective endocarditis, pericarditis and myocarditis. *Med. Clin. N. Am.* 2012; 96 (6): 1149–69. DOI: 10.1016/j.mcna.2012.09.003
12. Parkhomenko Yu.G., Zairatyants O.V., Makarova O.V. Sepsis. Infective endocarditis. Etiology, pathogenesis, classification, pathological anatomy. Moscow: Gruppa MDV; 2013 (in Russ.).
13. Mozgaleva N.V., Parkhomenko Yu.G., Chukbar A.V., Kolesnikov L.L., Tishkevich O.A. Pathomorphological changes of the right His' bundle branch of the human conduction system of the heart in cases of infectional diseases. *Morfologicheskie Vedomosti (Morphological Newsletter).* 2015; 2: 65–70 (in Russ.).
14. Parkhomenko Yu.G., Mozgaleva N.V., Chukbar A.V., Tishkevich O.A. Pathomorphological changes of the sine-atrial node of the human conduction system of the heart in cases of infectional diseases. *Klinicheskaya i Eksperimental'naya Morfologiya (Clinical and Experimental Morphology).* 2013; 3 (7): 29–32 (in Russ.).
15. Parkhomenko Yu.G., Chukbar A.V., Tishkevich O.A. On techniques of morphological study of the conducting system of the human heart. *Arkhiv Patologii (Archive of Pathology).* 2003; 65 (4): 55–7 (in Russ.).
16. DiNubile M.J., Calderwood S.B., Steinhaus D.M., Karchmer A.W. Cardiac conduction abnormalities complicating native valve active infective endocarditis. *Am. J. Cardiol.* 1986; 58 (13): 1213–7.
17. Ryu H. Min, Bae M. Hwan, Lee S. Hyuk, Lee J. Hoon, Lee J. Hwan, Kwon Y. Seop et al. Presence of conduction abnormalities as a predictor of clinical outcomes in patients with infective endocarditis. *Heart Vessels.* 2011; 26 (3): 298–305. DOI: 10.1007/s00380-010-0055-7
18. Wang K., Gobel F., Gleason D.F., Edwards J.E. Complete heart block complicating bacterial endocarditis. *Circulation.* 1972; 46 (5): 939–47.
19. Kim N.H., Jeong J.W., Yun K.H., Yoo N.J., Lee E.M., Park M.R. et al. A Case of complete heart block complicating bacterial endocarditis. *Korean Circ. J.* 2003; 33 (6): 528–32.
20. Martínez-Urueña N., Hernández C., Duro I.C., Sandín M.G., Zatarain E., San Román A. Transient trifascicular block secondary to tricuspide valve endocarditis. *Rev. Esp. Cardiol.* 2012; 65 (8): 767–8.
21. Polyakov V.P., Nikolaev E.N., Pichko G.A. Noncoronary and infectious heart diseases (modern aspects of the clinic, diagnosis, treatment). Samara: Samara State Medical University; 2010 (in Russ.).
22. Parkhomenko Yu.G., Anikin Yu.M., Chukbar A.V., Tishkevich O.A. Laws of the structure and topography of the conductive structures of the human heart of the system from the standpoint of biomechanics. *Rossiyskie Morfologicheskie Vedomosti (Russian Morphological Newsletter).* 2000; 1–2: 69–74 (in Russ.).
23. Parkhomenko Yu.G., Chukbar A.V., Tishkevich O.A. Structural patterns of morphological changes of the cardiac conduction system and the surrounding myocardium in diphtheria. *Rossiyskie Morfologicheskie Vedomosti (Russian Morphological Newsletter).* 2000; 3–4: 121–5 (in Russ.).
24. Muzdubaeva B.T. Myocardial dysfunction at sepsis. *Annaly Khirurgii (Annals of Surgery).* 2016; 21 (5): 293–9 (in Russ.). DOI: 10.18821/1560-9502-2016-21-5-293-299
25. Border W.L., Benson D.W. Sudden infant death syndrome and long QT syndrome: the zealots versus the naysayers. *Heart Rhythm.* 2007; 4 (2): 167–9. DOI: 10.1016/j.hrthm.2006.12.019
26. Bockeria O.L., Sanakoev M.K. Long Q–T syndrome. *Annaly Aritmologii (Annals of Arrythmology).* 2015; 12 (2): 114–27 (in Russ.). DOI: 10.15275/annaritmol.2015.2.7

Поступила 12.04.2017
Принята к печати 18.04.2017