© А.Х. МЕЛИКУЛОВ, А.А. САПАРБАЕВ, 2017

© АННАЛЫ АРИТМОЛОГИИ, 2017

УДК 616.12-089.844:616.12-008.318.
DOI: 10.15275/annaritmol.2017.2.6

СТРУКТУРНОЕ И ФУНКЦИОНАЛЬНОЕ РЕМОДЕЛИРОВАНИЕ СЕРДЦА ПРИ ТИПИЧНОМ ТРЕПЕТАНИИ ПРЕДСЕРДИЙ

Тип статьи: обзорная статья

А.Х. Меликулов, А.А. Сапарбаев

ФГБУ «Национальный научно-практический центр сердечно-сосудистой хирургии им. А.Н. Бакулева» (директор – академик РАН и РАМН Л.А. Бокерия) Минздрава России, Рублевское ш., 135, Москва, 121552, Российская Федерация

Меликулов Азиз Холмурадович, доктор мед. наук, руководитель лаборатории
Сапарбаев Айдин Акматбекович, аспирант, E-mail: Aidin.saparbaev@gmail.com

Типичное трепетание предсердий — одно из наиболее часто встречаемых нарушений ритма сердца. По данным электрокардиографии, трепетание предсердий является регулярной тахикардией с длительностью цикла менее 250 мс, при которой отсутствует изоэлектрическая линия между волнами F. При типичном трепетании предсердий на электрокардиограмме регистрируются непрерывные F-волны в отведениях II, III и aVF с переходящими непосредственно друг в друга отрицательной и положительной фазами. Высокая встречаемость данной аритмии и делает ее актуальным разделом аритмологии.

На данный момент о типичном трепетании предсердий известно довольно много, проведено большое количество различных исследований, изучены причины, патогенез и эффективные методы лечения этого заболевания. Клинические исследования достоверно доказали, что катетерная аблация кавотрикуспидального истмуса в 90% случаев эффективна при данной аритмии, а эффективность повторной катетерной аблации при рецидиве увеличивается до 100%, поэтому катетерная аблация безусловно считается методом выбора при лечении трепетания предсердий. Однако на сегодняшний день было проведено мало исследований по изучению структурно-функционального ремоделирования сердца при типичном трепетании предсердий. Актуальность данного вопроса сохраняется и по сей день, что подтверждается небольшим количеством исследований, существующих на эту тему.

Мы провели детальный обзор отечественной и зарубежной литературы с целью более глубокого изучения данной проблемы. В результате найдено несколько статей, в которых четко описано структурно-функциональное ремоделирование сердца. Авторы детально демонстрируют, что при длительно протекающем типичном трепетании предсердий происходит увеличение объемов камер сердца (в частности, объемов предсердий), возникает недостаточность митрального и трикуспидального клапанов, снижается фракция выброса правого и левого желудочков, а также предсердий, изменяется геометрия сердца. Кроме того, длительно протекающее трепетание предсердий приводит к структурно-функциональному ремоделированию левого предсердия, что может стать предиктором фибрилляции предсердий. Данный показатель нельзя оставить без внимания, так как трепетание предсердий в 25–30% случаев сопровождается фибрилляцией предсердий и может иметь более тяжелую симптоматику, которая обусловлена высокой частотой проведения на желудочки. Также важным моментом является то, что при наблюдении отдаленных результатов после катетерной аблации с помощью современных методов исследования отмечается положительная динамика и наступает обратное ремоделирование морфометрических и функциональных показателей сердца.

Ключевые слова: трепетание предсердий; ремоделирование сердца; кавотрикуспидальный истмус; катетерная аблация.

STRUCTURAL AND FUNCTIONAL HEART REMODELING IN TYPICAL ATRIAL FLUTTER

A.Kh. Melikulov, A.A. Saparbaev

Bakoulev National Scientific and Practical Center for Cardiovascular Surgery, Rublevskoe shosse, 135, Moscow, 121552, Russian Federation

Melikulov Aziz Kholmuradovich, MD, PhD, DSc, Head of Laboratory
Saparbaev Aydin Akmatbekovich, MD, Postgraduate, E-mail: Aidin.saparbaev@gmail.com

Typical atrial flutter is one of the most prevalent heart arrhythmias and manifests as a regular tachycardia with cycle length less than 250 ms without an isoline between F waves. Typical atrial flutter is characterized by F waves with positive and negative phases of activation on electrocardiogram in II, III and aVF leads. The management of atrial flutter remains challenging.

There is enough data on typical atrial flutter including etiology, pathogenesis and treatment modalities. Clinical trials showed that catheter ablation of cavotricuspid isthmus has 90% efficacy, and redo procedures increase the total rate up to 100%. Catheter ablation is considered to be the treatment of choice for atrial flutter.

Nowadays there is insufficient data on structural and functional cardiac remodeling in typical atrial flutter. We performed in-depth analysis of modern trials published in Russia and abroad. As a result, we found a few articles with detailed information on structural and functional remodeling. The studies showed that in patients with persistent typical atrial flutter there is an increase of cardiac chamber volumes (atrial volumes), insufficiency of mitral and tricuspid valves, decrease of ejection fraction of right and left ventricles, atrial ejection fraction and changes in heart geometry.

Persistent typical atrial flutter also results in structural and functional remodeling of the left atrium, that predisposes to atrial fibrillation, which is frequently associated with typical atrial flutter. In 25–30% of cases both arrhythmias are present, and they worsen signs and symptoms. Modern imaging technologies showed that after catheter ablation of typical atrial flutter there is reverse remodeling of structural and functional parameters of the heart.

Keywords: atrial flutter; cardiac remodeling; cavotricuspid isthmus; catheter ablation.

Введение

Типичное истмусзависимое трепетание предсердий (ТП) встречается наиболее часто среди предсердных макрориентри тахикардий. Трепетание предсердий отмечается в 15 случаях из 100 больных с нарушением ритма сердца. По данным рандомизированного исследования MESA, из 58 820 кардиологических пациентов ТП обнаружено у 181 больного. Распространенность ТП в среднем составляет 88 на 100 тыс. населения, 5 случаев на 100 тыс. в возрасте до 50 лет и около 600 случаев на 100 тыс. в возрасте старше 80 лет [1]. По данным электрокардиографии ТП является регулярной тахикардией с длительностью цикла менее 250 мс, в которой отсутствует изоэлектрическая линия между волнами *F*. При типичном ТП на электрокардиограмме регистрируются непрерывные *F*-волны в отведениях II, III, aVF с переходящими непосредственно друг в друга отрицательной и положительной фазами [2].

По данным эндокардиального картирования последовательности активации и захвата тахикардии, методов неконтактного и электроанатомического трехмерного картирования, M.M. Scheinman et al. в 2004 г. предложили новую классификацию ТП:

1. Правопредсердное ТП:

а) истмусзависимое ТП:

– типичное ТП с возбуждением против часовой стрелки,

– реверсивное типичное ТП по часовой стрелке,

– нижнепетлевой риентри (вокруг нижней полой вены),

– двухволновой риентри,

– внутриперешеечный риентри (внутри кавотрикуспидального истмуса);

б) неистмусзависимое ТП:

– хирургическое (послеоперационное, вокруг линии повреждения),

– верхнепетлевой риентри,

– правопредсердный макрориентри.

2. Левопредсердное ТП:

– вокруг кольца митрального клапана,

– вокруг легочных вен/рубцов,

– левостороннее септальное,

– послеоперационное/постаблационное [3].

Типичное трепетание предсердий с возбуждением против часовой стрелки встречается в 90% случаев всех ТП [4].

Механизм типичного трепетания предсердий

Типичное ТП является макрориентри тахикардией в правом предсердии с циркуляцией возбуждения вокруг центрального барьера, который сформирован верхней и нижней полыми венами и пограничным гребнем правого предсердия. При типичном ТП круг риентри захватывает межпредсердную перегородку (МПП), которая активируется снизу вверх, свободную стенку правого предсердия, которая активируется сверху вниз, и участок замедленного проведения, который располагается между устьем нижней полой вены (НПВ), фиброзным кольцом трикуспидального клапана (ТК), устьем коронарного синуса (КС) и нижнесептальной частью правого предсердия (ПП). Заднебоковая граница образована участком между заднебоковой частью НПВ с ПП и фиброзным кольцом ТК – нижний перешеек. Срединная граница является участком между устьем КС и фиброзным кольцом ТК – септальный перешеек. Нижнюю границу образует фиброзное кольцо ТК, а левое предсердие активируется пассивно [5–7]. В целом данный участок называется кавотрикуспидальным истмусом (КТИ). Электрофизиологические данные указывают на то, что он содержит в себе зону замедленного проведения и играет критическую роль в поддержании ТП [8].

Анатомия правого предсердия

Во время эмбриогенеза к 22-му дню гестации сердечная трубка состоит из четырех отделов, каждый из которых к концу гестации должен соответствовать определенной структуре, и в конце развития сердечная трубка изгибается, образуя четыре камеры [9].

Правое предсердие имеет форму неправильного куба. Расширенная часть предсердия является местом впадения верхней полой вены (ВПВ) и НПВ. Более суженная часть кпереди переходит в ушко ПП. На наружной поверхности расширенная и суженная части разделены пограничной бороздой, которая берет начало под НПВ и заканчивается впереди ВПВ. Правое ушко в виде уплощенного конуса направлено в сторону легочного ствола.

Полость ПП образована следующими стенками: латеральная (наружная), медиальная (внутренняя), которая является общей с левым предсердием, задняя, передняя и верхняя. Нижней стенки нет, так как ниже находится трикуспидальный клапан, отделяющий правый желудочек от правого предсердия. Задняя стенка имеет гладкую мускулатуру. Передняя стенка содержит горизонтальные мышечные мостики – гребенчатые мышцы. Медиальная стенка образует МПП. В полость ПП впадают ВПВ, НПВ, КС и мелкие собственные вены ПП (тибезиевы вены). ВПВ открывается в области границы верхней и передней стенок ПП, НПВ – в области нижней границы правого предсердия, там же открывается устье КС. На МПП имеется овальная ямка, которая ограничена лимбом. От нижнего края устья НПВ к краю овальной ямки тянется серповидная складка – клапан НПВ (рудиментарная структура, евстахиев клапан). Чуть ниже этого клапана в полость ПП открывается устье КС, клапан КС закрывает вход и не дает возможности обратного тока крови. Эти клапаны соединяются между собой евстахиевым гребнем. Лимб овальной ямки соединяется с сухожилием Тодаро, которое связывает евстахиевый клапан с центральным фиброзным телом в виде фиброзного расширения мембранозной части межжелудочковой перегородки (МЖП). Далее оно разделяет овальную ямку и устье КС. Сухожилие Тодаро считается ориентиром для определения места атриовентрикулярного узла и является верхней границей треугольника Коха, в котором находится атриовентрикулярный узел. Также границами треугольника Коха являются: атриовентрикулярная борозда снизу, устье коронарного синуса сзади [10, 11].

Кавотрикуспидальный истмус

Нижний перешеек состоит из трех частей: передняя прилегает к фиброзному кольцу и имеет гладкую поверхность, средняя имеет трабекулярную поверхность, и задняя часть граничит с клапаном НПВ. КТИ является мишенью для интервенционных кардиологов во время проведения радиочастотной аблации (РЧА) при лечении ТП [12, 13] (рис. 1).

J.A. Cabrera et al. провели одно из первых исследований морфометрических данных нижнего перешейка. Они сравнили ангиографические картины ПП у пациентов с ТП и в группе контроля. При ангиографическом исследовании ПП можно увидеть, что средний и задний перешейки вместе образуют мешковидную выемку

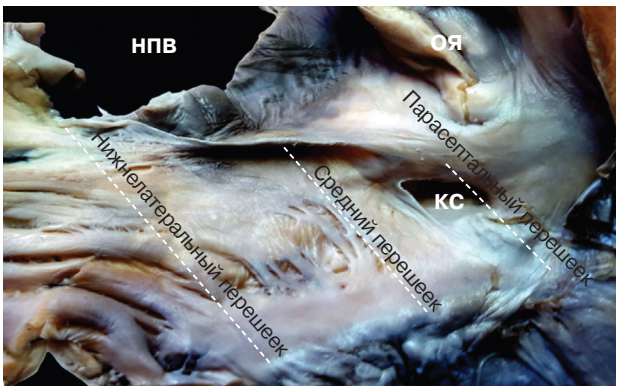

Рис. 1. Анатомическая картина кавотрикуспидального истмуса.

НПВ – нижняя полая вена; ОЯ – овальная ямка; КС – коронарный синус

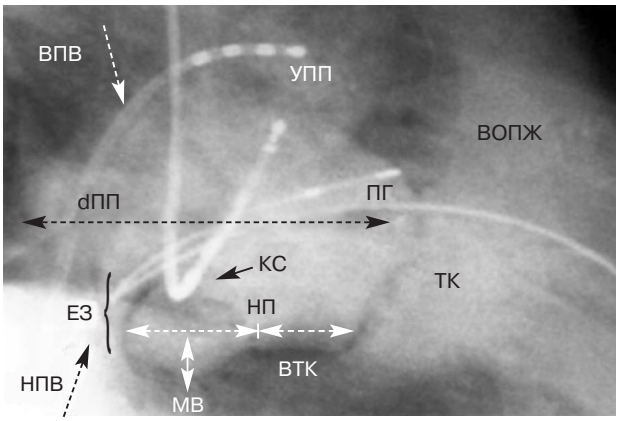

Рис. 2. Ангиограмма правого предсердия:

ВПВ – верхняя полая вена; НПВ – нижняя полая вена; ЕЗ – евстахиева заслонка; УПП – ушко правого предсердия; ВОПЖ – выводной отдел правого желудочка; ТК – трикуспидальный клапан; КС – коронарный синус; dПП – диаметр правого предсердия; ПГ – область пучка Гиса; НП – нижний перешеек; МВ – мешковидная выемка; ВТК – вестибюль трикуспидального клапана

(рис. 2). Глубина мешковидной выемки в среднем составляет 0,5–8,0 мм. В исследовании в двух группах длина перешейка отличалась: 28 ± 6 и 37 ± 8 мм, $p < 0{,}001$. Также было доказано, что у пациентов с типичным ТП диаметр ПП значительно увеличен по сравнению с группой контроля (57,6 ± 9,0 и 48,5 ± 6,0 мм соответственно, $p < 0{,}001$) [14].

Большое значение имеют морфометрические данные ПП. М.В. Диденко и др. провели исследование на 84 препаратах сердца. Размеры ПП составили: передне-задний размер (длинник) – 159,9 ± 6,5 мм, верхне-нижний размер на уровне ТК – 93,9 ± 3,3 мм, верхне-нижний размер – 49,3 ± 2,6 мм, поперечный размер – 40,6 ± 2,5 мм [15].

Лечение трепетания предсердий

Неотложная помощь при ТП зависит от состояния гемодинамических показателей. При нарастании застойной сердечной недостаточности или при выраженном сосудистом коллапсе рекомендована экстренная синхронизированная кардиоверсия. Медикаментозная терапия лучше всего подходит пациентам с ТП без изменения гемодинамических показателей и чаще используется для контроля частоты. Для больных с ТП, протекающим более 48 ч, перед проведением медикаментозной или электрической кардиоверсии показана антикоагулянтная терапия. После восстановления синусового ритма, как правило, постоянная антиаритмическая терапия не требуется [16]. Методом выбора при лечении ТП является катетерная абляция КТИ, которая может навсегда избавить от приступов аритмии [17]. Методика РЧА при типичном ТП заключается в нанесении радиочастотных (возможно использование криоблации) аппликаций в области КТИ [18]. Положительным результатом катетерной абляции считается достижение двунаправленного блока проведения в КТИ. Для оценки двунаправленного блока применяются следующие методы: 1) оценка последовательности предсердной активации при предсердной стимуляции; 2) оценка времени проведения по КТИ; 3) регистрация двойных потенциалов (double spikes) на электрограмме; 4) оценка монополярной конфигурации электрограммы; 5) дифференциальная стимуляция; 6) 3D-картирование; 7) комбинированная методика определения проведения в КТИ [19]. Эффективность РЧА КТИ при типичном ТП доказана в рандомизированном исследовании, которое провели A. Natale et al. В исследование был включен 61 пациент с типичной формой ТП, катетерную абляцию КТИ выполняли у 31 больного, остальным проводили антиаритмическую терапию. Отдаленные результаты через 12 мес показали, что у пациентов, перенесших катетерную абляцию КТИ, рецидив ТП наблюдался в 20% случаев, тогда как у больных, принимавших антиаритмическую терапию, – в 64% случаев. Эффективность повторной абляции при рецидиве достигает 90–100% [20, 21].

Связь трепетания предсердий с синдромом слабости синусного узла

Длительно протекающее ТП нарушает нормальную деятельность синусного узла. После

проведения катетерной аблации постоянной формы ТП (продолжительность 8±11 мес) отмечается увеличение корригированного времени восстановления функции синусного узла (КВВФСУ). У 35 исследуемых после РЧА КТИ КВВФСУ сразу после операции составляло 1204±671 мс. При наблюдении через 3 мес отмечалось восстановление КВВФСУ – 834±380 мс ($p<0,001$). В группе контроля, состоявшей из 11 пациентов с имплантированными электрокардиостимуляторами по поводу синдрома слабости синусного узла, никаких изменений не наблюдалось. Данное исследование показывает, что длительно протекающая постоянная форма типичного ТП приводит к угнетению функции синусного узла, которое является обратимым [22].

Связь трепетания предсердий с фибрилляцией предсердий

Структурные изменения могут поддерживать фибрилляцию предсердий, которая часто сопровождает ТП.

U. Celikyurt et al. провели исследование 364 пациентов, которые были разделены на две группы: в 1-ю группу вошли 230 больных только с ТП, во 2-ю группу – 134 пациента с ТП и задокументированными приступами ФП. Все участники исследования перенесли катетерную аблацию КТИ. При наблюдении за отдаленными результатами в период 22±20 мес у 163 (71%) больных из группы ТП и у 67 (50%) пациентов из группы ТП и ФП не было зафиксировано приступов ФП. Однако пароксизмы ФП развивались у 51 (22%) больного 1-й группы и у 57 (43%) пациентов 2-й группы ($p<0,001$). В 1-й группе (ТП без приступов ФП) единственным предиктором ФП было увеличение размеров левого предсердия (ОР 1,058, 95% ДИ 1,011–1,108, $p=0,016$) [23]. В крупный метаанализ, объединивший 4 проспективных и 6 ретроспективных исследований, вошли 1299 пациентов, перенесших катетерную аблацию КТИ. У 407 (31%) из них наблюдались пароксизмы ФП во время аблации. При отдаленном наблюдении в средний период 23,0±7,6 мес приступы ФП отмечались у 29% больных (среди них у 47% приступ ФП произошел во время аблации и у 21% приступов ФП не было индуцировано). Отношение рисков (ОР) развития ФП после катетерной аблации КТИ у пациентов с пароксизмами ФП для всех исследований в целом составило 3,72, 95% ДИ 2,83–4,89 (для проспективных исследований – ОР 5,52, 95% ДИ 3,23–9,41; для ретроспективных – ОР 3,23, 95% ДИ 2,35–4,45)] [24].

Структурно-функциональное ремоделирование сердца при трепетании предсердий

В 2004 г. A. Da Costa et al. провели исследование, включившее 52 пациента с типичным ТП и показавшее, что при типичном ТП наступает структурно-функциональное ремоделирование сердца. В исследовании участвовали 35 больных с хроническим ТП и 17 пациентов с пароксизмальной формой ТП. В частности, было отмечено, что при хроническом типе ТП наступают более значительные структурно-функциональные и электрофизиологические изменения, чем при пароксизмальной форме: площадь правого и левого предсердий составила 24,5±5,0 против 13±2 см^2 ($p<0,0001$) и 23±5 против 16±3 см^2 ($p<0,0001$) соответственно, конечный систолический и конечный диастолический объем – 50±25 против 32±13 см^3 ($p=0,0084$) и 112±40 против 85±25 см^3 ($p=0,01$) соответственно. Электрофизиологические данные показали, что при хронической форме ТП скорость проведения импульса против часовой стрелки в нижнем перешейке медленнее, чем при пароксизмальной: Н4 – 1,19±0,40 против 1,89±1,00 м/с ($p=0,0051$), Н3 – 1,14±0,40 против 1,6±0,7 м/с ($p=0,0015$), Н2 – 1,16±0,40 против 1,5±0,5 м/с ($p<0,0056$), Н1 – 1,2±0,4 против 1,5±0,4 м/с ($p=0,03$) (где Н1 – 1–2-я пары дистальных полюсов 12-полюсного электрода в пограничном гребне, Н2 – 3–4-я пары, Н3 – 5–6-я пары, Н4 – 7–8-я пары). Длина септального и нижнего перешейков при хроническом ТП больше, чем при пароксизмальной форме: длина септального перешейка составила 21±3 против 13±2 мм ($p<0,0001$), длина нижнего перешейка – 39±6 против 23±5 мм ($p<0,0001$) [25].

В исследование J.V. Wylie et al. в 2008 г. были включены 33 пациента с пароксизмальной и персистирующей формами ФП, которым провели изоляцию легочных вен. Дополнительно 20 из них выполнялась катетерная аблация КТИ, так как было индуцировано типичное ТП. Всем больным до и после катетерной аблации проводили магнитно-резонансную томографию (МРТ). В данном исследовании также оценивали, насколько рубец, оставшийся после аблации в левом предсердии, повлияет на его функцию. Результаты через 30–60 сут показали, что средний конечный систоличе-

кий объем ЛП снизился с 120 ± 32 до 102 ± 25 мл ($p < 0{,}001$), диастолический объем ЛП – с 89 ± 27 до 80 ± 2 мл ($p < 0{,}001$), конечный диастолический объем ЛП – с 62 ± 23 до 58 ± 19 мл ($p = 0{,}22$). При этом фракция выброса ЛП снизилась с 31 ± 10 до 27 ± 8% ($p < 0{,}005$). Уменьшение фракции выброса могло быть связано с рубцовой тканью в ЛП после радиочастотной аблации. Средний конечный систолический объем ПП снизился с 101 ± 44 до 91 ± 38 мл ($p = 0{,}018$), диастолический объем ПП – с 85 ± 37 до 78 ± 30 мл ($p = 0{,}004$), конечный диастолической объем ПП – с 60 ± 30 до 51 ± 22 мл ($p < 0{,}001$). В отличие от ЛП, фракция выброса ПП выросла с 29 ± 12 до 35 ± 11% ($p = 0{,}008$), что связано с меньшим объемом повреждения от аблации. Изменения фракции выброса и ударного объема левого желудочка были незначительными [26].

В 2010 г. M. Ozgun et al. провели исследование, цель которого заключалась в изучении структурных изменений в правом предсердии при типичном ТП и обратного ремоделирования предсердий после катетерной аблации правого перешейка при истмусзависимом ТП. В исследование вошли 14 пациентов (2 женщины и 12 мужчин), возраст которых варьировался в пределах 59 ± 9 лет. Всем больным была проведена МРТ за день до катетерной аблации КТИ. Контрольное исследование проводили через 80 ± 175 сут. Объемы правого предсердия высчитывали по методу Симпсона. Кроме того, изучили изменения размеров правого перешейка. Всем пациентам выполняли стандартную катетерную аблацию КТИ 8-миллиметровым катетером до достижения двунаправленной блокады. При сравнении исходных параметров и параметров после аблации отмечено снижение объема правого предсердия на 64%. Максимальный объем правого предсердия уменьшился на 13% ($p = 0{,}02$), минимальный объем также снизился на 22% ($p = 0{,}01$). Ударный объем и фракция выброса претерпели незначительные изменения ($p = 0{,}4$ и $p = 0{,}2$ соответственно). Максимальная длина КТИ уменьшилась на 19%, а минимальная длина – на 24%. Таким образом, измерения параметров ПП до и после РЧА составили: максимальный объем – 148 ± 49 и 131 ± 42 мл соответственно, минимальный объем – 111 ± 43 и 91 ± 31 мл, ударный объем – 38 ± 21 и 40 ± 22 мл, фракция выброса – 26 ± 14 и 31 ± 10%. Максимальная длина КТИ до и после РЧА составила 35 ± 8 и 29 ± 9 мм соответственно, минимальная – 22 ± 7 и 18 ± ± 6 мм. Таким образом, авторы продемонстрировали, что при типичном ТП наступают структурные изменения правого предсердия и успешная катетерная аблация КТИ не только позволяет избавиться от ТП, но и приводит к обратному ремоделированию правого предсердия [27].

Оба приведенных выше исследования заслуживают особого внимания, так как они проводились с использованием МРТ, которая дает более объективную информацию.

В России в 2011 г. М.С. Рыбаченко и др. провели исследование с участием 86 пациентов, которые были разделены на две группы. В 1-ю группу вошли 48 больных с пароксизмальной формой типичного ТП, во 2-ю группу – 18 пациентов с постоянной формой типичного ТП. В группу контроля были включены 20 здоровых добровольцев, не имеющих патологии со стороны сердечно-сосудистой системы. Всем пациентам из 1-й и 2-й групп провели стандартную РЧА КТИ и наблюдали их в течение 2, 6 и 12 мес. Основным методом исследования была трансторакальная эхокардиография (ЭхоКГ), с помощью которой авторы дали динамическую оценку морфофункциональному состоянию сердца. На ЭхоКГ измеряли конечный диастолический размер (КДР) левого желудочка (ЛЖ), конечный систолический размер (КСР) ЛЖ, конечные диастолический и систолический объемы (КДО, КСО), фракцию выброса (ФВ) ЛЖ, КДР правого желудочка (ПЖ), размер ЛП и систолодиастолическое укорочение (СДУ). Исследование показало, что при типичном ТП у пациентов снижаются показатели сократительной функции миокарда, при этом не было принципиальных различий в зависимости от типа аритмии. Эффективность РЧА составила 89,4%, после повторной процедуры у больных с рецидивом ТП удалось добиться 100%-го эффекта. Показатели морфофункционального состояния сердца после РЧА КТИ достоверно изменились в положительную сторону независимо от типа аритмии.

У пациентов с пароксизмальной формой типичного ТП показатели до и после РЧА составили: КДР ЛЖ – 5,9 ± 0,7 и 5,3 ± 0,7 см соответственно, КСР ЛЖ – 4,1 ± 0,8 и 3,4 ± 0,6 см, КДО ЛЖ – 178,2 ± 45,9 и 131,06 ± 30,09 мл, КСО ЛЖ – 82,7 ± 26,7 и 49,6 ± 18,7 мл, ФВ ЛЖ – 55,5 ± 11,1 и 63,6 ± 8,3%, СДУ ЛЖ – 30,8 ± 6,6 и 34,0 ± 5,7%, КДР ПЖ – 2,8 ± 0,3 и 2,6 ± 0,4 см, размер ЛП – 4,2 ± 0,5 и 3,7 ± 0,5 см ($p > 0{,}05$).

У больных с хронической формой типичного ТП показатели до и после РЧА составили: КДР ЛЖ – 6,0±1,1 и 5,3±0,8 см соответственно, КСР ЛЖ – 4,2±0,9 и 3,5±0,6 см, КДО ЛЖ – 181,1±35,7 и 138,4±37,2 мл, КСО ЛЖ – 84,2±16,4 и 50,9±20,3 мл, ФВ ЛЖ – 52,1±5,6 и 63,9±9,4%, СДУ ЛЖ – 28,8±5,2 и 32,1±8,7%, КДР ПЖ – 2,8±0,4 и 2,6±0,4 см, размер ЛП – 4,1±0,8 и 3,7±0,5 см ($p>0,05$).

Полученные результаты были максимально близки к показателям в группе контроля, идентичных цифр, вероятно, можно было бы достичь при более длительном наблюдении, но даже эти результаты показывают, что ТП, независимо от типа, приводит к структурно-функциональным изменениям не только предсердий, но и всего сердца [28].

В 2012 г. C. Medi et al. сравнили структурно-функциональные и электрофизиологические изменения в правом предсердии у пациентов с типичным ТП и с ФП. Базовые показатели при ФП и при ТП составили: площадь ПП – 19±2 и 23±4 см^2 соответственно ($p=0,1$), объем ПП – 107±23 и 135±27 мл ($p=0,09$), диаметр ЛП – 44±7 и 50±5 мм ($p=0,1$), КДР ЛЖ – 50±5 и 52±7 мм ($p=0,7$), КСР ЛЖ – 32±6 и 35±8 мм ($p=0,2$), ФВ ЛЖ – 59±7 и 55±7% ($p=0,6$), размер МЖП – 10±2 и 11±1 мм ($p=0,3$). Очевидно, что при ТП развиваются более выраженные структурно-функциональные изменения сердца. Кроме структурно-функционального ремоделирования отмечается и электрофизиологическое ремоделирование, которое проявляется более выраженным замедлением проводимости и коротким рефрактерным периодом. Перечисленные электрофизиологические изменения способствуют стабилизации и хронизации ТП [29].

В том же году J. García-Seara et al. изучили структурные и функциональные изменения сердца до и после катетерной аблации КТИ у пациентов с типичным ТП. В исследование были включены 95 больных с типичным ТП, результаты оценивались у 89 исследуемых (6 пациентов умерли: некардиальная смерть у 5 больных, у 1 пациента зарегистрирована тромбоэмболия легочной артерии) через 12 мес после проведения РЧА КТИ. Основным методом исследования была двухмерная эхокардиография. Из сопутствующих заболеваний у 38% пациентов была гипертоническая болезнь, у 45% в анамнезе были зарегистрированы пароксизмы ФП, у 25% фракция выброса левого желудочка составляла менее 50%, у 22% не было обнаружено никаких структурных заболеваний сердца. Результаты показали значительные структурные и функциональные изменения сердца и высокую эффективность РЧА. Всего у 13 больных был выявлен рецидив ТП в течение 1-летнего наблюдения. Двенадцати пациентам была проведена повторная аблация, 1 больному – электрическая кардиоверсия. В 24% случаев наблюдались пароксизмы ФП. В течение 1 года у 82 (92%) пациентов отмечен синусовый ритм, у 7 (8%) больных – ФП [30].

Результаты исследования представлены в таблице. Обращают на себя внимание значительное увеличение площади ПП и ЛП, а также снижение фракции выброса ПП. Среднее значение ФВ ЛЖ составило 55%, при этом размеры ЛЖ находились в пределах нормы. У 28% пациентов наблюдалась дилатация ПЖ. У 80% больных была диагностирована диастолическая дисфункция с преобладающей рестриктивной формой. Около 58% пациентов страдали трикуспидальной недостаточностью, и у большинства из них (72%) наблюдалась регургитация I степени. В 20% случаев отмечена легочная гипертензия, в 67% – митральная недостаточность с легкой регургитацией (I степень, 73%). В последующем наблюдении через 1 год выявлены статистически значимые изменения по площади ПП и ЛП, а также по КДР и КСР. Значительно улучшились ФВ ПП и ФВ ЛЖ. У большинства (66%) пациентов в течение периода наблюдения по-прежнему сохранялась диастолическая дисфункция, которая приобрела преимущественно релаксационную форму изменения. Трикуспидальная недостаточность также осталась у 58% больных, но отмечено значительное снижение недостаточности ТК. Митральная недостаточность наблюдалась у 52% пациентов, из них 85% – с регургитацией I степени. Также отмечено ремоделирование ПЖ – снизилось количество больных с дилатацией ПЖ: исходно 25 (28%) случаев и 14 (16%) случаев после 1 года наблюдения. Число пациентов с легочной гипертензией сократилось с 18 (20%) до 9 (10%). У больных с персистирующим ТП наблюдались более высокие исходные значения площади ПП, чем у пациентов с пароксизмальной формой ТП, но эти различия статистически не значимы. Авторы исследования пришли к заключению, что катетерная аблация КТИ при типичном ТП приводит не только к обратному структурному ремоделированию сердца, но и к функциональ-

Структурные и функциональные изменения сердца до и после катетерной аблации кавотрикуспидального истмуса у пациентов с типичным трепетанием предсердий (*n* = 89) [30]

Параметр	Исходное значение	Значение через 12 мес	*p*
Диастолическая площадь правого предсердия, см^2	23,0 ± 5,6	19,2 ± 4,9	< 0,01
Систолическая площадь правого предсердия, см^2	16,9 ± 4,9	12,6 ± 4,1	< 0,01
Фракция выброса правого предсердия, %	0,29 ± 0,11	0,45 ± 0,1	< 0,01
Площадь левого предсердия, см^2	23,9 ± 5,2	22,0 ± 5,4	< 0,04
Размер левого предсердия, см	4,57 ± 0,70	4,53 ± 0,60	< 0,36
Фракция выброса левого желудочка, %	55,8 ± 14,2	64,3 ± 8,7	< 0,01
Частота сердечных сокращений, уд/мин	70,6 ± 13,9	62,0 ± 11,6	< 0,07
Диастолическая функция, *n* (%)			–
нормальная	16 (18)	23 (25,8)	
ненормальная	71 (79,8)	59 (66,3)	
нечеткая	2 (2,2)	7 (7,9)	
Измененная диастолическая функция, *n* (%)			< 0,01
I степень	15 (21,1)	48 (81,4)	
II степень	13 (18,3)	6 (10,2)	
III степень	43 (60,6)	5 (8,4)	
Дилатация правого желудочка, *n* (%)	25 (28)	14 (16)	< 0,01
Максимальная скорость *E*-волны, м/с	0,90 ± 0,29	0,80 ± 0,23	0,01
Максимальная скорость *A*-волны, м/с	0,52 ± 0,28	0,81 ± 0,29	< 0,01
Соотношение максимальных скоростей *E*- и *A*-волны	2,42 ± 1,96	1,10 ± 0,51	< 0,01
Время замедления пика *E*-волны, мс	176 ± 44	207 ± 49,9	< 0,01
Время изоволюметрической релаксации, мс	90,4 ± 21,9	88 ± 22	0,55
Размер межжелудочковой перегородки, см	1,10 ± 0,22	1,02 ± 0,21	0,02
Конечный диастолический размер, см	5,43 ± 0,65	5,18 ± 0,57	0,01
Конечный систолический размер, см	3,79 ± 0,85	3,33 ± 0,52	< 0,01
Размер задней стенки левого желудочка, см	1,01 ± 0,25	0,98 ± 0,18	0,17
Недостаточность трикуспидального клапана, *n* (%)	52 (58)	52 (58)	1,00
I степень	37 (71)	42 (81)	
II степень	9 (17)	10 (19)	
III степень	4 (8)	0	
IV степень	2 (4)	0	
Легочная гипертензия, *n* (%)	18 (20)	9 (10)	0,03
Стеноз митрального клапана, *n* (%)	2 (2)	2 (2)	1,00
Недостаточность митрального клапана, *n* (%)	60 (67)	46 (52)	0,02
I степень	44 (73)	39 (85)	
II степень	13 (22)	6 (13)	
III степень	3 (5)	1 (2)	
Стеноз аортального клапана, *n* (%)	2 (2)	2 (2)	1,00
Недостаточность аортального клапана, *n* (%)	12 (13)	18 (20)	0,73
I степень	10 (86)	14 (80)	
III степень	2 (14)	4 (20)	
Перикардиальный экссудат (незначительный), *n* (%)	3 (3)	2 (2)	0,76

Примечание. Количественные данные выражены как среднее ± среднеквадратичное отклонение.

ному ремоделированию с улучшением ФВ ЛЖ и уменьшением диастолической дисфункции [30].

Заключение

Учитывая тот факт, что типичное ТП встречается довольно часто, вопрос структурно-функционального ремоделирования сердца при типичном ТП остается открытым. Согласно результатам исследований, рассмотренных в данной статье, типичное ТП приводит к ремоделированию сердца, что отрицательно сказывается на его функции. Методом выбора при лечении типичного ТП является РЧА КТИ, которая может навсегда избавить пациента от аритмии. Кроме устранения аритмии, отдаленное наблюдение пациентов после РЧА КТИ при типичном ТП демонстрирует обратное структурно-функциональное ремоделирование сердца. Подобные исследования можно продолжить с использованием современных методов, которые могут дать более детальную информацию о структурно-функциональном ремоделировании сердца при типичном ТП.

Конфликт интересов

Конфликт интересов не заявляется.

Библиографический список

1. Granada J., Uribe W., Chyou P.H., Maassen K., Vierkant R., Smith P.N. et al. Incidence and predictors of atrial flutter in the general population. *J. Am. Coll. Cardiol.* 2000; 36 (7): 2242–6.
2. Rostock T., Konrad T., Sonnenschein S., Mollnau H., Ocete B.Q., Bock K. et al. Oberflächen-EKG-Charakteristika von rechts- und linksatrialem Vorhofflattern. *Herzschr. Elektrophys*. 2015; 26 (3): 208–13 (in German). DOI: 10.1007/s00399-015-0386-2
3. Scheinman M.M., Yang Y., Cheng J. Atrial flutter: part II nomenclature. *Pacing Clin. Electrophysiol.* 2004; 27 (4): 504–6. DOI: 10.1111/j.1540-8159.2004.00472.x
4. Saoudi N., Cosío F., Waldo A., Chen S.A., Iesaka Y., Lesh M. et al. A classification of atrial flutter and regular atrial tachycardia according to electrophysiological mechanisms and anatomical bases; a Statement from a Joint Expert Group from the Working Group of Arrhythmias of the European Society of Cardiology and the North American Society of Pacing and Electrophysiology. *Eur. Heart J.* 2001; 22 (14): 1162–82. DOI: 10.1053/euhj.2001.2658
5. Lee K.W., Yang Y., Scheinman M.M. Atrial flutter: a review of its history, mechanisms, clinical features, and current therapy. *Curr. Probl. Cardiol.* 2005; 30 (3): 121–67. DOI: 10.1016/j.cpcardiol.2004.07.001
6. Olgin J.E., Kalman J.M., Fitzpatrick A.P., Lesh M.D. Role of right atrial endocardial structures as barriers to conduction during human type I atrial flutter. Activation and entrainment mapping guided by intracardiac echocardiography. *Circulation*. 1995; 92 (7): 1839–48.
7. Бокерия Л.А., Базаев В.А., Меликулов А.Х., Филатов А.Г., Грицай А.Н., Висков Р.В. Современное состояние диагностики и лечения трепетания предсердий. *Анналы аритмологии.* 2005; 2 (3): 39–45.
8. Olshansky B., Okumura K., Hess P.G., Waldo A.L. Demonstration of an area of slow conduction in atrial flutter. *J. Am. Coll. Cardiol.* 1990; 16 (7): 1639–48.
9. Iaizzo P.A. (Ed.) Handbook of cardiac anatomy, physiology, and devices. Cham (ZG) Switzerland: Springer; 2015. DOI: 10.1007/978-3-319-19464-6_1
10. Бокерия Л.А., Беришвили И.И. Анатомия сердца человека. Атлас. М.: НЦССХ им. А.Н. Бакулева РАМН; 2012.
11. Sánchez-Quintana D., Pizarro G., López-Mínguez J.R., Ho S.Y., Cabrera J.A. Standardized review of atrial anatomy for cardiac electrophysiologists. *Cardiovasc. Transl. Res.* 2013; 6 (2): 124–44. DOI: 10.1007/s12265-013-9447-2
12. Мацонашвили Г.Р. Анатомическая и электрофизиологическая характеристика перешейков сердца и результаты интервенционного лечения трепетания предсердий. Автореф. дис. ... канд. мед. наук. М.; 2013.
13. Marcos-Alberca P., Sánchez-Quintana D., Cabrera J.A., Farré J., Rubio J.M., de Agustín J.A. et al. Two-dimensional echocardiographic features of the inferior right atrial isthmus: the role of vestibular thickness in catheter ablation of atrial flutter. *Eur. Heart J. Cardiovasc. Imaging.* 2014; 15 (1): 32–40. DOI: 10.1093/ehjci/jet112
14. Cabrera J.A., Sánchez-Quintana D., Ho S.Y., Medina A., Wanguemert F., Gross E. et al. Angiographic anatomy of the inferior right atrial isthmus in patients with and without history of common atrial flutter. *Circulation*. 1999; 99 (23): 3017–23. DOI: 10.1161/01.CIR.99.23.3017
15. Диденко М.В., Старчик Д.А., Пасенов Г.С., Натарова С.В., Хубулава Г.Г. Морфометрическая характеристика правого предсердия и пучка Бахмана применительно к электрофизиологическим методам лечения нарушений ритма сердца. *Вестник аритмологии.* 2013; 71: 30–4.
16. Бокерия Л.А., Ревишвили А.Ш., Голицын С.П., Егоров Д.Ф., Попов С.В., Сулимов В.А. Всероссийское научное общество специалистов по клинической электрофизиологии, аритмологии и кардиостимуляции. Клинические рекомендации по проведению электрофизиологических исследований, катетерной абляции и применению имплантируемых антиаритмических устройств. М.; 2013.
17. Page R.L., Joglar J.A., Caldwell M.A., Calkins H., Conti J.B., Deal B.J. et al. 2015 ACC/AHA/HRS Guideline for the management of adult patients with supraventricular tachycardia: executive summary: a report of the American College of Cardiology/American Heart Association Task Force on Clinical Practice Guidelines and the Heart Rhythm Society. *Circulation*. 2016; 133 (14): e471–505. DOI: 10.1161/CIR.0000000000000310
18. Sánchez-Quintana D., Doblado-Calatrava M., Cabrera J.A., Macías Y., Saremi F. Anatomical basis for the cardiac interventional electrophysiologist. *Biomed. Res. Int.* 2015; 2015: 547364. DOI: 10.1155/2015/547364
19. Ардашев А.В. Трепетание предсердий: клиническая электрофизиология и катетерная абляция. М.: Медпрактика-М; 2012.
20. Natale A., Newby K.H., Pisanó E., Leonelli F., Fanelli R., Potenza D. et al. Prospective randomized comparison of antiarrhythmic therapy versus first-line radiofrequency ablation in patients with atrial flutter. *J. Am. Coll. Cardiol.* 2000; 35 (7): 1898–904.
21. Ардашев А.В., Желяков Е.Г., Шаваров А.А., Конев А.В., Волошко С.В., Врублевский О.Ю., Рыбаченко М.С. Типичное трепетание предсердий: классификация, клиниче-

ские проявления, диагностика и лечение. *Кардиология*. 2010; 4: 57–65.
22. Daoud E.G., Weiss R., Augostini R.S., Kalbfleisch S.J., Schroeder J., Polsinelli G., Hummel J.D. Remodeling of sinus node function after catheter ablation of right atrial flutter. *J. Cardiovasc. Electrophysiol.* 2002; 13 (1): 20–4.
23. Celikyurt U., Knecht S., Kuehne M., Reichlin T., Muehl A., Spies F. Incidence of new-onset atrial fibrillation after cavotricuspid isthmus ablation for atrial flutter. *Europace*. 2017; 0: 1–5. DOI: 10.1093/europace/euw343
24. Romero J., Diaz J.C., Di Biase L., Kumar S,. Briceno D., Tedrow U.B. et al. Atrial fibrillation inducibility during cavotricuspid isthmus-dependent atrial flutter ablation as a predictor of clinical atrial fibrillation. A meta-analysis. *J. Interv. Card. Electrophysiol.* 2017; 48 (3): 307–15. DOI: 10.1007/s10840-016-0211-9
25. Da Costa A., Mourot S., Roméyer-Bouchard C., Thévenin J., Samuel B., Kihel A., Isaaz K. Anatomic and electrophysiological differences between chronic and paroxysmal forms of common atrial flutter and comparison with controls: an observational study. *Pacing Clin. Electrophysiol.* 2004; 27 (9): 1202–11.
26. Wylie J.V., Peters D.C., Essebag V., Manning W.J., Josephson M.E., Hauser T.H. Left atrial function and scar after catheter ablation of atrial fibrillation. *Heart Rhythm*. 2008; 5 (5): 656–62. DOI: 10.1016/j.hrthm.2008.02.008
27. Ozgun M., Kirchhof P., Bunck A.C., Heindel W., Eckardt L., Maintz D. MRI of right atrial function after catheter ablation of atrial flutter. *Acad. Radiol.* 2010; 17 (7): 856–61. DOI: 10.1016/j.acra.2010.03.015
28. Рыбаченко М.С., Беленков Ю.Н., Ардашев В.Н., Желяков Е.Г., Конев А.В., Кузовлев О.П., Ардашев А.В. Показатели центральной гемодинамики у пациентов с типичным трепетанием предсердий до и после радиочастотной катетерной абляции. *Кардиология*. 2011; 51 (9): 42.
29. Medi C., Teh A.W., Roberts-Thomson K., Morton J.B., Kistler P.M., Kalman J.M. Right atrial remodeling is more advanced in patients with atrial flutter than with atrial fibrillation. *J. Cardiovasc. Electrophysiol.* 2012; 23 (10): 1067–72. DOI: 10.1111/j.1540-8167.2012.02364.x
30. García-Seara J., Gude F., Cabanas-Grandío P., Martínez-Sande J.L., Fernández-López X., Elices-Teja J. et al. Structural and functional inverse cardiac remodeling after cavotricuspid isthmus ablation in patients with typical atrial flutter. *Rev. Española Cardiol.* 2012; 65 (11): 1003–9. DOI: 10.1016/j.rec.2012.03.023

References

1. Granada J., Uribe W., Chyou P.H., Maassen K., Vierkant R., Smith P.N. et al. Incidence and predictors of atrial flutter in the general population. *J. Am. Coll. Cardiol.* 2000; 36 (7): 2242–6.
2. Rostock T., Konrad T., Sonnenschein S., Mollnau H., Ocete B.Q., Bock K. et al. Oberflächen-EKG-Charakteristika von rechts- und linksatrialem Vorhofflattern. *Herzschr. Elektrophys*. 2015; 26 (3): 208–13 (in German). DOI: 10.1007/s00399-015-0386-2
3. Scheinman M.M., Yang Y., Cheng J. Atrial flutter: part II nomenclature. *Pacing Clin. Electrophysiol.* 2004; 27 (4): 504–6. DOI: 10.1111/j.1540-8159.2004.00472.x
4. Saoudi N., Cosío F., Waldo A., Chen S.A., Iesaka Y., Lesh M. et al. A classification of atrial flutter and regular atrial tachycardia according to electrophysiological mechanisms and anatomical bases; a Statement from a Joint Expert Group from the Working Group of Arrhythmias of the European Society of Cardiology and the North American Society of Pacing and Electrophysiology. *Eur. Heart J.* 2001; 22 (14): 1162–82. DOI: 10.1053/euhj.2001.2658
5. Lee K.W., Yang Y., Scheinman M.M. Atrial flutter: a review of its history, mechanisms, clinical features, and current therapy. *Curr. Probl. Cardiol.* 2005; 30 (3): 121–67. DOI: 10.1016/j.cpcardiol.2004.07.001
6. Olgin J.E., Kalman J.M., Fitzpatrick A.P., Lesh M.D. Role of right atrial endocardial structures as barriers to conduction during human type I atrial flutter. Activation and entrainment mapping guided by intracardiac echocardiography. *Circulation*. 1995; 92 (7): 1839–48.
7. Bockeria L.A., Bazaev V.A., Melikulov A.Kh., Filatov A.G., Gritsay A.N., Viskov R.V. Current status of diagnosis and treatment of atrial flutter. *Annaly Aritmologii*. 2005; 2 (3): 39–45 (in Russ.).
8. Olshansky B., Okumura K., Hess P.G., Waldo A.L. Demonstration of an area of slow conduction in atrial flutter. *J. Am. Coll. Cardiol.* 1990; 16 (7): 1639–48.
9. Iaizzo P.A. (Ed.) Handbook of cardiac anatomy, physiology, and devices. Cham (ZG) Switzerland: Springer; 2015. DOI: 10.1007/978-3-319-19464-6_1
10. Bockeria L.A., Berishvili I.I. Anatomy of the human heart. Atlas. Moscow; 2012 (in Russ.).
11. Sánchez-Quintana D., Pizarro G., López-Mínguez J.R., Ho S.Y., Cabrera J.A. Standardized review of atrial anatomy for cardiac electrophysiologists. *Cardiovasc. Transl. Res.* 2013; 6 (2): 124–44. DOI: 10.1007/s12265-013-9447-2
12. Matsonashvili G.R. The anatomical and electrophysiological characteristics of the heart and the results of interventional treatment of atrial flutter. Thesises of cand. med. sc. diss. Moscow; 2013 (in Russ.).
13. Marcos-Alberca P., Sánchez-Quintana D., Cabrera J.A., Farré J., Rubio J.M., de Agustín J.A. et al. Two-dimensional echocardiographic features of the inferior right atrial isthmus: the role of vestibular thickness in catheter ablation of atrial flutter. *Eur. Heart J. Cardiovasc. Imaging*. 2014; 15 (1): 32–40. DOI: 10.1093/ehjci/jet112
14. Cabrera J.A., Sánchez-Quintana D., Ho S.Y., Medina A., Wanguemert F., Gross E. et al. Angiographic anatomy of the inferior right atrial isthmus in patients with and without history of common atrial flutter. *Circulation*. 1999; 99 (23): 3017–23. DOI: 10.1161/01.CIR.99.23.3017
15. Didenko M.V., Starchik D.A., Pasenov G.S., Natarova S.V., Khubulava G.G. Morphometric characteristics of the right atrium and Bachmann bundle in respect to electrophysiological treatment of cardiac arrhythmias. *Vestnik Aritmologii*. 2013; 71: 30–4 (in Russ.).
16. Bockeria L.A., Revishvili A.Sh., Golitsyn S.P., Egorov D.F., Popov S.V., Sulimov V.A. Russian Scientific Society of Clinical Electrophysiology and Pacing. Clinical guidelines for the electrophysiologic studies, catheter ablation and the use of implantable antiarrhythmic devices. Moscow; 2013 (in Russ.).
17. Page R.L., Joglar J.A., Caldwell M.A., Calkins H., Conti J.B., Deal B.J. et al. 2015 ACC/AHA/HRS Guideline for the management of adult patients with supraventricular tachycardia: executive summary: a report of the American College of Cardiology/American Heart Association Task Force on Clinical Practice Guidelines and the Heart Rhythm Society. *Circulation*. 2016; 133 (14): e471–505. DOI: 10.1161/CIR.0000000000000310
18. Sánchez-Quintana D., Doblado-Calatrava M., Cabrera J.A., Macías Y., Saremi F. Anatomical basis for the cardiac interventional electrophysiologist. *Biomed. Res. Int.* 2015; 2015: 547364. DOI: 10.1155/2015/547364

19. Ardashev A.V. Atrial flutter: clinical electrophysiology and catheter ablation. Moscow: Medpraktika-M; 2012 (in Russ.).
20. Natale A., Newby K.H., Pisanó E., Leonelli F., Fanelli R., Potenza D. et al. Prospective randomized comparison of antiarrhythmic therapy versus first-line radiofrequency ablation in patients with atrial flutter. *J. Am. Coll. Cardiol.* 2000; 35 (7): 1898–904.
21. Ardashev A.V., Zhelyakov E.G., Shawarov A.A., Konev A.V., Voloshko S.V., Vrublevsky O.Yu., Rybatchenko M.S. Typical atrial flutter: classification, clinical manifestations, diagnosis, and treatment. *Kardiologiya*. 2010; 4: 57–65 (in Russ.).
22. Daoud E.G., Weiss R., Augostini R.S., Kalbfleisch S.J., Schroeder J., Polsinelli G., Hummel J.D. Remodeling of sinus node function after catheter ablation of right atrial flutter. *J. Cardiovasc. Electrophysiol.* 2002; 13 (1): 20–4.
23. Celikyurt U., Knecht S., Kuehne M., Reichlin T., Muehl A., Spies F. Incidence of new-onset atrial fibrillation after cavotricuspid isthmus ablation for atrial flutter. *Europace*. 2017; 0: 1–5. DOI: 10.1093/europace/euw343
24. Romero J., Diaz J.C., Di Biase L., Kumar S,. Briceno D., Tedrow U.B. et al. Atrial fibrillation inducibility during cavotricuspid isthmus-dependent atrial flutter ablation as a predictor of clinical atrial fibrillation. A meta-analysis. *J. Interv. Card. Electrophysiol.* 2017; 48 (3): 307–15. DOI: 10.1007/s10840-016-0211-9
25. Da Costa A., Mourot S., Roméyer-Bouchard C., Thévenin J., Samuel B., Kihel A., Isaaz K. Anatomic and electrophysiological differences between chronic and paroxysmal forms of common atrial flutter and comparison with controls: an observational study. *Pacing Clin. Electrophysiol.* 2004; 27 (9): 1202–11.
26. Wylie J.V., Peters D.C., Essebag V., Manning W.J., Josephson M.E., Hauser T.H. Left atrial function and scar after catheter ablation of atrial fibrillation. *Heart Rhythm*. 2008; 5 (5): 656–62. DOI: 10.1016/j.hrthm.2008.02.008
27. Ozgun M., Kirchhof P., Bunck A.C., Heindel W., Eckardt L., Maintz D. MRI of right atrial function after catheter ablation of atrial flutter. *Acad. Radiol.* 2010; 17 (7): 856-61. DOI: 10.1016/j.acra.2010.03.015
28. Rybachenko M.S., Belenkov Yu.N., Ardashev V.N., Zhelyakov E.G., Konev A.V., Kuzovlev O.P., Ardashev A.V. Parameters of central hemodynamics in patients with typical atrial flutter before and after radiofrequency catheter ablation. *Kardiologiya*. 2011; 51 (9): 42 (in Russ.).
29. Medi C., Teh A.W., Roberts-Thomson K., Morton J.B., Kistler P.M., Kalman J.M. Right atrial remodeling is more advanced in patients with atrial flutter than with atrial fibrillation. *J. Cardiovasc. Electrophysiol.* 2012; 23 (10): 1067–72. DOI: 10.1111/j.1540-8167.2012.02364.x
30. García-Seara J., Gude F., Cabanas-Grandío P., Martínez-Sande J.L., Fernández-López X., Elices-Teja J. et al. Structural and functional inverse cardiac remodeling after cavotricuspid isthmus ablation in patients with typical atrial flutter. *Rev. Española Cardiol.* 2012; 65 (11): 1003–9. DOI: 10.1016/j.rec.2012.03.023

Поступила 11.04.2017
Принята к печати 28.04.2017