Анналы Аритмологии

2017 • Т. 14 • № 4

Annaly Aritmologii

2017 • Vol. 14 • No. 4

Основан в 2004 г.
Established in 2004

Рецензируемый научно-практический журнал
Peer-reviewed scientific journal

Выходит один раз в три месяца
Publication frequency: quarterly

Журнал входит в перечень периодических рецензируемых научных изданий, выпускаемых в Российской Федерации, в которых рекомендуется публикация основных результатов диссертаций на соискание ученой степени кандидата и доктора медицинских наук

Журнал индексируется в следующих базах данных:
Российский индекс научного цитирования
Ulrich's Periodicals Directory
Directory of Open Access Journals
CiteFactor Academic Scientific Journals

Journal is indexed in the following databases:
Russian Science Citation Index
Ulrich's Periodicals Directory
Directory of Open Access Journals
CiteFactor Academic Scientific Journals

Пятилетний импакт-фактор РИНЦ 2016
0,884

ФГБУ «Национальный медицинский исследовательский центр сердечно-сосудистой хирургии им. А.Н. Бакулева» Минздрава России

Bakoulev National Medical Research Center for Cardiovascular Surgery
Ministry of Health of the Russian Federation

Учредитель и издатель
ФГБУ «Национальный медицинский исследовательский центр сердечно-сосудистой хирургии им. А.Н. Бакулева» Минздрава России

www.bakulev.ru

Лицензия на издательскую деятельность
ИД № 03847 от 25.01.2001 г.

Анналы аритмологии

www.arrhythmology.pro

Свидетельство о регистрации средства массовой информации
ПИ № 77-1807 от 28.02.2000 г.

Ответственный секретарь
Шварц В.А.
E-mail: arrhythmology.post@mail.ru

Адрес редакции:
119049, Москва, Ленинский пр-т, 8
ФГБУ «Национальный медицинский исследовательский центр сердечно-сосудистой хирургии им. А.Н. Бакулева» Минздрава России, отдел интеллектуальной собственности

Зав. редакцией Юшкевич Т.И.
Тел.: (499) 237-88-61
Факс: (499) 236-99-76
E-mail: izdinsob@yandex.ru

Лит. редактор, корректор
Москвичева А.Н.

Техн. редактор электронной версии журнала
Шварц В.А.

Компьютерная верстка и обработка графического материала
Непогодина М.В.

Рисунок для обложки журнала защищен как промышленный образец. Патент RU № 91829

Номер подписан в печать 21.12.2017

Отпечатано в ФГБУ «Национальный медицинский исследовательский центр сердечно-сосудистой хирургии им. А.Н. Бакулева» Минздрава России
119049, Москва, Ленинский пр-т, 8

Формат 60×88 1/8
Печ. л. 8,5
Усл. печ. л. 8,33
Уч.-изд. л. 7,26
Печать офсетная
Тираж 500 экз.

Анналы аритмологии
2017. Т. 14. № 4. 177–244

ISSN 1814-6791 (Print)
ISSN 2307-6313 (Online)

Подписной индекс
АО Агентство «Роспечать» 84535

Главный редактор
Бокерия Л.А., академик РАН и РАМН (Россия, Москва)

Зам. главного редактора
Бокерия О.Л., чл.-корр. РАН (Россия, Москва)

Ответственный секретарь
Шварц В.А. (Россия, Москва)

Редакционный совет
Абдраманов К.А., д. м. н., профессор (Киргизия, Бишкек)
Белов Ю.В., академик РАН (Россия, Москва)
Гудашева Т.А., чл.-корр. РАН (Россия, Москва)
Cox J.L. (США)
Карпов Р.С., академик РАН (Россия, Томск)
Киселев В.И., чл.-корр. РАН (Россия, Москва)
Попов С.В., чл.-корр. РАН (Россия, Томск)
Ревишвили А.Ш., академик РАН (Россия, Москва)
Тутельян В.А., академик РАН (Россия, Москва)
Ющук Н.Д., академик РАН (Россия, Москва)

Редакционная коллегия
Базаев В.А., д. м. н. (Россия, Саранск)
Безручко Б.П., д. ф.-м. н., профессор (Россия, Саратов)
Берсенева М.И., к. м. н. (Россия, Москва)
Джорджикия Р.К., д. м. н., профессор (Россия, Казань)
Камбаров С.Ю., д. м. н. (Россия, Москва)
Киселев А.Р., д. м. н. (Россия, Саратов)
Кислицина О.Н., к. м. н. (Россия, Москва)
Ковалев С.А., д. м. н., профессор (Россия, Воронеж)
Ле Т.Г. (Россия, Москва)
Левант А.Д., д. м. н. (Россия, Москва)
Лебедев Д.С., д. м. н. (Россия, Санкт-Петербург)
Меликулов А.Х., д. м. н. (Россия, Москва)
Неминущий Н.М., д. м. н. (Россия, Москва)
Полякова И.П., д. б. н. (Россия, Москва)
Прохоров М.Д., д. ф.-м. н. (Россия, Саратов)
Сабиров Б.Н., д. м. н. (Россия, Москва)
Сергеев А.В., к. м. н. (Россия, Москва)
Сергуладзе С.Ю., д. м. н. (Россия, Москва)
Синёв А.Ф., д. м. н. (Россия, Москва)
Филатов А.Г., д. м. н. (Россия, Москва)
Чернявский А.М., д. м. н., профессор (Россия, Новосибирск)
Чигогидзе Н.А., к. м. н. (Россия, Москва)
Шварц В.А., к. м. н. (Россия, Москва)
Шварц Ю.Г., д. м. н., профессор (Россия, Саратов)
Школьникова М.А., д. м. н., профессор (Россия, Москва)

Editor-in-Chief
Bockeria L.A., MD, PhD, Dr. Med. Sci., Professor, RAS & RAMS Academician (Russia, Moscow)

Vice-Editor
Bockeria O.L., MD, PhD, Dr. Med. Sci., RAS Corresponding Member (Russia, Moscow)

Executive Secretary
Shvartz V.A. (Russia, Moscow)

Advisory Board
Abdramanov K.A., MD, PhD, Dr. Med. Sci, Professor (Kyrgyzstan, Bishkek)
Belov Yu.V., MD, PhD, Dr. Med. Sci., Professor, RAS Academician (Russia, Moscow)
Gudasheva T.A., MD, PhD, Dr. Med. Sci., RAS Corresponding Member (Russia, Moscow)
Cox J.L., MD (USA, Duke University, Washington University, Georgetown University)
Karpov R.S., MD, PhD, Dr. Med. Sci., Professor, RAS Academician (Russia, Tomsk)
Kiselev V.I., MD, PhD, Dr. Med. Sci., RAS Corresponding Member (Russia, Moscow)
Popov S.V., MD, PhD, Dr. Med. Sci., RAS Corresponding Member (Russia, Tomsk)
Revishvili A.Sh., MD, PhD, Dr. Med. Sci., Professor, RAS Academician (Russia, Moscow)
Tutelyan V.A., MD, PhD, Dr. Med. Sci., Professor, RAS Academician (Russia, Moscow)
Yuschuk N.D., MD, PhD, Dr. Med. Sci., Professor, RAS Academician (Russia, Moscow)

Editorial Board
Bazaev V.A., MD, PhD, Dr. Med. Sci. (Russia, Saransk)
Bezruchko B.P., PhD, Dr. Phys.-math. Sci., Professor (Russia, Saratov)
Berseneva M.I., MD, PhD (Russia, Moscow)
Djordjikia R.K., MD, PhD, Dr. Med. Sci., Professor (Russia, Kazan)
Kambarov S.Yu., MD, PhD, Dr. Med. Sci. (Russia, Moscow)
Kiselev A.R., MD, PhD, Dr. Med. Sci. (Russia, Saratov)
Kislitsina O.N., MD, PhD (Russia, Moscow)
Kovalev S.A., MD, PhD, Dr. Med. Sci., Professor (Russia, Voronezh)
Le T.G., MD (Russia, Moscow)
Levant A.D., MD, PhD, Dr. Med. Sci. (Russia, Moscow)
Lebedev D.S., MD, PhD, Dr. Med. Sci. (Russia, St. Petersburg)
Melikulov A.Kh., MD, PhD, Dr. Med. Sci. (Russia, Moscow)
Neminuschiy N.M., MD, PhD, Dr. Med. Sci. (Russia, Moscow)
Polyakova I.P., PhD, Dr. Biol. Sci. (Russia, Moscow)
Prokhorov M.D., PhD, Dr. Phys.-math. Sci. (Russia, Saratov)
Sabirov B.N., MD, PhD, Dr. Med. Sci. (Russia, Moscow)
Sergeev A.V., MD, PhD (Russia, Moscow)
Serguladze S.Yu., MD, PhD, Dr. Med. Sci. (Russia, Moscow)
Sinev A.F., MD, PhD, Dr. Med. Sci. (Russia, Moscow)
Filatov A.G., MD, PhD, Dr. Med. Sci. (Russia, Moscow)
Chernyavskii A.M., MD, PhD, Dr. Med. Sci., Professor (Russia , Novosibirsk)
Chigogidze N.A., MD, PhD (Russia, Moscow)
Shvartz V.A., MD, PhD (Russia, Moscow)
Shvartz Yu.G., MD, PhD, Dr. Med. Sci., Professor (Russia, Saratov)
Shkol'nikova M.A., MD, PhD, Dr. Med. Sci., Professor (Russia, Moscow)

СОДЕРЖАНИЕ

Детская аритмология

Зубрицкий А.В., Наберухин Ю.Л., Архипов А.Н., Горбатых Ю.Н., Ничай Н.Р., Кулябин Ю.Ю., Павлушин П.М., Богачев-Прокофьев А.В. Дисфункция синусного узла после коррекции частичного аномального дренажа правых легочных вен: проспективное рандомизированное исследование **180**

Хирургическая аритмология

Пиданов О.Ю., Цепенщиков В.А., Щербатюк К.В., Аврусина Е.К., Коломейченко Н.А., Рослякова И.О. Торакоскопическая абляция в лечении пациентов с изолированной формой фибрилляции предсердий **190**

Неинвазивная аритмология

Магомедова С.М., Сопов О.В., Ломидзе Н.Н., Проничева И.В., Котанова Е.С., Сергуладзе С.Ю. Роль неинвазивного поверхностного электрокардиографического картирования в оптимизации работы сердечных ресинхронизирующих устройств у пациентов с хронической сердечной недостаточностью **199**

Бокерия О.Л., Юркулиева Г.А. Эффективность современных методов лечения и их влияние на качество жизни пациентов с различными формами фибрилляции предсердий **211**

Кардиостимуляция

Кропоткин Е.Б., Иваницкий Э.А. Трикуспидальная регургитация после имплантации антиаритмических устройств **221**

Клиническая электрофизиология

Макарова Н.В., Дурманов С.С. Обоснование потребности в радиочастотных аблациях нарушений ритма сердца на примере Пензенской области **230**

Эксперимент

Канаметов Т.Н., Городков А.С., Цыганков Ю.А., Шварц В.А., Бокерия О.Л. Локальное эпикардиальное применение гидрогеля с амиодароном «Колегель» в эксперименте **234**

CONTENTS

Pediatric arrhythmology

Zubritskiy A.V., Naberukhin Yu.L., Arkhipov A.N., Gorbatykh Yu.N., Nichay N.R., Kulyabin Yu.Yu., Pavlushin P.M., Bogachev-Prokoph'ev A.V. Sinus node dysfunction in patients with supracardiac partial anomalous pulmonary venous connection: a prospective randomized study

Surgical arrhythmology

Pidanov O.Yu., Tsepenshchikov V.A., Shcherbatyuk K.V., Avrusina E.K., Kolomeychenko N.A., Roslyakova I.O. Thoracoscopic ablation in the treatment of patients with lone atrial fibrillation

Non-invasive arrhythmology

Magomedova S.M., Sopov O.V., Lomidze N.N., Pronicheva I.V., Kotanova E.S., Serguladze S.Yu. The role of non-invasive surface electrocardiographic mapping in optimization of cardioresynchronizing devices functioning in patients with chronic heart failure

Bockeria O.L., Yurkulieva G.A. Effectiveness of modern atrial fibrillation treatment methods and their impact on the quality of life in patients with different forms of atrial fibrillation

Cardiopace

Kropotkin E.B., Ivanitskiy E.A. Tricuspid valve regurgitation after antiarrhythmic device implantation

Clinical electrophysiology

Makarova N.V., Durmanov S.S. Substantiation of the need for radiofrequency ablation of cardiac arrhythmias in the Penza region

Experiment

Kanametov T.N., Gorodkov A.S., Tsygankov Yu.A., Shvartz V.A., Bockeria O.L. Local epicardial application of hydrogel: experimental study

Рубрика: детская аритмология

© А.В. ЗУБРИЦКИЙ, Ю.Л. НАБЕРУХИН, А.Н. АРХИПОВ, Ю.Н. ГОРБАТЫХ, Н.Р. НИЧАЙ, Ю.Ю. КУЛЯБИН, П.М. ПАВЛУШИН, А.В. БОГАЧЕВ-ПРОКОФЬЕВ, 2017

© АННАЛЫ АРИТМОЛОГИИ, 2017

УДК 616.125.4-008.1:616.141-007.2-089]-07
DOI: 10.15275/annaritmol.2017.4.1

ДИСФУНКЦИЯ СИНУСНОГО УЗЛА ПОСЛЕ КОРРЕКЦИИ ЧАСТИЧНОГО АНОМАЛЬНОГО ДРЕНАЖА ПРАВЫХ ЛЕГОЧНЫХ ВЕН: ПРОСПЕКТИВНОЕ РАНДОМИЗИРОВАННОЕ ИССЛЕДОВАНИЕ

Тип статьи: оригинальная статья

А.В. Зубрицкий, Ю.Л. Наберухин, А.Н. Архипов, Ю.Н. Горбатых, Н.Р. Ничай, Ю.Ю. Кулябин, П.М. Павлушин, А.В. Богачев-Прокофьев

ФГБУ «Национальный медицинский исследовательский центр им. академика Е.Н. Мешалкина» Минздрава России, ул. Речкуновская, 15, Новосибирск, 630044, Российская Федерация

Зубрицкий Алексей Викторович, стажер-исследователь Центра новых хирургических технологий, аспирант, E-mail: a_zubritskij@meshalkin.ru;
Наберухин Юрий Леонидович, доктор мед. наук, ст. науч. сотр.;
Архипов Алексей Николаевич, канд. мед. наук, заведующий отделением;
Горбатых Юрий Николаевич, доктор мед. наук, профессор, вед. науч. сотр.;
Ничай Наталия Романовна, канд. мед. наук, сердечно-сосудистый хирург;
Кулябин Юрий Юрьевич, стажер-исследователь, аспирант;
Павлушин Павел Михайлович, ординатор;
Богачев-Прокофьев Александр Владимирович, доктор мед. наук, руководитель Центра новых хирургических технологий

Цель. *Сравнение двузаплатного метода коррекции частичного аномального дренажа легочных вен в верхнюю полую вену и операции Вардена с точки зрения частоты развития дисфункции синусного узла, а также стенозов легочных вен и верхней полой вены.*

Материал и методы. *С сентября 2013 г. по май 2016 г. 80 пациентов с частичным аномальным дренажом правых легочных вен в верхнюю полую вену были проспективно включены в данное исследование и случайным образом распределены в две группы: в 1-й группе (n = 40) коррекцию осуществляли с рассечением атриокавального устья и использованием двузаплатной методики, во 2-й группе (n = 40) проводили операцию Вардена. Средний возраст пациентов 1-й и 2-й групп составил 44 (30;77) и 39,5 (14;60) мес соответственно, средняя масса тела – 16,1 (12;19,9) и 14 (9,5;19) кг соответственно, медианная длительность наблюдения – 22,5 (11–39) мес.*

Результаты. *В непосредственном и среднеотдаленном периодах летальных случаев не было. Признаки дисфункции синусного узла непосредственно после операции статистически значимо чаще наблюдались в группе двузаплатной методики, чем в группе операции Вардена (27,5 и 5% соответственно, p = 0,01), со снижением до 10 и 2,5% на момент выписки (p = 0,35). При проведении логистической регрессии применение двузаплатной техники коррекции явилось предиктором развития дисфункции синусного узла (ОШ 7,37; 95% ДИ 1,33–40,6; p = 0,02). В среднеотдаленном периоде дисфункция синусного узла сохранялась у 2 (5%) пациентов из группы двузаплатной методики и проявлялась в виде узлового ритма с достаточной частотой в течение 1 сут. В группе операции Вардена признаков дисфункции синусного узла не было ни у одного пациента, однако различия не достигли уровня статистической значимости (p = 0,49). Случаев имплантации электрокардиостимулятора не было. Значимых стенозов легочных вен и верхней полой вены не выявлено ни в одном случае.*

Выводы. *Хирургическое лечение частичного аномального дренажа правых легочных вен в верхнюю полую вену имеет благоприятные результаты в отношении выживаемости и сопровождается малой частотой серьезных осложнений. Дисфункция синусного узла возникает статистически значимо чаще при двузаплатной методике в непосредственном послеоперационном периоде, однако протекает относительно благоприятно и склонна к самостоятельному купированию. Для наиболее полной оценки результатов необходимо обследование пациентов в более поздние сроки после коррекции.*

Ключевые слова: частичный аномальный дренаж легочных вен; дисфункция синусного узла; операция Вардена.

SINUS NODE DYSFUNCTION IN PATIENTS WITH SUPRACARDIAC PARTIAL ANOMALOUS PULMONARY VENOUS CONNECTION: A PROSPECTIVE RANDOMIZED STUDY

A.V. Zubritskiy, Yu.L. Naberukhin, A.N. Arkhipov, Yu.N. Gorbatykh, N.R. Nichay, Yu.Yu. Kulyabin, P.M. Pavlushin, A.V. Bogachev-Prokoph'ev

Meshalkin National Medical Research Center, ulitsa Rechkunovskaya, 15, Novosibirsk, 630055, Russian Federation

Zubritskiy Aleksey Viktorovich, Research Assistant at the New Surgical Technologies Center, Postgraduate, E-mail: a_zubritskij@meshalkin.ru;
Naberukhin Yuriy Leonidovich, Dr. Med. Sc., Senior Researcher;
Arkhipov Aleksey Nikolaevich, Cand. Med. Sc., Head of Department;
Gorbatykh Yuriy Nikolaevich, Dr. Med. Sc., Professor, Leading Researcher;
Nichay Nataliya Romanovna, Cand. Med. Sc., Cardiovascular Surgeon;
Kulyabin Yuriy Yur'evich, Research Assistant, Postgraduate;
Pavlushin Pavel Mikhaylovich, Resident Physician;
Bogachev-Prokoph'ev Aleksandr Vladimirovich, Dr. Med. Sc., Head of the New Surgical Technologies Center

Objective. *This study is aimed to compare the rate of sinus node dysfunction after surgical correction of partial anomalous pulmonary venous connection to the superior vena cava using double-patch method or Warden procedure.*

Material and methods. *Between September 2013 and May 2016, 80 consecutive patients with partial anomalous pulmonary venous connection to the superior vena cava were enrolled in the study and randomly assigned into the double-patch group (n = 40) and Warden procedure group (n = 40). The median age was 44 (30;77) and 39.5 (14;60) months, respectively. The median body mass was 16.1 (12;19.9) and 14 (9.5;19) kg, respectively. Median follow up was 22.5 (11–39) months.*

Results. *No mortality occurred in both groups. In the early postoperative period sinus node dysfunction developed in 27.5% in the double-patch group and in 5% in the Warden procedure group (p = 0.01) with reduction to 10% and 2.5%, respectively, at discharge (p = 0.35). Double-patch method was independent predictor of sinus node dysfunction in the early postoperative period (OR 7.37; 95% CI 1.33–40.6; p = 0.02). There was no significant difference in sinus node dysfunction at follow up (5% double-patch and 0% Warden procedure group, p = 0.49). No patients required permanent pacemaker implantation. No significant pulmonary veins or the superior vena cava stenosis was found at follow up.*

Conclusion. *Both Warden procedure and double-patch techniques showed excellent early and midterm results with no mortality and minimal morbidity. Warden procedure had benefit in transient sinus node dysfunction in the early postoperative period in comparison with double-patch technique. Sinus node dysfunction after partial anomalous right pulmonary venous connection to the superior vena cava correction tends to disappear spontaneously. There is no significant difference in sinus node dysfunction after double-patch technique and Warden procedure at midterm follow up.*

Keywords: partial anomalous pulmonary venous connection; sinus node dysfunction; Warden procedure.

Введение

Частичный аномальный дренаж легочных вен представляет собой спектр состояний, при которых одна или несколько легочных вен впадают в правое предсердие или системную вену. Данный порок представлен различными анатомическими вариантами и часто ассоциирован с другими мальформациями сердца. Среди анатомических форм доминирует аномальный дренаж правых легочных вен (90%), межпредсердное сообщение представлено дефектом венозного синуса более чем в 80% случаев [1].

Хирургическая коррекция частичного аномального дренажа правых легочных вен (ЧАДПЛВ) в верхнюю полую вену (ВПВ) демонстрирует хорошие непосредственные результаты и низкий уровень летальности. В отдаленном периоде результаты коррекции также хорошие, но основной проблемой пациентов, перенесших оперативное пособие, является возникновение дисфункции синусного узла (ДСУ). Так, по данным различных авторов, частота возникновения ДСУ в раннем послеоперационном периоде составляет до 55% при использовании двузаплатного метода (ДМ), что, вероятнее всего, связано с продолжением атриотомного доступа через атриокавальное соединение на верхнюю полую вену. На момент выписки из стационара признаки ДСУ остаются у 25–44% больных. В среднеотдаленном периоде у 18% пациентов сохраняются электрокардиографические признаки дисфункции синусного узла [2–4]. По данным C.H. Attenhofer Jost et al., до 7% больных страдают от ДСУ и нуждаются в имплантации электрокардиостимулятора (ЭКС) в среднеотдаленном

и отдаленном периодах [5]. Наличие значимого градиента на уровне коллектора легочных вен и ВПВ отмечается в 10–35% случаев, по данным анализа различных серий [6].

Операция Вардена (ОВ) исключает рассечение верхнего атриокавального устья, что гипотетически может приводить к снижению частоты послеоперационных нарушений ритма (в частности ДСУ), а отсутствие заплаты в просвете ВПВ – к снижению частоты стенозов правых легочных вен и ВПВ. Так, по результатам различных исследований, частота ДСУ после процедуры Вардена составляет от 0 до 6,2% [7–11].

Целью настоящего исследования является сравнение двузаплатного метода коррекции частичного аномального дренажа легочных вен в верхнюю полую вену и операции Вардена.

Материал и методы

Пациенты

С сентября 2013 г. по май 2016 г. 80 пациентов с ЧАДПЛВ в ВПВ были включены в проспективное рандомизированное исследование и разделены на две группы (рис. 1). Исследование было одобрено локальным этическим комитетом и проводилось в соответствии с принятым протоколом, с применением стандартных хирургических техник. Все больные (их родители) подписали информированное согласие до их включения в исследование. Общая характеристика пациентов представлена в таблице 1. Показания к хирургическому лечению выставлялись в соответствии с общепринятыми стандартами, а именно симптоматичным и асимптоматичным пациентам с соотношением легочного и системного кровотоков более 1,5, дилатацией правого желудочка, при начальных стадиях легочной гипертензии для предупреждения прогрессирования и развития необратимой легочной гипертензии и правожелудочковой недостаточности.

Протокол включения

Критерии включения:

– ЧАДПЛВ в ВПВ (выше атриокавального устья минимум на 10 мм) с наличием межпредсердного дефекта или без него;

– возраст до 18 лет.

Критерии невключения:

– сопутствующие врожденные пороки сердца;

– возраст старше 18 лет.

Критерии исключения:

– отказ от продолжения участия на любом из этапов исследования;

– конверсия доступа при выполнении миниинвазивного вмешательства.

Включенные пациенты были случайным образом распределены в две группы с использованием блочной рандомизации и таблицы случайных чисел, сгенерированной компьютером. В 1-й группе коррекция порока осуществлялась с применением классического ДМ, пациентам

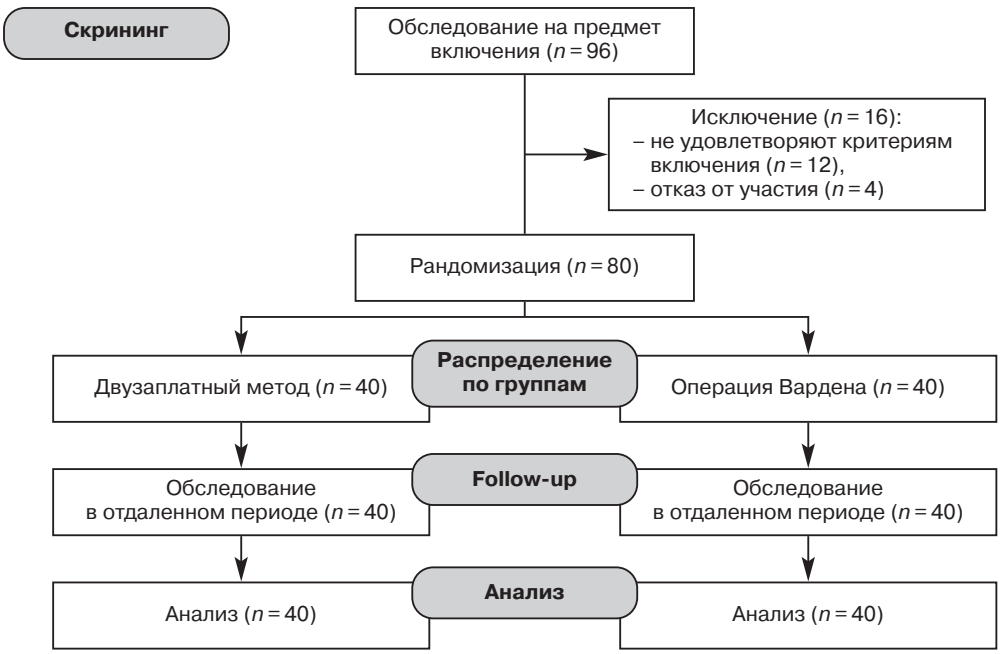

Рис. 1. Дизайн исследования

Таблица 1

Исходные характеристики пациентов

Параметр	1-я группа (двузаплатный метод, $n = 40$)	2-я группа (операция Вардена, $n = 40$)	p
Женский пол, n (%)	20 (50)	18 (45)	0,65
Возраст, мес	44 (30;77)	39,5 (14;60)	0,15
Вес, кг	16,1 (12;19,9)	14 (9,5;19)	0,14
Qp/Qs	2,1 (1,8;2,3)	1,9 (1,8;2,2)	0,41
Расчетное давление в легочной артерии, мм рт. ст.	40 (37,5;45)	40 (38;43)	0,56
Дистанция до краниальной легочной вены, мм	13 (12;15)	12 (10;14,5)	0,43

Примечание. *Qp/Qs* – соотношение легочного и системного кровотоков по данным эхокардиографии.

2-й группы выполняли ОВ. Внутри основных групп больные дополнительно подразделялись на две подгруппы. В одной из них операция проводилась в условиях стернотомии и кардиоплегии, в другой – в условиях миниинвазивной торакотомии и фибрилляции желудочков (ФЖ).

Протокол обследования в госпитальном периоде

Всем исследуемым в предоперационном периоде помимо общеклинического обследования и эхокардиографии (ЭхоКГ) проводили холтеровское мониторирование электрокардиограммы (ХМ ЭКГ) для исключения предсуществующих нарушений ритма, а также мультиспиральную компьютерную томографию (МСКТ) с контрастированием для подтверждения диагноза и детальной оценки анатомии порока. МСКТ-исследование, в зависимости от возраста ребенка, выполняли либо в день накануне операции, либо непосредственно перед операцией. В интраоперационном периоде и в 1-е сутки после вмешательства ритм оценивали по кардиомонитору, а также по ЭКГ, проведенной в ОРИТ. На 7–10-е сутки после операции пациенту повторно проводили суточное мониторирование ЭКГ, а также ЭхоКГ для оценки гемодинамики на уровне ВПВ и легочных вен.

ДСУ определяли как смену синусового ритма на узловой или нижнепредсердный после операции, а также в случаях синусового ритма с частотой, не соответствующей возрастной норме, с потребностью во временной электрокардиостимуляции. Наличие стенозов легочных вен или ВПВ в непосредственном периоде оценивали с помощью трансторакальной ЭхоКГ и определяли как наличие турбулентного потока на уровне этих вен. Значимыми считались стенозы с пиковым градиентом более 8 мм рт. ст.

Протокол обследования в отдаленном периоде

Обследование в отдаленном периоде, которое проводилось минимум через 12 мес после оперативного вмешательства, включало в себя трансторакальную ЭхоКГ для оценки наличия резидуальных шунтов, стенозов ВПВ и легочных вен, суточное мониторирование ЭКГ для выявления нарушений ритма и МСКТ сердца с контрастированием для более детальной оценки анатомии ВПВ и легочных вен. Также осуществляли оценку качества жизни пациентов с применением опросника PedsQL 3.0 Cardiac Module [12]. В отдаленном периоде были обследованы все пациенты.

Хирургическая техника

В нашем исследовании часть больных оперирована из стандартного стернотомного доступа, другая часть – из правосторонней мидаксиллярной торакотомии, которая была описана ранее [13, 14].

После выполнения хирургического доступа осуществляли аортобикавальную канюляцию, при этом ВПВ канюлировалась в месте впадения левой брахиоцефальной вены. Основной этап проводили в условиях нормотермической перфузии. При использовании стернотомного доступа выполняли окклюзию аорты с кардиоплегией раствором Custodiol (Dr. Kohler Pharma, Альсбах-Хенлайн, Германия). В случаях миниинвазивного доступа основной этап проводили в условиях индуцированной ФЖ.

Двузаплатный метод коррекции

При ДМ атриокавальное устье рассекали латеральнее средней линии ВПВ. Для перемещения устьев легочных вен и пластики атриокавального устья применяли лоскуты из ксеноперикарда, которые фиксировались непрерывными обвивными швами полипропиленовой мононитью 5/0–6/0 (рис. 2).

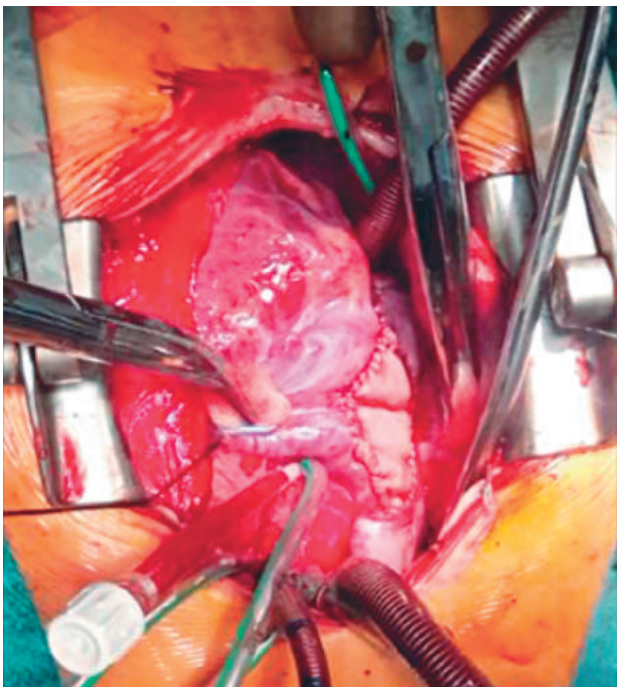

Рис. 2. Двузаплатная техника коррекции (заплата в проекции атриокавального устья)

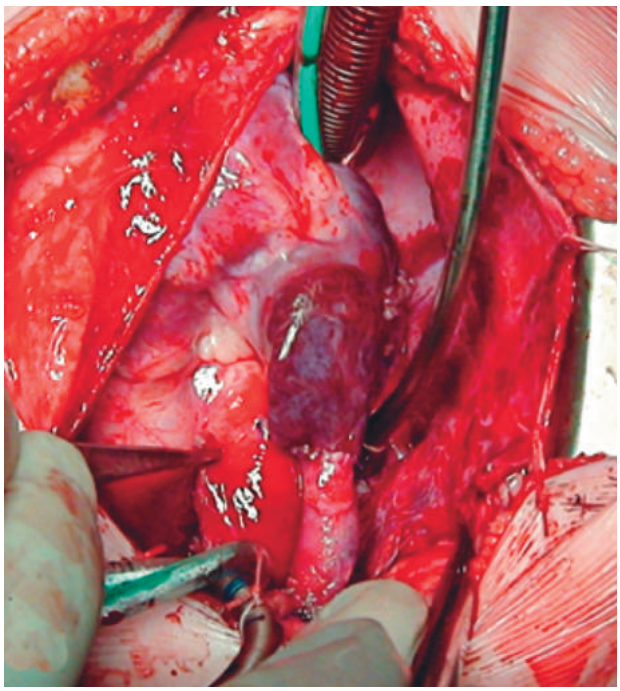

Рис. 3. Операция Вардена (после формирования кавоатриального анастомоза)

Операция Вардена

При этом варианте коррекции для перемещения устья ВПВ в левое предсердие также использовали ксеноперикард, при этом особое внимание уделяли фиксированию лоскута по верхнему краю за эндокард (трансмурально швы не проводились) [15]. После восстановления сердечной деятельности ВПВ косо пересекали краниальнее устьев легочных вен, каудальную культю ВПВ ушивали двурядным непрерывным обвивным швом во всех случаях. Анастомоз между ВПВ и ушком правого предсердия формировали непрерывным обвивным швом нитью PDS 5/0–6/0 (рис. 3).

Статистический анализ

Учитывая имеющиеся литературные данные, посвященные проблеме коррекции ЧАДПЛВ в ВПВ, нами был проведен расчет размера выборки. Для этого были выбраны две работы, в которых описано отсутствие нарушений ритма после операции Вардена [7] и 18,1% ДСУ в среднеотдаленном периоде после двузаплатной коррекции [3]. Рассчитано, что 40 пациентов в каждой группе будет достаточно для воспроизведения указанных различий по свободе от ДСУ, стенозов легочных вен и ВПВ с вероятностями ошибки первого и второго типов, равными 0,05 и 0,20 соответственно. Таким образом, минимальный общий размер выборки составил 80 пациентов.

Анализ полученных данных выполняли с помощью программы StataMP 13 (StataCorp LP, США). Проверку гипотезы о нормальности распределения признаков осуществляли с помощью критерия Шапиро–Уилка. Равенство дисперсий распределений признаков проверяли с применением критерия Левена. Для описательной статистики количественных нормально распределенных признаков с равенством дисперсий использовали параметрические методы: вычисление средних значений и стандартных отклонений. Для описания качественных номинальных признаков применяли относительные частоты в процентах. Для количественных признаков с распределением, отличным от нормального, и качественных порядковых признаков использовали медианы и межквартильный размах (Q1;Q3). Определение значимости различий парных сравнений проводили с помощью непараметрического критерия МакНемара в группах номинальных данных, непараметрического критерия знаков Уилкоксона в группах порядковых данных, парного *t*-критерия (при нормальном распределении признака) или непараметрического критерия знаков Уилкоксона (при распределении, отличном от нормального) в группах непрерывных данных. Для определения статистической значимости различий

межгрупповых (независимых) сравнений применяли критерий χ^2 или точный тест Фишера в группах номинальных данных, непараметрический *U*-критерий Манна–Уитни в группах порядковых данных, критерий Стьюдента (при нормальном распределении признака) или непараметрический *U*-критерий Манна–Уитни (при распределении, отличном от нормального) в группах непрерывных данных.

При сравнении трех и более независимых групп по одному количественному признаку использовали методы непараметрической статистики (ранговый анализ вариаций по Краскелу–Уоллису). При выявлении статистически значимых различий в группах проводили парное сравнение групп с помощью непараметрического теста Манна–Уитни с поправкой Бонферрони для преодоления проблем множественных сравнений. Для выявления предикторных переменных при бинарной зависимой переменной применяли простую и множественную логистическую регрессию. Уровень значимости для всех использующихся методов установлен как $p \leqslant 0{,}05$.

Результаты

Интраоперационные данные

Сравнительный анализ интраоперационных данных представлен в таблице 2.

Выявлены значимые межгрупповые различия по длительности искусственного кровообращения (ИК), окклюзии аорты и ФЖ – в 1-й группе они были более продолжительны: $p = 0{,}003$ против $p < 0{,}0001$ во 2-й группе. Наиболее вероятно, что это связано со спецификой хирургической техники вариантов коррекции. При ДМ линии швов как при формировании тоннеля, так и при пластике атриокавального устья существенно длиннее и их наложение более затратно по времени.

Из анатомических особенностей необходимо отметить, что дефект венозного синуса присутствовал в большинстве случаев (70% в 1-й группе и 67,5% во 2-й группе). У 2 (5%) пациентов из группы ОВ межпредсердная перегородка была интактна, что потребовало формирования дефекта.

Также следует подчеркнуть, что расширение межпредсердного сообщения проводилось более чем в половине случаев в обеих группах ($p = 0{,}16$).

Как уже неоднократно упоминалось, половина больных из каждой группы оперированы из миниинвазивного доступа в условиях ФЖ. Данные по продолжительности ИК, окклюзии аорты и ФЖ в подгруппах приведены в таблице 3.

Для проверки гипотезы о зависимости длительности ИК и окклюзии аорты / ФЖ от типа операции и доступа был проведен дисперсионный анализ Краскела–Уоллиса на общей выборке пациентов, показавший, что между подгруппами имеются статистически значимые различия по длительности ИК ($p = 0{,}0001$) и окклюзии аорты / ФЖ ($p = 0{,}0001$) с наименьшими показателями в группе ОВ через стернотомию.

При попарном межподгрупповом сравнении с использованием теста Манна–Уитни с поправкой Бонферрони (6 сравнений, уровень значимости $p < 0{,}008$) установлено, что имеются статистически значимые различия между подгруппами ОВ/стернотомия и ДМ/мини-торакотомия в отношении длительности как ИК, так и окклюзии аорты/ФЖ ($p = 0{,}0001$). Статистически значимых различий по этим показателям при выполнении ОВ из центрального или бокового доступа не получено. Следует также отметить, что при сопоставлении миниинвазивной ОВ и ДМ из любого доступа в первом случае статистически значимо сокращается длительность окклюзии аорты / ФЖ ($p = 0{,}0001$). Таким образом,

Таблица 2

Интраоперационные данные

Показатель	1-я группа (двузаплатный метод, $n = 40$)	2-я группа (операция Вардена, $n = 40$)	p
Длительность искусственного кровообращения, мин	69 (60;79)	56 (43;70)	0,003
Длительность окклюзии аорты или фибрилляции желудочков, мин	39 (31;47)	19 (15;22)	< 0,0001
Межпредсердное сообщение, *n* (%)			
дефект венозного синуса	10 (25)	18 (45,0)	0,06
вторичный дефект	12 (30)	11 (27,5)	0,80
сочетание	18 (45)	9 (22,5)	0,03
отсутствует	0 (0)	2 (5,0)	0,15
Расширение межпредсердного дефекта, *n* (%)	28 (70)	22 (55)	0,16

Таблица 3

Длительность искусственного кровообращения и окклюзии аорты/фибрилляции желудочков в зависимости от доступа, мин

Параметр	1-я группа (двузаплатный метод)		2-я группа (операция Вардена)	
	Стернотомия	Мини-торакотомия	Стернотомия	Мини-торакотомия
Искусственное кровообращение	64 (56;69,5)	79 (68;90)	50 (41,5;58,5)	63 (53,5;77,5)
Окклюзия аорты/фибрилляция желудочков	39 (31;47,5)	36,5 (31;43,5)	17,5 (14,5;21,5)	19 (17;26)

можно заключить, что ОВ является более быстрой процедурой в сравнении с классической коррекцией.

Непосредственные результаты

В раннем послеоперационном периоде летальных случаев не было.

Средняя длительность пребывания в ОРИТ составила 1 сут в обеих группах, длительность искусственной вентиляции легких в группах ДМ и ОВ – 6 (4;7) и 5 (3;6) ч соответственно ($p = 0,13$).

Признаки ДСУ в виде синусовой брадикардии, смены ритма на нижнепредсердный или узловой статистически значимо чаще наблюдались в 1-й группе (27,5%), чем во 2-й (5%) ($p = 0,01$). Временная ЭКС в группе ДМ требовалась значимо чаще, чем в группе ОВ, – 17,5 и 2,5% пациентов соответственно ($p = 0,02$).

В 2 (5%) случаях после процедуры Вардена при контрольной ЭхоКГ у больных отмечено ускорение кровотока на уровне ВПВ с пиковым градиентом 6 и 7 мм рт. ст. Клинических признаков синдрома ВПВ у этих пациентов не отмечено. Ни в одном случае после двузаплатной коррекции признаков стенозирования ВПВ или легочных вен не было. Значимых межгрупповых различий по этим показателям не получено ($p = 0,15$). При анализе влияния хирургического доступа в рамках ОВ на наличие значимого градиента на ВПВ значимых различий также не зафиксировано ($p = 0,14$).

Для выявления предикторов ДСУ в раннем послеоперационном периоде проведен однофакторный и многофакторный регрессионный анализ, результаты которого представлены в таблице 4.

При проведении многофакторного регрессионного анализа среди 80 пациентов независимым предиктором развития ДСУ явилось применение двузаплатной техники коррекции ЧАДПЛВ в ВПВ (ОШ 7,37; 95% ДИ 1,33–40,6; $p = 0,02$).

Предикторов возникновения градиента на ВПВ в раннем послеоперационном периоде при построении простой логистической регрессии не выявлено.

На момент выписки из стационара признаки ДСУ, по данным ХМ ЭКГ, сохранялись у 4 (10%)

Таблица 4

Результаты однофакторного и многофакторного логистического регрессионного анализа предикторов послеоперационных осложнений

Осложнение	Признак	Однофакторный анализ		Многофакторный анализ	
		ОШ (95% ДИ)	*p*	ОШ (95% ДИ)	*p*
Дисфункция синусного узла	Женский пол	1,06 (0,32–3,50)	0,91	1,18 (0,30–4,58)	0,80
	Возраст	0,99 (0,98–1,01)	0,95	0,98 (0,95–1,02)	0,42
	Вес	1,00 (0,95–1,05)	0,86	1,03 (0,91–1,16)	0,62
	Мини-доступ	0,83 (0,25–2,73)	0,76	0,36 (0,06–1,91)	0,23
	Двузаплатный метод	7,20 (1,48–35,00)	0,01*	7,37 (1,33–40,60)	0,02*
	Длительность ИК	1,02 (0,99–1,04)	0,08	1,03 (0,99–1,07)	0,07
	Расширение ДМПП	2,25 (0,56–8,93)	0,25	1,60 (0,35–7,33)	0,54
Градиент на верхней полой вене	Возраст	0,98 (0,93–1,03)	0,53	–	–
	Вес	0,91 (0,70–1,19)	0,53	–	–
	Операция Вардена	–	–	–	–

Примечание. ИК – искусственное кровообращение; ДМПП – дефект межпредсердной перегородки; ОШ – отношение шансов; ДИ – доверительный интервал.

*Статистически значимое различие.

пациентов из группы двузаплатной коррекции и у 1 (2,5%) больного после ОВ, при этом различия не достигли уровня статистической значимости ($p = 0,35$). Однако нарушения ритма по ХМ ЭКГ не имели клинических проявлений. Ни одному пациенту не понадобилась имплантация ЭКС.

Все больные были выписаны в удовлетворительном состоянии, средняя продолжительность госпитализации составила 10 (9;13) и 11 (9;12) дней в 1-й и 2-й группах соответственно и значимо не различалась ($p = 0,81$). Длительность госпитализации не зависела от доступа ($p = 0,38$).

Отдаленные результаты

Все пациенты были обследованы в отдаленном периоде. Медианная продолжительность наблюдения составила 22,5 (11–39) мес. Летальных случаев в отдаленном периоде не было.

По данным ХМ ЭКГ, ДСУ сохранялась у 2 больных из группы ДМ и проявлялась в виде атриовентрикулярного узлового ритма с достаточной частотой в течение суток (рис. 4). В группе ОВ признаков ДСУ не было ни у одного пациента. Различия между группами не достигли уровня статистической значимости ($p = 0,49$). Случаев имплантации ЭКС не было.

В группе ОВ у 2 пациентов отмечено наличие незначительного стеноза ВПВ с ускорением кровотока на уровне анастомоза, по данным эхокардиографии пиковый градиент составил 5 и 6 мм рт. ст. Однако по данным МСКТ деформаций на уровне кавоатриального анастомоза у этих больных не выявлено. Клинических проявлений в виде синдрома ВПВ у них не было. В группе ДМ градиента на ВПВ не выявлено ни в одном случае ($p = 0,15$).

Согласно ЭхоКГ и МСКТ, случаев стеноза правых легочных вен не отмечено.

Качество жизни

В периоде наблюдения для всех пациентов получены данные о качестве жизни согласно опроснику PedsQL 3.0 Cardiac Module. При анализе групп ДМ и ОВ качество жизни у всех пациентов оставалось высоким: средний балл – 77,1–99,7 (в зависимости от раздела), без статистически значимых межгрупповых различий. При оценке качества жизни в зависимости от доступа отмечены статистически значимые различия в разделе «оценка внешности»: в группе стернотомии средний балл составил 87, в группе мини-торакотомии – 98,5 ($p < 0,0001$) (рис. 5).

Обсуждение

Наиболее значимыми осложнениями коррекции ЧАДПЛВ в ВПВ являются нарушения ритма (ДСУ), обструкция ВПВ и/или легочных вен. Риск возникновения этих осложнений стал основным стимулом для внедрения новых хирургических технологий. Любая методика коррекции несет в себе потенциальный риск тех или иных неблагоприятных последствий,

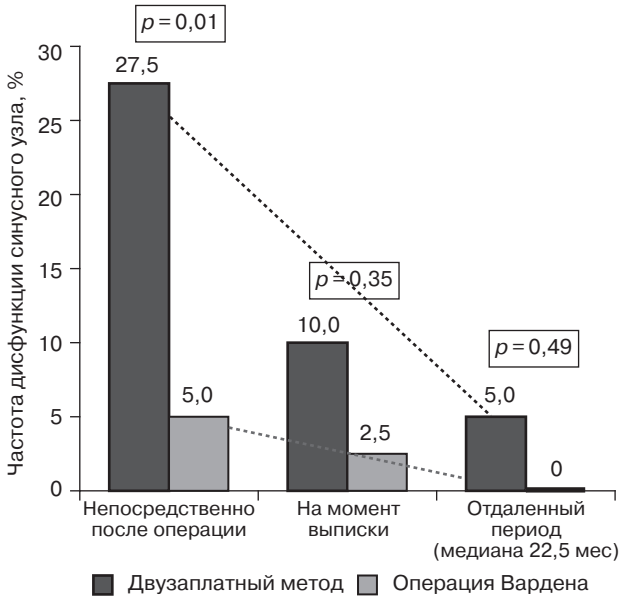

Рис. 4. Частота развития дисфункции синусного узла в различные периоды

Рис. 5. Диаграмма распределения компонентов оценки качества жизни в зависимости от доступа

связанных с анатомическими взаимоотношениями важных образований в зоне аномалии.

Повреждение синусного узла или элементов его кровоснабжения может обусловить значимые нарушения ритма с необходимостью имплантации ЭКС в отдаленном периоде. До 5% пациентов нуждаются в имплантации ЭКС в отдаленном периоде в сроки 144 ± 99 мес [5]. Теоретически, процедуры, которые исключают рассечение атриокавального устья, такие как ОВ или транскавальная техника, могут минимизировать риск нарушений ритма, что подтверждено рядом ретроспективных исследований. В современных работах, посвященных процедуре Вардена, частота аритмий в раннем послеоперационном периоде составляет от 0 до 6%. При использовании ДМ в непосредственном послеоперационном периоде частота ДСУ достигает 55% со снижением до 32,7% к моменту выписки [2, 3]. В нашей работе ДСУ встречалась значительно реже и на момент выписки статистически значимых различий по данному осложнению мы не получили. Вероятно, это связано с особенностями хирургической техники в различных центрах. Так, в нашем центре при рассечении атриокавального устья мы проводим разрез максимально латерально по отношению к оси ВПВ, как это описано в работе B. Alsoufi et al. [11], и при фиксации внутрипредсердной заплаты проводим швы субэндокардиально во избежание дополнительной травматизации синусного узла.

Риск обструкции ВПВ существует при выполнении любой техники коррекции и диктует необходимость расширения каудального отдела ВПВ. При обзоре литературы выявлена вариабельность частоты стенозов ВПВ при использовании различных методик (2–4,1%) [6]. A.P. Iyer et al. [4] сравнили одно- и двузаплатный метод и определили статистически значимую разницу в частоте обструкции ВПВ – при однозаплатном методе она возникала значительно чаще. Результаты ОВ и ее модификаций продемонстрировали низкую частоту стенозов ВПВ, несмотря на более сложную технику, которая иногда требует расширения зоны анастомоза заплатой (при небольшом ушке правого предсердия и высоком расположении аномальных вен). Все авторы делают акцент на важности широкого кавоатриального анастомоза с резекцией всех внутрипредсердных трабекул, которые могут стать источником стенозов в будущем.

Обструкция легочных вен – относительно редкое событие после коррекции ЧАДПЛВ в ВПВ, но наиболее часто, согласно литературным данным, возникает после однозаплатной коррекции (до 3,5%). Легочная венозная обструкция после ОВ развивается в 1,6% случаев, при ДМ – в 0,5% и является одной из причин реопераций [6]. Среди наших пациентов в данные сроки наблюдения мы не выявили значимых стенозов ВПВ или легочных вен, однако необходима оценка отдаленных результатов для того, чтобы сделать окончательные выводы о развитии этих осложнений.

Выводы

1. Двузаплатная техника и операция Вардена демонстрируют отличные непосредственные и среднеотдаленные результаты без летальности и значимых осложнений.
2. ОВ показала преимущества в отношении транзиторной ДСУ в раннем послеоперационном периоде в сравнении с ДМ.
3. ДСУ после коррекции ЧАДПЛВ в ВПВ склонна с спонтанному купированию.
4. В среднеотдаленном периоде статистически значимых различий по частоте ДСУ при использовании ОВ и ДМ не выявлено.
5. Значимые стенозы легочных вен и ВПВ не являются проблемой в раннем и среднеотдаленном послеоперационных периодах при коррекции ЧАДПЛВ в ВПВ.
6. Качество жизни пациентов после коррекции ЧАДПЛВ в ВПВ остается высоким и не зависит от вида вмешательства, однако применение миниинвазивной торакотомии способствует улучшению восприятия собственной внешности пациентами.

Конфликт интересов

Конфликт интересов не заявляется.

Библиографический список [References]

1. Cooley D.A., Ellis P.R., Bellizzi M.E. Atrial septal defects of the sinus venosus type: surgical considerations. *Chest.* 1961; 39 (2): 185–92. DOI: 10.1378/chest.39.2.185
2. Stewart S., Alexson C., Manning J. Early and late results of repair of partial anomalous pulmonary venous connection to the superior vena cava with a pericardial baffle. *Ann. Thorac. Surg.* 1986; 41 (5): 498–501.
3. Buz S., Alexi-Meskishvili V., Villavicencio-Lorini F., Yigitbasi M., Hübler M., Weng Y. et al. Analysis of arrhythmias after correction of partial anomalous pulmonary venous connection. *Ann. Thorac. Surg.* 2009; 87 (2): 580–3. DOI: 10.1016/j.athoracsur.2008.11.018
4. Iyer A.P., Somanrema K., Pathak S., Manjunath P.Y., Pradhan S., Krishnan S. Comparative study of single- and double-patch techniques for sinus venosus atrial septal defect with partial anomalous pulmonary venous connection. *J. Thorac.*

Cardiovasc. Surg. 2007; 133 (3): 656–9. DOI: 10.1016/j.jtcvs.2006.08.076
5. Attenhofer Jost C.H., Connolly H.M., Danielson G.K., Bailey K.R., Schaff H.V., Shen W.K. Sinus venosus atrial septal defect: long-term postoperative outcome for 115 patients. *Circulation*. 2005; 112 (13): 1953–8. DOI: 10.1161/CIRCULATIONAHA.104.493775
6. Okonta K.E., Sanusi M. Superior sinus venosus atrial septal defect: overview of surgical options. *Open J. Thorac Surg.* 2013; 3 (4): 114–22. DOI:10.4236/ojts.2013.34024
7. Shahriari A., Rodefeld M.D., Turrentine M.W., Brown J.W. Caval division technique for sinus venosus atrial septal defect with partial anomalous pulmonary venous connection. *Ann. Thorac. Surg.* 2006; 81 (1): 224–9. DOI: 10.1016/j.athoracsur.2005.07.015
8. Agarwal V., Okonta K.E., Abubakar U., Gichuhi S. Impact of Warden's procedure on the sinus rhythm: our experience. *Heart Lung Circ.* 2011; 20 (11): 718–21. DOI: 10.1016/j.hlc. 2011.08.004
9. Benvenuto R., Lewis F.J. Anastomosis between the superior vena cava and the right atrium: a new technique and a new application. *Surgery.* 1959; 45 (1): 173–80.
10. Zubritskiy A., Arkhipov A., Khapaev T., Naberukhin Y., Omelchenko A., Gorbatykh Y. et al. The Warden procedure can be successfully performed using minimally invasive cardiac surgery without aortic clamping. *Interact. Cardiovasc. Thorac. Surg.* 2016; 22 (2): 225–7. DOI: 10.1093/icvts/ivv312
11. Alsoufi B., Cai S., Van Arsdell G.S., Williams W.G., Caldarone C.A., Coles J.G. Outcomes after surgical treatment of children with partial anomalous pulmonary venous connection. *Ann. Thorac. Surg.* 2007; 84 (6): 2020–6. DOI: 10.1016/j.athoracsur.2007.05.046
12. Uzark K., Jones K., Burwinkle T.M., Varni J.W. The Pediatric Quality of Life Inventory™ in children with heart disease. *Progress Pediatr. Cardiol.* 2003; 18 (2); 141–9. DOI: 10.1016/S1058-9813(03)00087-0
13. Хапаев Т.С., Архипов А.Н., Омельченко А.Ю., Зубрицкий А.В., Лукьянов А.А., Горбатых А.В. и др. Закрытие дефектов межпредсердной перегородки из мидаксиллярной боковой миниторакотомии в условиях индуцированной фибрилляции желудочков. *Патология кровообращения и кардиохирургия*. 2015; 19 (2): 15–9. [Khapaev T.S., Arkhipov A.N., Omelchenko A.Yu., Zubritskiy A.V., Lukyanov A.A., Gorbatykh A.V. et al. Atrial septal defects closure through midaxillary lateral minithoracotomy with induced ventricular fibrillation. *Patologiya Krovoobrashcheniya i Kardiokhirurgiya (Circulation Pathology and Cardiac Surgery)*. 2015; 19 (2): 15–9 (in Russ.).]
14. Schreiber C., Bleiziffer S., Kostolny M., Hörer J., Eicken A., Holper K. et al. Minimally invasive midaxillary muscle sparing thoracotomy for atrial septal defect closure in prepubescent patients. *Ann. Thorac. Surg.* 2005; 80 (2): 673–6. DOI: 10.1016/j.athoracsur.2005.03.020
15. Warden H.E., Gustafson R.A., Tarnay T.J., Neal W.A. An alternative method for repair of partial anomalous pulmonary venous connection to the superior vena cava. *Ann. Thorac. Surg.* 1984; 38 (6): 601–5.

Поступила 02.11.2017
Принята к печати 16.11.2017

Рубрика: хирургическая аритмология

© О.Ю. ПИДАНОВ, А.В. ЦЕПЕНЩИКОВ, К.В. ЩЕРБАТЮК, Е.К. АВРУСИНА, Н.А. КОЛОМЕЙЧЕНКО, И.О. РОСЛЯКОВА, 2017

© АННАЛЫ АРИТМОЛОГИИ, 2017

УДК 616.125-008.313.2-089.819
DOI: 10.15275/annaritmol.2017.4.2

ТОРАКОСКОПИЧЕСКАЯ АБЛАЦИЯ В ЛЕЧЕНИИ ПАЦИЕНТОВ С ИЗОЛИРОВАННОЙ ФОРМОЙ ФИБРИЛЛЯЦИИ ПРЕДСЕРДИЙ

Тип статьи: оригинальная статья

О.Ю. Пиданов, В.А. Цепенщиков, К.В. Щербатюк, Е.К. Аврусина, Н.А. Коломейченко, И.О. Рослякова

ФГБУ «Клиническая больница» Управления делами Президента Российской Федерации,
ул. Лосиноостровская, 45, Москва, 107150, Российская Федерация

Пиданов Олег Юрьевич, канд. мед. наук, врач – сердечно-сосудистый хирург, E-mail: 9681@mail.ru;
Цепенщиков Вадим Алексеевич, врач – анестезиолог-реаниматолог;
Щербатюк Кирилл Викторович, врач – сердечно-сосудистый хирург;
Аврусина Екатерина Константиновна, врач – анестезиолог-реаниматолог;
Коломейченко Наталья Андреевна, врач-кардиолог;
Рослякова Ирина Олеговна, врач-кардиолог

Цель. *Фибрилляция предсердий (ФП) — наиболее часто встречающаяся аритмия как среди жителей нашей страны, так и во всем мире. Распространенность ФП зависит от возраста, приводит к увеличению общей смертности в 1,9 раза, повышает риск инсульта в 5 раз, является причиной аритмогенной кардиомиопатии и застойной сердечной недостаточности. Среди новых хирургических методов лечения фибрилляции предсердий торакоскопическая аблация является наиболее перспективным способом, показывающим высокую эффективность и безопасность у пациентов с различными формами фибрилляции предсердий. В представленной статье описана хирургическая техника, дана оценка эффективности и безопасности полной торакоскопической аблации левого предсердия у пациентов с изолированной формой ФП.*

Материал и методы. *В исследование включены 118 пациентов, которым в период с декабря 2013 г. по декабрь 2016 г. выполнена полная торакоскопическая аблация левого предсердия по поводу изолированной формы ФП. Аблационная схема включала в себя: биполярную антральную изоляцию легочных вен справа и слева, линии по крыше и основанию левого предсердия с формированием box lesion set, линию в области trigonum, линию к основанию ушка левого предсердия. Для изоляции ушка левого предсердия в 4 случаях использована клипса ушка левого предсердия (AtriClip); у 114 больных выполнена резекция ушка при помощи сшивающего аппарата. Пароксизмальная форма ФП была представлена у 6,8% пациентов, персистирующая и длительно существующая персистирующая — у 55,9 и 37,3% соответственно.*

Результаты. *Средняя продолжительность операции составила 149,5 ± 29 мин. Общее количество осложнений во время кривой обучения — 24% при частоте тяжелых осложнений 6%. После прохождения периода освоения методики количество осложнений снизилось до 4,4% при полном отсутствии тяжелых осложнений. Свободными от фибрилляции/трепетания предсердий к выписке были 90,7% больных. Тридцать шесть пациентов наблюдались в течение 12 мес после операции. Свободными от ФП и приема антиаритмиков к 3-му, 6-му и 12-му месяцам были 88,9, 93,6 и 91,7% пациентов соответственно.*

Заключение. *Полная торакоскопическая аблация левого предсердия (Dallas lesion set) является высокоэффективным и хорошо воспроизводимым методом хирургического лечения пациентов с изолированной формой фибрилляции предсердий. Частота развития осложнений значительно снижается после прохождения периода освоения методики.*

Ключевые слова: фибрилляция предсердий; торакоскопическая аблация.

THORACOSCOPIC ABLATION IN THE TREATMENT OF PATIENTS WITH LONE ATRIAL FIBRILLATION

O.Yu. Pidanov, V.A. Tsepenshchikov, K.V. Shcherbatyuk, E.K. Avrusina, N.A. Kolomeychenko, I.O. Roslyakova

Clinical Hospital of the Presidential Administration, ulitsa Losinoostrovskaya, 45, Moscow, 107150, Russian Federation

Pidanov Oleg Yur'evich, Cand. Med. Sc., Cardiovascular Surgeon, E-mail: 9681@mail.ru;
Tsepenshchikov Vadim Alekseevich, Anesthesiologist;
Shcherbatyuk Kirill Viktorovich, Cardiovascular Surgeon;
Avrusina Ekaterina Konstantinovna, Anesthesiologist;
Kolomeychenko Natal'ya Andreevna, Cardiologist;
Roslyakova Irina Olegovna, Cardiologist

Objective. *Atrial fibrillation remains the most common sustained arrhythmia, with an expected increase in our aging population. In addition to the significant morbidity that is secondary to hemodynamic compromise and tachycardia-induced cardiomyopathy, stroke remains the most feared complication, with a 5-fold increased risk. New surgical approaches show promising results and perfect safety for treating patients with different types of atrial fibrillation. This article describes the surgical technique and evaluates the efficacy and safety of totally thoracoscopic left atrial ablation (Dallas lesion set) in patients with lone atrial fibrillation.*

Material and methods. *Epicardial bipolar radiofrequency ablation was performed on beating heart through bilateral endoscopic approach in 118 consecutive patients with lone atrial fibrillation. This included isolation of the pulmonary veins using a clamp, isolation of the posterior left atrial wall including a trigonal line to the aortic noncoronary sinus using a linear ablation device, and clip or resection of the left atrial appendage. Paroxismal atrial fibrillation was registered in 6.8% of patients, persistent and long standing persistent atrial fibrillation – in 55.9% and 37.3%, respectively.*

Results. *Mean duration of atrial fibrillation was 75,7 ± 65,7 months, with 6.8% paroxysmal atrial fibrillation and 55.9% persistent and 37.3% long-standing persistent atrial fibrillation. Mean operation time was 149,5 ± 29 minutes. Complications rate was 24% during learning curve period and 4.4% beyond it. Freedom from atrial fibrillation and other rhythm disturbances was 90.7% at discharge. One-year follow up period was reached in 36 patients. Freedom from atrial fibrillation without antiarrhythmic drugs was 88.9%, 93.6%, and 91.7% at 6th, 12th, and 24th months, respectively.*

Conclusion. *Endoscopic radiofrequency ablation on beating heart reveals high success rates in patients with all types of atrial fibrillation. Complications rates and procedure-related morbidity decrease beyond learning curve period.*

Keywords: atrial fibrillation; thoracoscopic ablation; Dallas lesion set.

Введение

Фибрилляция предсердий (ФП) – наиболее часто встречающаяся аритмия как среди жителей нашей страны, так и во всем мире. Распространенность ФП зависит от возраста и встречается у 2% всего населения [1]. Наличие ФП приводит к увеличению общей смертности в 1,9 раза, повышает риск инсульта в 5 раз, является причиной аритмогенной кардиомиопатии и застойной сердечной недостаточности [2, 3]. Невысокая эффективность восстановления и удержания синусового ритма в долгосрочной перспективе при помощи медикаментозной терапии сделала обоснованным применение эндокардиальной катетерной изоляции легочных вен как терапии первой линии у пациентов с пароксизмальными формами ФП [4, 5]. Однако результаты изоляции легочных вен у больных с непароксизмальными формами ФП остаются неудовлетворительными даже при многократных процедурах [6, 7]. В таких условиях для лечения непароксизмальных форм ФП крайне привлекательным выглядит использование операции Cox maze, эффективность которой доказана многочисленными исследованиями [8–12]. Несмотря на свою высокую эффективность, процедура Cox maze не стала операцией первого выбора для лечения пациентов с изолированной ФП из-за ее высокой травматичности и вероятности развития тяжелых осложнений.

Подобная ситуация стала толчком к развитию миниинвазивных хирургических вмешательств, которые позволили бы сохранить эффективность лечения персистирующих форм ФП на уровне процедуры Cox maze, избегая при этом применения искусственного кровообращения и стернотомического доступа.

Результаты эндоскопических процедур позволяют говорить об их высокой эффективности, сопоставимой с оригинальной операцией Cox maze, а накопление опыта дало возможность минимизировать количество осложнений [13–15]. В данной статье мы приводим наш

опыт применения аблации левого предсердия (ЛП) и изоляции ушка ЛП, выполненной полностью из торакоскопического доступа у больных с изолированной формой ФП.

Материал и методы

С декабря 2013 г. по декабрь 2016 г. у 118 пациентов выполнена торакоскопическая радиочастотная фрагментация ЛП для лечения изолированной формы ФП. Характеристика больных представлена в таблице.

Показанием к операции у всех участников исследования была симптомная документированная ФП, резистентная к медикаментозной или электроимпульсной терапии, а также после неэффективно выполненной катетерной процедуры. Все пациенты были информированы об альтернативных методах лечения ФП и возможных осложнениях предстоящей операции, что было задокументировано письменным согласием.

Всем больным проводили стандартное обследование: электрокардиография (ЭКГ), холтеровское мониторирование ЭКГ, эхокардиография (ЭхоКГ), рентген грудной клетки в 1-й проекции, общеклинические и биохимические анализы крови, а также в обязательном порядке селективная коронарография для исключения стенозирующего атеросклероза коронарных артерий. У 11 пациентов диагностировано значимое поражение коронарного русла: гемодинамически значимый стеноз одной коронарной артерии. Таким больным в срок от 5 до 14 сут после торакоскопической аблации выполняли процедуру стентирования коронарной артерии.

Всем пациентам, у которых перед операцией ФП продолжалась более 48 ч, проводили чреспищеводную ЭхоКГ в срок менее чем за 24 ч до операции для исключения тромбоза ушка ЛП. Всем больным с клиникой хронической обструктивной болезни легких было выполнено исследование функции внешнего дыхания.

Антикоагулянтную терапию прекращали за 5–7 сут до вмешательства, операцию проводили при достижении МНО менее 1,5. Препараты ацетилсалициловой кислоты, если были показания к их назначению, не отменяли.

Периоперационно пациентам внутривенно осуществляли инфузию кордарона 900–1200 мг/сут, в дальнейшем кордарон назначали в дозе 600 мг/сут перорально до общей дозы 10 г, а затем в течение 3 мес – в поддерживающей дозе 200 мг/сут.

Характеристика пациентов (*n* = 118)

Параметр	Значение
Возраст, лет	57,7 ± 9,5 (31–77)
Пол, *n* (%)	
мужской	84 (71,2)
женский	34 (28,8)
Индекс массы тела, кг/м^2	29,6 ± 4,1 (21,6–47,2)
Площадь поверхности тела, м^2	2,1 ± 0,2 (1,6–2,8)
Длительность фибрилляции предсердий, мес	75,7 ± 65,7 (4–240)
Тип фибрилляции предсердий, *n* (%)	
пароксизмальная	8 (6,8)
персистирующая	66 (55,9)
длительно существующая персистирующая	44 (37,3)
Фибрилляция предсердий к началу операции, *n* (%)	75 (63,6)
Артериальная гипертензия, *n* (%)	91 (77,1)
Острое нарушение мозгового кровообращения / транзиторная ишемическая атака, *n* (%)	5 (4,2)
Сахарный диабет, *n* (%)	10 (8,5)
Хроническая обструктивная болезнь легких, *n* (%)	11 (9,3)
Стеноз каротидной артерии более 75%, *n* (%)	11 (9,3)
Предшествующие радиочастотные аблации левого предсердия, *n* (%)	18 (15,6)
III–IV класс по классификации NYHA, *n* (%)	14 (11,9)
Размер левого предсердия (парастернальная позиция), мм	43,6 ± 5,5 (32–59)
Объем левого предсердия, мл	89,4 ± 28,4 (34–157)
Конечный диастолический объем левого желудочка, мл	118,5 ± 30,4 (70–250)
Конечный систолический объем левого желудочка, мл	49,9 ± 20,2 (22–151)
Фракция выброса левого желудочка, %	59,6 ± 8,0 (38–78)

Все больные оперированы одним хирургом. Операции проводили с использованием эндоскопического оборудования Karl Storz. Для работы мы применяли эндоскоп с изменяемым углом видимости EndoCAMeleon 0–120. Абляционная схема включала в себя биполярную антральную изоляцию легочных вен справа и слева, линии по крыше и основанию ЛП с формированием box lesion set, линию в области trigonum, линию к основанию ушка ЛП. Подобная схема аблации известна в литературе как Dallas lesion set [16].

У 2 пациентов не удалось выполнить полную схему аблации из-за технических сложностей. Для циркулярной изоляции легочных вен использовали биполярные радиочастотные зажимы Isolator Synergy EMR, EML (AtriCure Inc.). Линейную аблацию осуществляли с помощью радиочастотного мультифункционального электрода MLP 1 (AtriCure Inc.). Для изоляции ушка ЛП в 4 случаях была использована клипса ушка ЛП AtriClip (AtriCure Inc.), в 114 случаях выполнена резекция ушка при помощи сшивающего аппарата EdoGia (Covidien).

Статистическая обработка данных выполнена на персональном компьютере с использованием приложения Microsoft Excel 2016 (Microsoft Corp.).

Хирургическая техника

Пациента располагали на операционном столе в спинальной позиции, руки вдоль туловища с незначительным сгибанием и фиксацией на уровне 10 см ниже стола. Во время операции больному придавали полусидячее положение (около 30°), что позволяло снизить смещение диафрагмы в плевральную полость, особенно у тучных людей.

Интубацию пациента выполняли двухпросветной эндотрахеальной трубкой. Контроль позиции трубки осуществляли при помощи эндоскопа (Karl Storz). Для доступа в правую плевральную полость использовали 10-миллиметровые порты (Karl Storz). Схема расположения портов: порт для камеры в четвертом межреберье по среднеподмышечной линии, рабочие порты в третьем и пятом межреберьях по передней подмышечной линии. В зависимости от анатомических особенностей схема постановки портов имела незначительные вариации (рис. 1). При однолегочной вентиляции левого легкого осуществляли доступ в правую плевральную полость. В некоторых случаях требовалось разделение спаек между париетальной и висцеральной плеврой. Вскрытие перикарда осуществляли на 2–3 см выше и параллельно диафрагмальному нерву, от складки перикарда у верхней полой вены до диафрагмы. После наложения 2–3 экспозиционных держалок, которые выводились из плевральной полости при помощи устройства Endoclose (Covidien), у анестезиологов появлялась возможность начинать высокочастотную вентиляцию в правое легкое малыми объемами при помощи второго аппарата искусственной вентиляции легких. Такой маневр помогал избегать гипоксии у пациента.

При помощи диссекции тупым путем вскрывали прямой и косой синусы перикарда. Для этого мы использовали наконечник эндоскопического аспиратора и эндоскопический граспер с тупоконечными браншами. Для заведения зажима-аблатора (Isolator Synergy, AtriCure EMR) первым этапом за задней стенкой легочных вен при помощи диссектора с лампой на конце (Lumitip Dissector System, AtriCure Inc.) проводили силиконовую ленту. Лента выходила между верхней правой легочной веной и правой ветвью легочной артерии. Силиконовая лента имела продолжение в виде резинового жгута, выполнявшего роль проводника для биполярного радиочастотного зажима, бранши которого позиционировались на предсердной части коллектора легочных вен. Легочные вены пережимались, и осуществлялась радиочастотная аблация. Достижение трансмуральности повреждения контролировали по изменению импеданса согласно

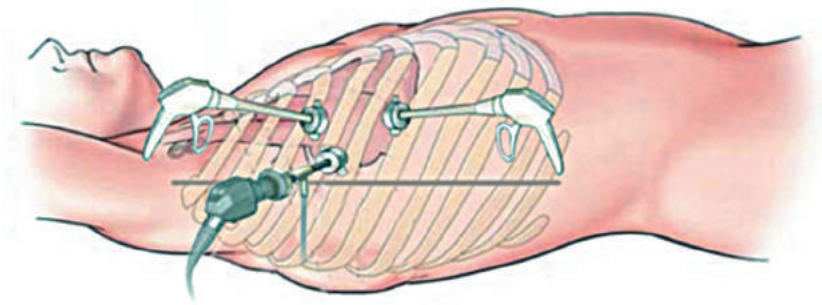

Рис. 1. Расположение троакарных портов справа

алгоритму радиочастотного генератора. После достижения трансмурального повреждения зажим размыкали и после небольшого изменения положения вновь накладывали для выполнения радиочастотной абляции. Чтобы добиться максимальной надежности изоляции легочных вен, суммарно проводили по 14–16 подобных аппликаций биполярного электрода вокруг них. После удаления электрода выполняли контроль блока проведения через абляционную линию. Для этого, если пациент находился на синусовом ритме, при помощи мультифункционального электрода MLP 1 осуществляли последовательную стимуляцию верхней и нижней правых легочных вен с частотой сердечных сокращений на 30–50% выше собственного ритма и напряжением 18 мВ. Отсутствие повышения частоты сердечных сокращений в момент стимуляции расценивали как достижение изоляции легочных вен. В случае если у больного была ФП, при помощи MLP 1 проводили считывание сигнала предсердий на изолированных легочных венах. Отсутствие сигнала расценивали как достижение изоляции легочных вен.

Следующим этапом выполняли линейные абляционные воздействия по крыше и по основанию ЛП по направлению к контралатеральным легочным венам с помощью устройства для линейной абляции MLP 1 (рис. 2). Для получения максимальной надежности абляционных линий также использовали многократные аппликации (10–14 раз) абляционного электрода в одном положении. Для проведения абляции от линии, проходящей по крыше ЛП, до точки напротив середины некоронарного синуса аорты (trigonum line) мы устанавливали дополнительный 10-миллиметровый порт в четвертом-пятом межреберье по парастернальной линии под контролем эндоскопа, стараясь не повредить внутреннюю грудную артерию. В этой зоне осуществляли многократные аппликации MLP 1, избегая смещения электрода в зону расположения синусного узла. После завершения trigonum line через нижний рабочий порт в плевральную полость устанавливали силиконовый дренаж, который позиционировали в плевродиафрагмальный синус. Места установки портов ушивали в конце операции.

Доступ в левую плевральную полость осуществляли через один 5-миллиметровый и два 10-миллиметровых порта. Схема расположения портов копировала правостороннюю с некоторым дорсальным смещением портов. Перикард с левой стороны открывали параллельно диафрагмальному нерву, но, в отличие от правой стороны, на 2–3 см ниже. Связку Маршалла коагулировали и рассекали. Заведение биполярного электрода вокруг предсердной части коллектора легочных вен и выполнение абляции осуществляли по схеме, идентичной таковой с правой стороны. Под визуальным контролем завершали все абляционные линии, наносили линии от устья левой верхней легочной вены к основанию ушка ЛП. После завершения всех абляционных линий выполняли тест блока проведения с легочных вен и на них слева и с зоны изолированной задней стенки ЛП (box zone), и на нее. При необходимости абляционные воздействия повторяли.

Изоляцию полости ушка ЛП от собственно полости ЛП выполняли путем наложения на основание ушка клипирующего устройства или сшивающего аппарата. В 4 случаях мы исполь-

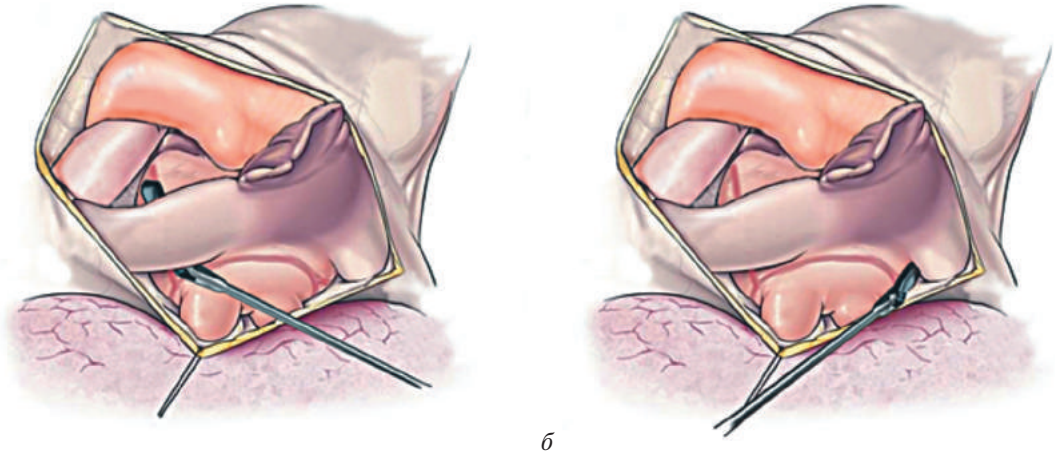

а *б*

Рис. 2. Нанесение линейных абляционных линий по крыше (*а*) и основанию (*б*) левого предсердия

зовали устройство AtriClip, у остальных пациентов – сшивающий аппарат EndoGIA (Covidien). При наложении сшивающего аппарата ушко ЛП резецировали. После визуального контроля гемостаза через нижний порт устанавливали и позиционировали в плевродиафрагмальный синус силиконовый дренаж. Кожные раны в местах постановки троакаров ушивали. По окончании операции пациента переводили в палату интенсивной терапии.

Результаты

Среднее время вмешательства составило 149,5 ± 29 мин. В представленной серии 114 больным осуществлена полная аблация Dallas lesion set. У 2 пациентов не выполнены аблационные воздействия из-за выраженного спаечного процесса в левой плевральной полости, у 2 больных не проведена trigonum line из-за технических сложностей. В 9 случаях в области trigonum сформирован дополнительный box, описанный J.H. Sirak и D. Schwartzman [14]. К началу операции ФП регистрировалась у 75 пациентов. Во время выполнения аблационных линий ФП купировалась у 26 (34,7%) больных, у остальных 49 пациентов для восстановления синусового ритма была использована электрическая кардиоверсия в операционной или палате интенсивной терапии, оказавшаяся эффективной в 43 (87,8%) случаях.

Среднее время искусственной вентиляции легких составило 5,7 ± 7,6 ч, средняя кровопотеря до момента удаления дренажей – 199,7 ± ± 120,5 мл, среднее время нахождения в отделении реанимации – 23,3 ± 9,2 ч. Следует отметить, что это время было продиктовано скорее организационными факторами (перевод на следующее утро после операции), чем состоянием пациента.

Средний послеоперационный койко-день составил 8,9 ± 2,7 сут. В послеоперационном периоде у 14 (11,9%) участников исследования регистрировалась ФП. У 7 больных выполняли электрическую кардиоверсию, которая оказалась эффективной в 4 (57,1%) случаях. Попытка медикаментозного восстановления синусового ритма была предпринята у 7 пациентов; она оказалась эффективной в 4 (57,1%) случаях.

Трепетание предсердий (ТП) зарегистрировано у 14 (11,9%) больных. Для восстановления ритма у 8 пациентов использована электрическая кардиоверсия с эффективностью 62,5% (5 человек). Медикаментозную терапию использовали для восстановления ритма в 6 случаях с эффективностью 66,6% (4 человека). К моменту выписки из стационара свободными от ФП были 112 (95%) пациентов, свободными от ФП и ТП – 108 (90,7%) больных. У 3 (2,5%) участников в послеоперационном периоде применяли временную электрокардиостимуляцию в течение 4–7 сут. Случаев имплантации постоянного электрокардиостимулятора не зарегистрировано.

В качестве антикоагулянтной терапии варфарин использовали у 89 (75,4%) больных, дабигатран – у 18 (15,3%). У 11 (9,3%) пациентов вторым этапом лечения через 9,5 ± 4,9 сут после торакоскопической аблации выполнено стентирование коронарных артерий. В этих случаях применяли комбинацию аспирина и клопидогрела; все пациенты имели стойкий синусовый ритм.

Для оценки безопасности хирургического вмешательства мы разделили больных на две группы: первые 50 прооперированных (learning curve) и последующие 68 пациентов. В 1-й группе зарегистрирован 1 летальный случай по причине геморрагического шока. У 1 (2%) больного диагностирована пневмония. В 4 (8%) случаях отмечен пневмоторакс, потребовавший дополнительного дренирования, но не повлиявший на сроки стационарного лечения. У 2 (4%) пациентов 1-й группы мы были вынуждены выполнить экстренную стернотомию для остановки кровотечения: в 1 случае из-за разрыва ушка ЛП, в другом – из-за повреждения левой ветви легочной артерии. В 1 случае кровопотеря по дренажам через 5 ч составила 600 мл, что потребовало хирургической реэксплорации (левосторонняя мини-торакотомия). Источник кровотечения не найден. Общее количество осложнений в 1-й группе составило 24%. Во 2-й группе у 1 (1,5%) пациента зарегистрирован пневмоторакс, потребовавший дренирования, и у 2 (2,9%) больных однократно выполняли плевральную пункцию. Общее число осложнений во 2-й группе составило 4,4% и не носило опасного или жизнеугрожающего характера. Описываемые другими авторами осложнения, такие как повреждение диафрагмального нерва, гемоперикард, острое нарушение мозгового кровообращения или транзиторная ишемическая атака, раневая инфекция, нами не регистрировались ни в 1-й, ни во 2-й группе.

Контрольное обследование через 3 мес после операции прошли 76 (64,4%) пациентов. Им были проведены 24-часовое ЭКГ-мониторирование

и ЭхоКГ. Мониторирование выполняли на фоне применения антиаритмической терапии. Свободными от ФП оказались 72 (88,9%) участника исследования. При этом эффективность в группе пациентов с пароксизмальной формой ФП составила 100%, в группах с персистирующей и длительно существующей персистирующей формой – 97 и 90% соответственно. У 4 больных, по данным холтеровского мониторирования ЭКГ, отмечались наджелудочковые тахиаритмии: типичное трепетание предсердий (3 случая) и левопредсердное трепетание (1 случай). Всем им была успешно проведена катетерная процедура, причем в ходе эндокардиального электрофизиологического исследования у пациента с левопредсердным трепетанием был выявлен прорыв в линии на крыше ЛП. Всем больным, свободным от ФП и ТП на этом этапе, а также при отсутствии тромбов в ЛП и спонтанного контрастирования по данным ЭхоКГ, отменяли антиаритмические препараты и антикоагулянты.

К 6-му месяцу наблюдения подошли 47 пациентов. Свободными от ФП оказались 44 (93,6%) из них.

Контрольное обследование через 12 мес после операции выполнено на текущий момент у 36 участников. Синусовый ритм отмечен в 33 (91,7%) случаях. У 1 больного через 8 мес после процедуры осуществлена успешная катетерная РЧА с восстановлением синусового ритма по поводу рецидива ФП. Свободными от ФП и приема антиаритмиков I и III классов также оказались 33 (91,7%) пациента. Эффективность у больных с пароксизмальной, персистирующей и длительно существующей персистирующей формами ФП составила 100, 94 и 83% соответственно.

Обсуждение

В данной статье мы представили свой опыт внедрения и освоения полной торакоскопической аблации ЛП для лечения пациентов с изолированной формой ФП. На сегодняшний день применение торакоскопического доступа для выполнения лабиринтоподобных процедур крайне перспективно, поскольку позволяет достигать высокой эффективности у пациентов с пароксизмальными и непароксизмальными формами ФП.

Необходимо помнить, что торакоскопическая аблация не является каким-то новым методом лечения ФП. На сегодняшний день существует две методики операции: изоляция легочных вен и фрагментация ткани ЛП. Торакоскопический доступ позволяет выполнять как первую, так и вторую. И если применять торакоскопическую изоляцию легочных вен при пароксизмальной форме ФП вряд ли имеет смысл, поскольку с этим отлично справляются катетерные методики при их явно меньшей инвазивности, то для пациентов с персистирующей и длительно существующей персистирующей формами торакоскопический доступ является прекрасной альтернативой классической процедуре Cox maze в условиях искусственного кровообращения. По данным последних публикаций, эффективность фрагментации ЛП по схеме Dallas lesion set может составлять 90–96% в течение 2 лет после операции [14, 15] при частоте осложнений 2,9% [12]. В нашем исследовании мы получили эффективность на уровне 91,7% при показателе 4,4% нефатальных осложнений после прохождения этапа learning curve.

Несмотря на то что многие авторы указывают на эффективность методики торакоскопической фрагментации ЛП, сопоставимой с оригинальной Cox maze, нельзя говорить о том, что Dallas lesion set полностью копирует Cox maze. При торакоскопическом доступе нет возможности выполнить аблационные воздействия в правом предсердии. Мы разделяем точку зрения ряда авторов относительно того, что при длительно существующей персистирующей форме ФП невыполнение аблации в правом предсердии оставляет возможность возникновения типичного ТП и снижает эффективность процедуры [10, 17, 18]. В нашем исследовании ТП зарегистрировано у 5 пациентов. Такой недостаток торакоскопической процедуры может быть исправлен этапным эндоваскулярным вмешательством. Повышение эффективности процедуры при применении гибридного подхода продемонстрировали M. La Meir et al. в 2013 г. [19]. На наш взгляд, двухэтапное сочетание торакоскопической операции по схеме Dallas lesion set и эндоваскулярного вмешательства является наиболее перспективным методом борьбы с персистирующими формами ФП.

На сегодняшний день в схеме Dallas lesion set обсуждается вопрос об аблационной линии в области trigonum – trigonum line. Эта линия позволяет прерывать макрориентри вокруг митрального клапана, профилактируя развитие левопредсердного трепетания. Однако ее выполнение сопряжено с определенными техническими сложностями.

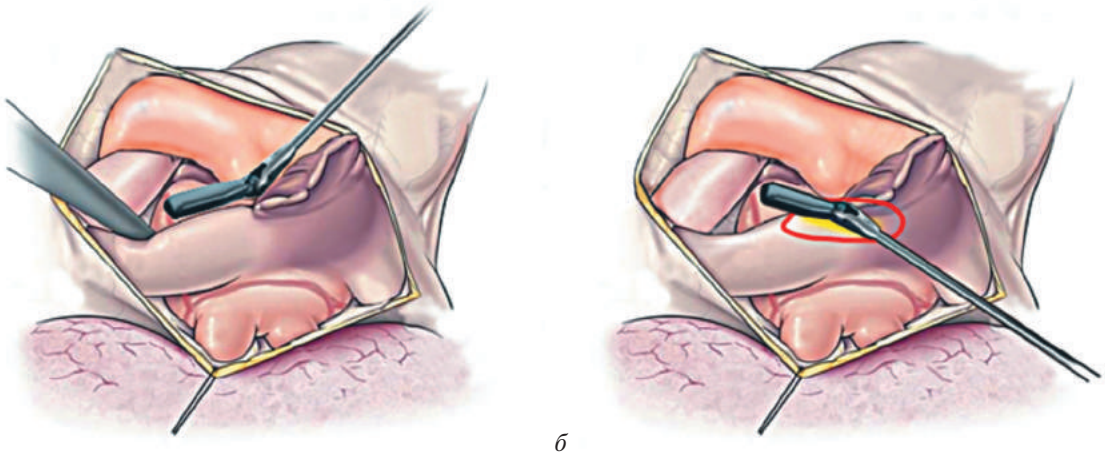

а *б*

Рис. 3. Нанесение аблационной линии в области trigonum (trigonum line):

а – аблационный электрод заведен через дополнительный порт; *б* – аблационный электрод заведен через нижний рабочий порт (риск повреждения синусного узла)

На наш взгляд, при использовании описанного выше комплекта инструментов для нанесения trigonum line принципиально важно применение дополнительного порта в четвертом-пятом межреберье по парастернальной линии. Это позволяет помещать рабочую поверхность электрода MLP 1 как раз в требуемой зоне с максимально плотным контактом с тканями ЛП без риска повреждения синусного узла. Попытка заведения электрода через нижний рабочий порт может привести к нежелательному повреждению зоны синусного узла (рис. 3). В нашем исследовании мы не сталкивались с потребностью имплантации постоянного электрокардиостимулятора из-за развития синдрома слабости синусного узла.

Немаловажным достоинством торакоскопической процедуры, описываемой в статье, является возможность резецировать/клипировать ушко ЛП. На сегодняшний день нет исследований, однозначно доказывающих преимущество изоляции ушка ЛП перед антикоагулянтной терапией в снижении частоты кардиогенных эмболий у пациентов с ФП. Тем не менее доказанный факт значимости ушка ЛП в генезе формирования внутрисердечных тромбов и кардиогенных эмболий [20], а также наличие побочных эффектов при приеме антикоагулянтов, равно как и ограничения, связанные с их применением, делают заманчивым хирургическое выключение ушка ЛП.

Несмотря на отсутствие прямых рекомендаций о прекращении антикоагулянтной терапии после радиочастотного вмешательства, логично предположить, что по совокупности условий (стойкий синусовый ритм и изоляция полости ушка ЛП) отмена антикоагулянтов не приведет к повышению риска развития эмболических осложнений.

В нашем исследовании условием отмены антикоагулянтов явилось отсутствие эпизодов ФП/ТП в течение 3 мес после операции. Ни у одного больного в ходе наблюдения анамнестически и клинически не было отмечено транзиторных ишемических атак или острого нарушения мозгового кровообращения. Стоит отметить, что у пациентов, которым отменяли антикоагулянты, количество баллов по шкале CHA_2DS_2-VASc не превышало 3.

Заключение

Представленная статья отражает опыт освоения методики торакоскопической аблации для лечения пациентов с изолированной формой ФП. В нашем исследовании мы получили доказательства высокой эффективности торакоскопической аблации в лечении изолированной формы ФП, что особенно важно для пациентов с непароксизмальными формами. Также наш опыт наглядно показал зависимость безопасности процедуры от положения хирургической команды по отношению к «кривой обучения» (learning curve) и, что немаловажно, минимальное количество осложнений за ее пределами.

Несомненно, такой уровень эффективности и безопасности процедуры позволит торакоскопической аблации занять достойное место среди современных методов лечения ФП в реальной клинической практике уже в ближайшее время.

Конфликт интересов

Конфликт интересов не заявляется.

Библиографический список [References]

1. Lloyd-Jones D.M., Wang T.J., Leip E.P., Larson M.G., Levy D., Vasan R.S. et al. Lifetime risk for development of atrial fibrillation: the Framingham Heart Study. *Circulation*. 2004; 110 (9): 1042–6. DOI: 10.1161/01.CIR.0000140263.20897.42
2. Thom T., Haase N., Rosamond W., Howard V.J., Rumsfeld J., Manolio T. et al. Heart disease and stroke statistics – 2006 update: a report from the American Heart Association Statistics Committee and Stroke Statistics Subcommittee. *Circulation*. 2006; 113 (6): e85–151. DOI: 10.1161/CIRCULATIONAHA.105.171600
3. Wolf P.A., Abbott R.D., Kannel W.B. Atrial fibrillation as an independent risk factor for stroke: the Framingham Study. *Stroke*. 1991; 22 (8): 983–8.
4. Ganesan A.N., Nandal S., Lüker J., Pathak R.K., Mahajan R., Twomey D. et al. Catheter ablation of atrial fibrillation in patients with concomitant left ventricular impairment: a systematic review of efficacy and effect on ejection fraction. *Heart Lung Circ*. 2015; 24 (3): 270–80. DOI: 10.1016/j.hlc.2014.09.012
5. McLellan A.J., Ling L.H., Azzopardi S., Lee G.A., Lee G., Kumar S. et al. A minimal or maximal ablation strategy to achieve pulmonary vein isolation for paroxysmal atrial fibrillation: a prospective multi-centre randomized controlled trial (the Minimax study). *Eur. Heart J*. 2015; 36 (28): 1812–21. DOI: 10.1093/eurheartj/ehv139
6. Calkins H., Reynolds M.R., Spector P., Sondhi M., Xu Y. Martin A. et al. Treatment of atrial fibrillation with antiarrhythmic drugs or radiofrequency ablation: two systematic literature reviews and meta-analyses. *Circ. Arrhythm. Electrophysiol*. 2009; 2 (4): 349–61. DOI: 10.1161/CIRCEP.108.824789
7. Ganesan A.N., Shipp N.J., Brooks A.G., Kuklik P., Lau D.H., Lim H.S. et al. Long-term outcomes of catheter ablation of atrial fibrillation: a systematic review and meta-analysis. *J. Am. Heart Assoc*. 2013; 2 (2): e004549. DOI: 10.1161/JAHA.112.004549
8. Stulak J.M., Suri R.M., Burkhart H.M., Daly R.C., Dearani J.A., Greason K.L. et al. Surgical ablation for atrial fibrillation for two decades: are the results of new techniques equivalent to the Cox maze III procedure? *J. Thorac. Cardiovasc. Surg*. 2014; 147 (5): 1478–86. DOI: 10.1016/j.jtcvs.2013.10.084
9. Ad N., Henry L., Massimiano P., Pritchard G., Holmes S.D. The state of surgical ablation for atrial fibrillation in patients with mitral valve disease. *Curr. Opin. Cardiol*. 2013; 28 (2): 170–80. DOI: 10.1097/HCO.0b013e32835ced9c
10. Ревишвили А.Ш., Сергуладзе С.Ю., Ежова И.В., Кваша Б.И., Сопов О.В., Шмуль А.В. Результаты хирургического лечения изолированных форм фибрилляции предсердий с использованием модифицированной операции «лабиринт». *Анналы аритмологии*. 2012; 9 (3): 31–9. [Revishvili A.Sh., Serguladze S.Yu., Ezhova I.V., Kvasha B.I., Sopov O.V., Shmul A.V. Results of surgical treatment of isolated atrial fibrillations with the use of modified maze procedure. *Annaly Aritmologii (Annals of Arrhythmology)*. 2012; 9 (3): 31–9 (in Russ.).]
11. Бокерия Л.А., Шенгелия Л.Д. Лечение фибрилляции предсердий. Часть I. Долгий путь к золотому стандарту. *Анналы аритмологии*. 2014; 11 (2): 64–76. [Bockeria L.A., Shengelia L.D. Treatment of atrial fibrillation. Part I. Long way to the gold standart. *Annaly Aritmologii (Annals of Arrhythmology)*. 2014; 11 (2): 64–76 (in Russ.).]
12. Бокерия Л.А., Шенгелия Л.Д. Лечение фибрилляции предсердий. Часть II. Сегодняшние реалии и завтрашние перспективы. *Анналы аритмологии*. 2014; 11 (2): 76–86. [Bockeria L.A., Shengelia L.D. Treatment of atrial fibrillation. Part II. Current realities and future prospects. *Annaly Aritmologii (Annals of Arrhythmology)*. 2014; 11 (2): 76–86 (in Russ.).]
13. Van Laar C., Kelder J., van Putte B.P. The totally thoracoscopic maze procedure for the treatment of atrial fibrillation. *Interact. Cardiovasc. Thorac. Surg*. 2017; 24 (1): 102–11. DOI: 10.1093/icvts/ivw311
14. Sirak J.H., Schwartzman D. Interim results of the 5-box thoracoscopic maze procedure. *Ann. Thorac. Surg*. 2012; 94 (6): 1880–4. DOI: 10.1016/j.athoracsur.2012.06.010
15. Weimar T., Vosseler M., Czesla M., Boscheinen M., Hemmer W.B., Doll K.N. Approaching a paradigm shift: endoscopic ablation of lone atrial fibrillation on the beating heart. *Ann. Thorac. Surg*. 2012; 94 (6): 1886–92. DOI: 10.1016/j.athoracsur.2012.07.035
16. Edgerton J.R., Jackman W.M., Mack M.J. A new epicardial lesion set for minimal access left atrial maze: the Dallas lesion set. *Ann. Thorac. Surg*. 2009; 88 (5): 1655–7. DOI: 10.1016/j.athoracsur.2009.05.046
17. Barnett S.D., Ad N. Surgical ablation as treatment for the elimination of atrial fibrillation: a meta-analysis. *J. Thorac. Cardiovasc. Surg*. 2006; 131 (5): 1029–35. DOI: 10.1016/j.jtcvs.2005.10.020
18. Gillinov M., Soltesz E. Surgical treatment of atrial fibrillation: today's questions and answers. *Semin. Thorac. Cardiovasc. Surg*. 2013; 25 (3): 197–205. DOI: 10.1053/j.semtcvs.2013.09.003
19. La Meir M., Gelsomino S., Lucà F., Pison L., Parise O., Colella A. et al. Minimally invasive surgical treatment of lone atrial fibrillation: early results of hybrid versus standard minimally invasive approach employing radiofrequency sources. *Int. J. Cardiol*. 2013; 167 (4): 1469–75. DOI: 10.1016/j.ijcard.2012.04.044
20. Peritz D.C., Chung EH. Left atrial appendage closure: an emerging option in atrial fibrillation when oral anticoagulants are not tolerated. *Cleve. Clin. J. Med*. 2015; 82 (3): 167–76. DOI: 10.3949/ccjm.82a.14117

Поступила 10.11.2017
Принята к печати 16.11.2017

Рубрика: неинвазивная аритмология

© С.М. МАГОМЕДОВА, О.В. СОПОВ, Н.Н. ЛОМИДЗЕ, И.В. ПРОНИЧЕВА, Е.С. КОТАНОВА, С.Ю. СЕРГУЛАДЗЕ, 2017
© АННАЛЫ АРИТМОЛОГИИ, 2017

УДК 616.12-008.46-036.12:616.172.3]-073.97
DOI: 10.15275/annaritmol.2017.4.3

РОЛЬ НЕИНВАЗИВНОГО ПОВЕРХНОСТНОГО ЭЛЕКТРОКАРДИОГРАФИЧЕСКОГО КАРТИРОВАНИЯ В ОПТИМИЗАЦИИ РАБОТЫ СЕРДЕЧНЫХ РЕСИНХРОНИЗИРУЮЩИХ УСТРОЙСТВ У ПАЦИЕНТОВ С ХРОНИЧЕСКОЙ СЕРДЕЧНОЙ НЕДОСТАТОЧНОСТЬЮ

Тип статьи: оригинальная статья

С.М. Магомедова, О.В. Сопов, Н.Н. Ломидзе, И.В. Проничева, Е.С. Котанова, С.Ю. Сергуладзе

ФГБУ «Национальный медицинский исследовательский центр сердечно-сосудистой хирургии им. А.Н. Бакулева» (директор – академик РАН и РАМН Л.А. Бокерия) Минздрава России, Рублевское ш., 135, Москва, 121552, Российская Федерация

Магомедова Сукайнат Магомедовна, сердечно-сосудистый хирург, E-mail: magomedova.sonya@list.ru;
Сопов Олег Валентинович, канд. мед. наук, сердечно-сосудистый хирург;
Ломидзе Николай Нугзарович, канд. мед. наук, сердечно-сосудистый хирург;
Проничева Ирена Владимировна, канд. мед. наук, кардиолог;
Котанова Евгения Савовна, канд. мед. наук, кардиолог;
Сергуладзе Сергей Юрьевич, доктор мед. наук, ст. науч. сотр., зам. заведующего отделением

Цель. *Определить возможности применения новой трехмерной технологии поверхностного электрокардиографического (ЭКГ) картирования в оптимизации работы сердечных кардиоресинхронизирующих устройств у пациентов с хронической сердечной недостаточностью.*

Материал и методы. *В исследование были включены 29 пациентов (17 мужчин и 12 женщин, средний возраст – 62,2 ± 8,8 года) с хронической сердечной недостаточностью и полной блокадой левой ножки пучка Гиса. Всем больным выполняли первичную имплантацию сердечного кардиоресинхронизирующего устройства, в срок до 6 мес после имплантации проводили трехмерное неинвазивное поверхностное ЭКГ-картирование с дальнейшей оценкой полученных результатов.*

Результаты. *По результатам нашего исследования, у всех 20 респондеров расстояние от зоны поздней активации до левожелудочкового электрода не превышало 6 (4,0 ± 2,3) см. Семь (24%) пациентов не ответили на ресинхронизирующую терапию, при этом у данной категории больных расстояние от левожелудочкового электрода до точки поздней электрической активации составило от 7 до 12 см. Им предполагается проведение имплантации эпикардиального левожелудочкового электрода для стимуляции зоны поздней активации. Два (7%) пациента явились нереспондерами в связи с невозможностью одновременного достижения механической и электрической синхронии при полном совпадении расположения левожелудочкового электрода с точкой поздней электрической активации. Отсутствие ответа у этих 2 больных показывает, что электрическая синхронность не всегда коррелирует с клиническим улучшением. На основании полученных результатов можно сделать вывод о том, что у больных с хронической сердечной недостаточностью, которые получают сердечную ресинхронизирующую терапию, применение неинвазивного поверхностного ЭКГ-картирования позволяет снизить класс сердечной недостаточности, улучшить качество жизни, а использование этого метода на дооперационном этапе даст возможность прогнозировать эффективность сердечной ресинхронизирующей терапии (выявлять потенциальных респондеров и нереспондеров).*

Заключение. *Современная система неинвазивного поверхностного ЭКГ-картирования с высокой точностью определяет локализацию наиболее поздней электрической активации левого желудочка,*

позволяет выявить анатомические особенности строения венозной системы сердца, что дает возможность имплантировать левожелудочковый электрод в оптимальную зону, тем самым увеличивая эффективность проводимой ресинхронизирующей терапии. При невыполнимости эндокардиальной постановки левожелудочкового электрода (отсутствие венозного подхода, невозможность одновременного достижения механической и электрической синхронии вследствие как обширности рубцовой зоны, так и анизотропии миокарда) методика позволяет определить показания к эпикардиальной имплантации.

Ключевые слова: хроническая сердечная недостаточность; неинвазивное поверхностное компьютерное картирование сердца; полная блокада левой ножки пучка Гиса; диссинхрония; мультиспиральная компьютерная томография.

THE ROLE OF NON-INVASIVE SURFACE ELECTROCARDIOGRAPHIC MAPPING IN OPTIMIZATION OF CARDIORESYNCHRONIZING DEVICES FUNCTIONING IN PATIENTS WITH CHRONIC HEART FAILURE

S.M. Magomedova, O.V. Sopov, N.N. Lomidze, I.V. Pronicheva, E.S. Kotanova, S.Yu. Serguladze

Bakoulev National Medical Research Center for Cardiovascular Surgery, Rublevskoe shosse, 135, Moscow, 121552, Russian Federation

Magomedova Sukaynat Magomedovna, Cardiovascular Surgeon, E-mail: magomedova.sonya@list.ru;
Sopov Oleg Valentinovich, Cand. Med. Sc., Cardiovascular Surgeon;
Lomidze Nikolay Nugzarovich, Cand. Med. Sc., Cardiovascular Surgeon;
Pronicheva Irena Vladimirovna, Cand. Med. Sc., Cardiologist;
Kotanova Evgeniya Savovna, Cand. Med. Sc., Cardiologist;
Serguladze Sergey Yur'evich, Dr. Med. Sc., Senior Researcher, Deputy Head of Department

Objective. *To identify the possibilities of new 3D technology of surface electrocardiographic (ECG) mapping in optimisation of cardiac resynchronization therapy (CRT) devices and CRT-defibrillators (CRT-D) functioning in patients with chronic heart failure.*

Material and methods. *The study included 29 patients (17 males, 12 females, mean age 62.2 ± 8.8 years) with chronic heart failure and complete left bundle branch block. All patients underwent CRT-D implantation with non-invasive surface ECG mapping within 6 months after the procedure.*

Results. *According to our data, in 20 responders, the distance between left ventricular (LV) electrode and the latest LV activation site did not exeeded 6 cm (4.0 ± 2.3 cm). Seven (24%) patients were non-responders, and the distance between LV electrode and the latest LV activation site was 7–12 cm. In these patients possible epicardial LV electrode implantation is to be discussed. Two (6.9%) patients were non-responders due to impossibility of simultaneous achievement of mechanical and electrical synchrony in the complete coincidence of the LV electrode location and the point of late electrical activation. The lack of response in these two patients shows that electrical synchrony is not always correlated with clinical improvement. On the basis of the results obtained we can conclude that in patients with chronic heart failure who receive a cardiac resynchronization therapy using non-invasive surface ECG mapping allows to reduce the class of heart failure, improve quality of life, and the use of this method in the preoperative stage will predict the effectiveness of cardiac resynchronization therapy (allowing to identify potential responders and non-responders).*

Conclusion. *Modern system of 3D surface ECG mapping is able to determine the latest site of LV activation with high accuracy, it also can assess the heart venous system for optimal LV electrode site implantation, thus encreasing cardiac resynchronization therapy effectiveness. In case of impossibility of LV endocardial electrode positioning (the absence of venous approach, unattainable simultaneous achievement of mechanical and electrical synchrony as a consequence of extensive scar area, or myocardium anisotropy), the technique allows to determine the indications for epicardial LV implantation.*

Keywords: chronic heart failure; non-invasive surface epi- and endocardial mapping; left bundle branch block; myocardial dyssynchrony; multispiral computed tomography.

Введение

Лечение хронической сердечной недостаточности (ХСН) представляет собой актуальную проблему современного здравоохранения, учитывая все возрастающее количество пациентов, страдающих этим клиническим синдромом. В США, по данным Фремингемского исследования, около 5 млн человек (2,3% населения США старше 20 лет) страдают ХСН, а ежегодная заболеваемость достигает 550 тыс. случаев [1]. Согласно результатам крупных европейских исследований, в Европе зарегистрировано 6,5 млн больных ХСН

и наблюдается ежегодный прирост в 580 тыс. новых случаев [2].

В России, по данным эпидемиологических исследований, встречаемость ХСН достигает около 6% в общей популяции, что превышает подобные зарубежные данные в 2–3 раза. При этом до 3 млн больных имеют терминальные классы ХСН (III–IV ФК по NYHA) [3–5]. Анализ ряда исследований показывает, что ситуация с ХСН осложняется крайне неблагоприятным прогнозом: 1-летняя смертность при симптоматичной ХСН варьирует в пределах 26–29%, достигая 80% к 3 годам наблюдения у больных со II–III ФК. Обнаружено, что в течение 5 лет после начала ХСН и полного курса медикаментозной терапии среди мужчин частота летальных исходов выше (62%), чем среди женщин (42%). Необходимо отметить, что уровень выживаемости при ХСН сопоставим с подобным показателем при ряде онкологических заболеваний, таких как рак молочной железы, толстой кишки и предстательной железы. Также следует подчеркнуть, что больные сердечной недостаточностью III ФК имеют значительно более плохой прогноз жизни, чем больные раком легкого III стадии [6].

Лечебные и диагностические мероприятия для пациентов с ХСН как в России, так и в зарубежных странах связаны с огромными затратами системы здравоохранения и общества в целом, которые имеют тенденцию к росту. В США расходы на лечение ХСН в 2013 г. составили 21 млрд долларов и превысили затраты на лечение острого инфаркта миокарда и онкологии, вместе взятых. По данным расчетов на 2013 г., в России прямые и непрямые затраты на лечение ХСН достигли 135 млрд рублей, то есть 4,2 млрд долларов [7].

В настоящее время общепринятым «золотым стандартом» лечения больных ХСН с сопутствующей блокадой левой ножки пучка Гиса (БЛНПГ) является сердечная ресинхронизирующая терапия (СРТ), проводимая путем имплантации специальных устройств, которые позволяют реализовать бивентрикулярную стимуляцию. Однако необходимо отметить, что данная стратегия не исключает одновременно проводимой правильно подобранной консервативной терапии [8, 9]. Как известно, у пациентов с БЛНПГ имеются нарушения процесса электрической активации миокарда как левого (ЛЖ), так и правого (ПЖ) желудочков сердца, которые влияют непосредственно на гемодинамику и сердечный выброс. Механически наличие БЛНПГ приводит к нарушению распространения электрического импульса, который, учитывая сохранившееся проведение по правой ножке пучка Гиса, распространяется с миокарда ПЖ на ЛЖ. Следствием этого является снижение скорости проведения электрического импульса по миокарду ЛЖ. У пациентов с имплантированными электрокардиостимуляторами при изолированной правожелудочковой стимуляции время активации миокарда ПЖ и ЛЖ увеличивается еще сильнее. Это ведет к развитию нарушения синхронности в работе сердца. Различают несколько видов диссинхронии в работе желудочков сердца: межжелудочковая и внутрижелудочковая. Основным проявлением различного типа диссинхроний с одновременным наличием БЛНПГ является расширение комплекса *QRS* более 120 мс, что, по данным различных источников, выявляется у 15–25% всех больных ХСН. Причем частота встречаемости расширенного *QRS*-комплекса напрямую зависит от степени тяжести клинических проявлений ХСН (при высоких классах сердечной недостаточности по NYHA частота встречаемости расширения *QRS* увеличивается в два и более раз) [10].

Основной целью, которую преследует механизм бивентрикулярной стимуляции, является восстановление синхронности сокращений как между желудочками сердца, так и между сегментами ЛЖ (ресинхронизация), что позволяет, совместно с адекватной медикаментозной терапией, улучшить качество жизни пациента и уменьшить клинические проявления ХСН [4].

В настоящее время существует множество многоцентровых исследований, которые доказали эффективность СРТ у пациентов с сохраненным синусовым ритмом и БЛНПГ, страдающих ХСН II–IV ФК: CARE-HF, COMPANION, PAVE, SCD-HeFT и др. Однако, основываясь на данных, полученных в этих исследованиях, можно сделать вывод, что эффективность СРТ очень сильно зависит от правильного подбора больных, нуждающихся в СРТ, для чего необходимо научиться верно оценивать параметры, полученные при использовании дополнительных методов исследования (оценка критериев диссинхронии, оптимизация расположения стимулирующего левожелудочкового электрода). Это неизбежно приведет к увеличению эффективности лечения данной категории больных [11–13].

Вместе с тем ряд пациентов не отвечают на ресинхронизирующую терапию (так называемые

нереспондеры). По данным нескольких многоцентровых рандомизированных исследований, в общем количестве пациентов нереспондеров встречается 20–30%. У таких больных не отмечается положительной динамики в клиническом состоянии и, соответственно, выживаемость у них значительно ниже, чем у пациентов, ответивших на ресинхронизирующую терапию (так называемых респондеров) [14–17].

Использование для оценки сердечной механики методов спиральной компьютерной томографии и эхокардиографии (ЭхоКГ) совместно с неинвазивным поверхностным ЭКГ-картированием, позволяющим получить подробную информацию об электрической активации миокарда и анатомических особенностях сердца, возможно, поможет объяснить отсутствие эффекта от СРТ у ряда пациентов. Цель нашего исследования заключается в определении возможности применения новой трехмерной технологии поверхностного ЭКГ-картирования для оптимизации работы сердечных кардиоресинхронизирующих устройств у пациентов с ХСН.

Материал и методы

На базе Центра им. А.Н. Бакулева были обследованы и прооперированы 29 пациентов. Возраст больных составил от 50 до 75 лет (62,2 ± 8,8 года), среди них было 17 мужчин и 12 женщин. Все пациенты соответствовали международным критериям отбора для хирургического лечения с применением СРТ и дефибриллятора [14]. Постоянная форма фибрилляции предсердий (ФП) отмечена у 8 (27,6%) человек, из них двум выполнена радиочастотная модификация атриовентрикулярного узла в связи с тахисистолической формой ФП. Пароксизмальная форма ФП диагностирована у 7 (24,1%) больных, синусовый ритм – у 14 (48,3%). У 8 (27,6%) пациентов зарегистрирована ишемическая болезнь сердца, у 4 (13,8%) – ранее перенесенный инфаркт миокарда. Из них в 5 (17,3%) случаях реваскуляризация сосудов выполнена с помощью стентирования и в 2 (6,9%) – с помощью аортокоронарного шунтирования. Ведущими жалобами явились: одышка – 25 (86,2%) человек, ортопноэ – 11 (37,9%), боли в сердце – 7 (24,1%), головокружение – 20 (68,9%), обмороки – 13 (44,8 %). У всех пациентов на ЭКГ регистрировалась морфология *QRS* по типу БЛНПГ с шириной комплекса *QRS* от 160 до 230 мс, а также, по данным ЭхоКГ до операции, межжелудочковая и внутрижелудочковая механическая диссинхрония и снижение фракции выброса (ФВ) ЛЖ менее 35%.

В период обследования все участники были клинически стабильны и получали оптимальную медикаментозную терапию.

Сразу после операции и по истечении 3 мес всем больным было проведено тестирование СРТ с оптимизацией параметров (подбор режима стимуляции, различных межжелудочковых задержек: VV-0, -20, -50) и определением фронта возбуждения, подбор предсердно-желудочковых задержек на основе данных ЭхоКГ. Через 6 мес у 9 пациентов отмечено ухудшение клинической симптоматики. Всем 29 больным повторно было проведено ЭхоКГ, а также 6-минутный тест ходьбы для определения ФК сердечной недостаточности. На основе вышеизложенного пациенты были разделены на две группы: 1-я группа – респондеры ($n = 20$), 2-я группа – нереспондеры ($n = 9$). Группы достоверно не различались по полу, возрасту, диагнозам, структурно-функциональным показателям ЛЖ, ФВ ЛЖ.

Далее в обеих группах через 6 мес после операции выполняли процедуру вычислительного электрофизиологического картирования сердца.

Пациентам с наложенными ранее поверхностными электродами проводили спиральную компьютерную томографию грудной клетки с внутривенным контрастированием. В последующем, опираясь на данные компьютерной томографии, строили реалистичные воксельные и полигональные модели торса и сердца, определяли трехмерные координаты центра для каждого электрода. На основе полученных результатов осуществляли реконструкцию потенциалов электрического поля сердца и построение изопотенциальных и изохронных карт для трехмерной модели торса и сердца, а также определяли топографическую анатомию венечного синуса и его ветвей. На спонтанном ритме фиксировали область наиболее поздней электрической активации миокарда, которая была сопоставлена с местом имплантации левожелудочкового электрода (ЛЖЭ).

С целью оценки диссинхронии и оптимизации бивентрикулярной стимуляции сердца с помощью различных режимов определяли последовательность распространения возбуждения (рис. 1). На основе построенных эпикардиальных и эндокардиальных моделей желудочков сердца провели условное деление ЛЖ на 16 сегментов. Для сегментации за основу был взят алгоритм эндокардиального левожелудочкового

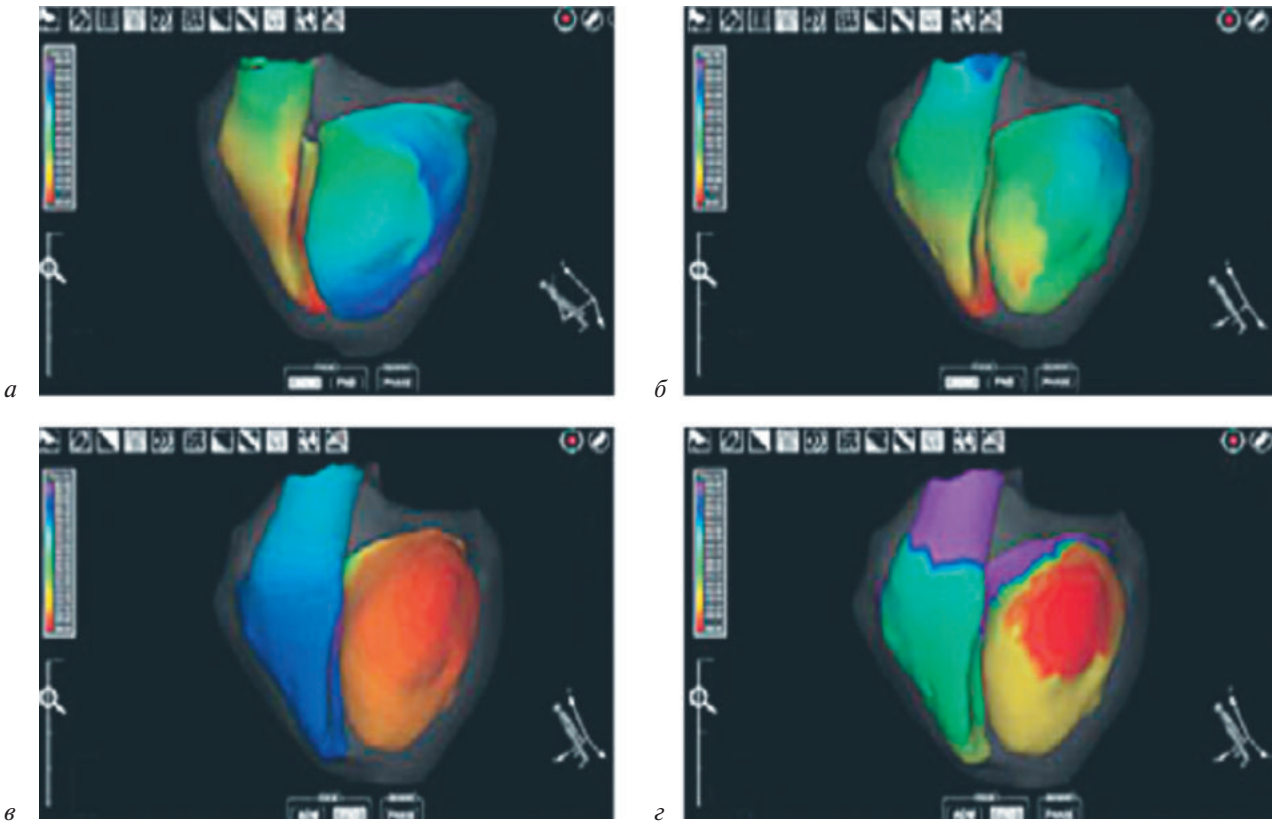

Рис. 1. Результаты поверхностного картирования при разных режимах стимуляции желудочков. На всех изохронных картах продемонстрирована последовательность распространения возбуждения:

а – на спонтанном ритме показана последовательность распространения возбуждения ПЖ (выделено красным цветом), за которым следует отсроченное возбуждение ЛЖ, что отражает наличие блокады левой ножки пучка Гиса; *б* – при стимуляции ПЖ происходит раннее возбуждение ПЖ (выделено красным цветом) с отсроченным возбуждением ЛЖ; *в* – при стимуляции ЛЖ показано раннее возбуждение ЛЖ (выделено красным цветом) с отсроченным возбуждением ПЖ; *г* – при бивентрикулярной стимуляции возбуждение ЛЖ (выделено красным цветом) происходит на 50 мс раньше, чем стимуляция ПЖ

картирования по D.L. Kuchar et al. (1989 г.), несколько видоизмененный нами с учетом удобства анатомической сегментации и степени значимости сегментов с точки зрения имплантации ЛЖЭ. Септальная стенка выделена в отдельный единый сегмент как не имеющая большого значения для имплантации ЛЖЭ (рис. 2).

Статистическую обработку данных осуществляли при помощи пакета статистических программ Statistica v.10. Для непрерывных переменных с нормальным распределением были рассчитаны среднее значение и его стандартное отклонение. Качественные переменные представлены в виде абсолютного и относительного количества наблюдений. Все переменные были приняты по умолчанию с нормальным распределением. Значения $p < 0{,}05$ считали статистически значимыми.

Результаты

Всем пациентам непосредственно после имплантации и через 6 мес после операции проводили программирование ресинхронизатора под контролем ЭхоКГ, целью которого был подбор либо оптимизация параметров имплантированного устройства. Основные оцениваемые параметры представлены в таблице 1.

В раннем послеоперационном периоде в группе респондеров больные отмечали повышение толерантности к физической нагрузке, уменьшение одышки. На ЭКГ при бивентрикулярной стимуляции регистрировалось уменьшение ширины комплекса *QRS* до 100 мс (среднее значение – 137,3 ± 16,7).

При оценке эхокардиографических параметров после имплантации СРТ и через 6 мес на графиках было показано, что в группе респондеров ФВ ЛЖ достоверно улучшилась и наблюдается ее увеличение с 23,5 ± 5,0% до 40 ± 11% по сравнению с группой нереспондеров, где показан незначительный прирост ФВ ЛЖ после имплантации с 28,3 ± 1,5% до 31 ± 1,5% с последующим ее снижением до 28,6 ± 4,0% (рис. 3).



Рис. 2. Деление левого желудочка на сегменты (*а–в*).

1 – верхушка; 2 – срединный отдел; 3 – базальный отдел; S – septal; C – central; L – lateral; A – anterior; M – middle; I – inferior

Таблица 1

Результаты обследований пациентов

Параметр	1-я группа (респондеры, $n = 20$)	2-я группа (нереспондеры, $n = 9$)
Возраст, лет	63,3 ± 9,2	61,4 ± 3,7
Фракция выброса, %		
до имплантации	23,5 ± 5,0	28,3 ± 1,5
после имплантации	35,3 ± 9,8	31,7 ± 1,8
через 6 мес	40,0 ± 11,1	28,6 ± 4,0
Конечный диастолический объем, мл		
до имплантации	295,0 ± 62,3	336,6 ± 45,8
после имплантации	216,5 ± 57,7	338,1 ± 50,6
через 6 мес	199,5 ± 45,9	323,2 ± 86,0
Внутрижелудочковая диссинхрония (IVMD), мс		
до имплантации	196,7 ± 66,5	173,8 ± 80,9
после имплантации	77,5 ± 41,7	57,7 ± 31,0
Интеграл скорости линейного трансаортального потока (VTI), см		
до имплантации	21,4 ± 4,6	18,6 ± 3,2
после имплантации	24,7 ± 4,5	20,4 ± 4,7
через 6 мес	26,8 ± 3,8	19,2 ± 5,3
Регургитация на митральном клапане, %		
до имплантации	2,45 ± 0,7	1,8 ± 0,6
после имплантации	1,55 ± 0,7	2,1 ± 0,9
Длительность *QRS*, мс		
спонтанно	191,2 ± 22,2	192,2 ± 19,8
на стимуляции	137,3 ± 16,7	185,3 ± 17,2
Класс NYHA		
до имплантации	3,1 ± 0,5	3,0 ± 0,0
после имплантации	2,3 ± 0,4	3,0 ± 0,0
Период наблюдения, мес	21,0 ± 13,7	23,9 ± 6,9
Бивентрикулярная стимуляция, %	98,0 ± 2,7	93,7 ± 7,8
Расчетное давление в правом желудочке, мм рт. ст.	34,9 ± 15,6	49,5 ± 6,9
Расстояние от левожелудочкового электрода до зоны поздней деполяризации, мм	40,4 ± 23,2	62,6 ± 28,1
Среднее время активации левого желудочка на собственном ритме, мс	132,2 ± 22,9	121,3 ± 12,5
Среднее время активации левого желудочка на бивентрикулярной стимуляции (VV-0), мс	105,6 ± 11,9	132,8 ± 21,2

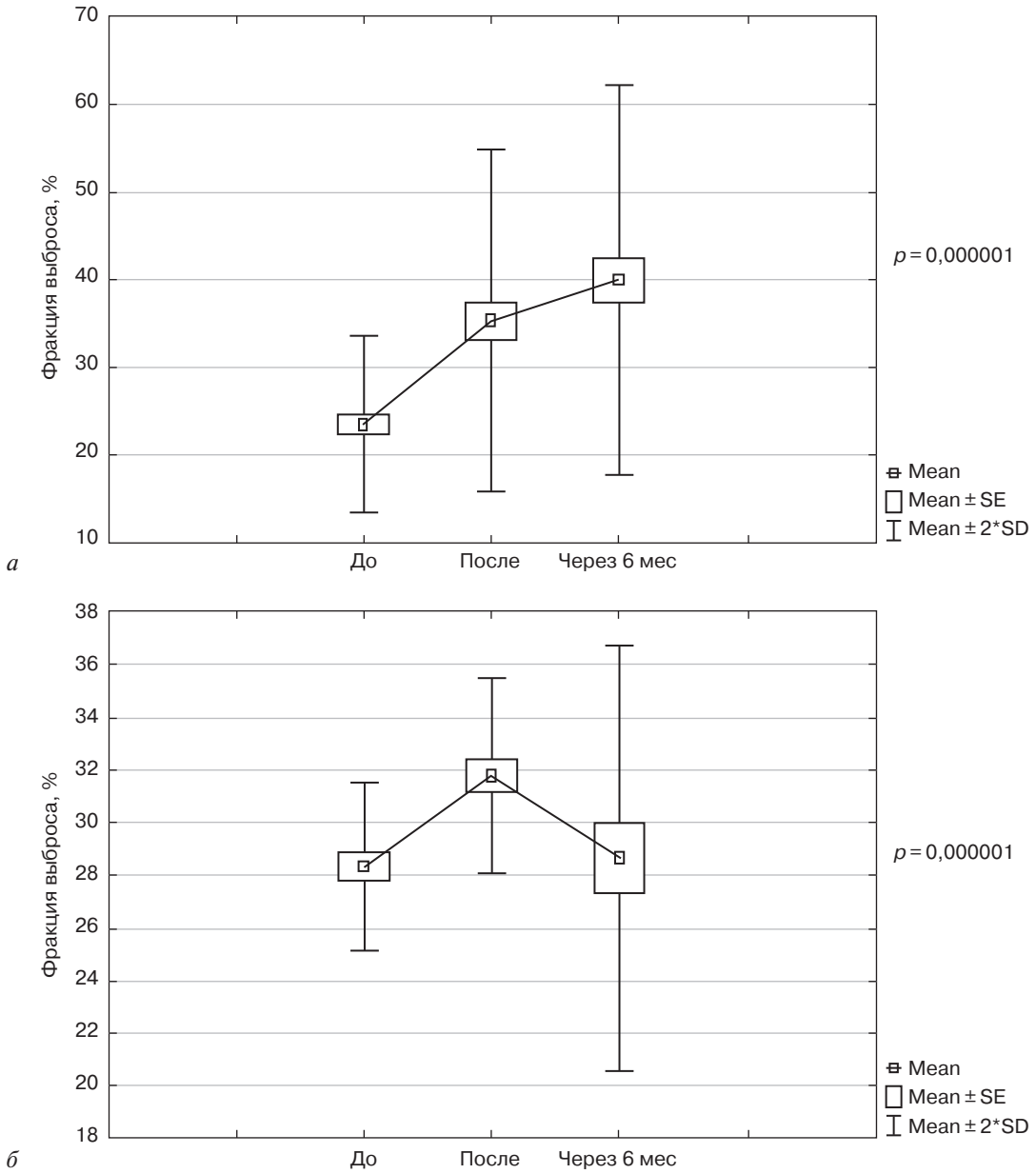

Рис. 3. Оценка фракции выброса левого желудочка до имплантации устройства СРТ, сразу после нее и через 6 мес:

а – в группе респондеров показатель достоверно улучшился, наблюдалось его увеличение с 23,5 ± 5,0% до 40 ± 11%; *б* – в группе нереспондеров отмечен незначительный прирост фракции выброса после имплантации (с 28,3 ± 1,5% до 31 ± 1,5%) с последующим ее снижением до 28,6 ± 4,0%

В 1-й группе произошло достоверное уменьшение конечного диастолического объема ЛЖ через 6 мес (с 295 ± 62,3 до 199,5 ± 45,9 мл) по сравнению со 2-й группой, где отмечено незначительное снижение этого показателя через 6 мес (с 336,6 ± 45,8 до 323,2 ± 86,0 мл) (рис. 4).

В группе респондеров наблюдалось увеличение интеграла скорости линейного трансаортального потока (VTI) через 6 мес с 21,4 ± 4,6 до 26,8 ± 3,8 см, в то время как в группе нереспондеров отмечен незначительный прирост VTI после имплантации (с 18,6 ± 3,2 до 20,4 ± 4,7 см) с последующим его снижением до 19,2 ± 5,3 см (рис. 5).

В обеих группах через 6 мес зарегистрировано уменьшение ширины комплекса *QRS* при бивентрикулярной стимуляции: у респондеров со 191,2 ± 22,2 до 137,3 ± 16,7 мс, у нереспондеров – со 192,2 ± 19,8 до 185,3 ± 17,2 мс.

Было отмечено, что при оценке симптоматики через 6 мес в группе респондеров средний ФК сердечной недостаточности достоверно улучшился и тяжесть ХСН была достоверно ниже, чем в группе нереспондеров ($p = 0,000144$).

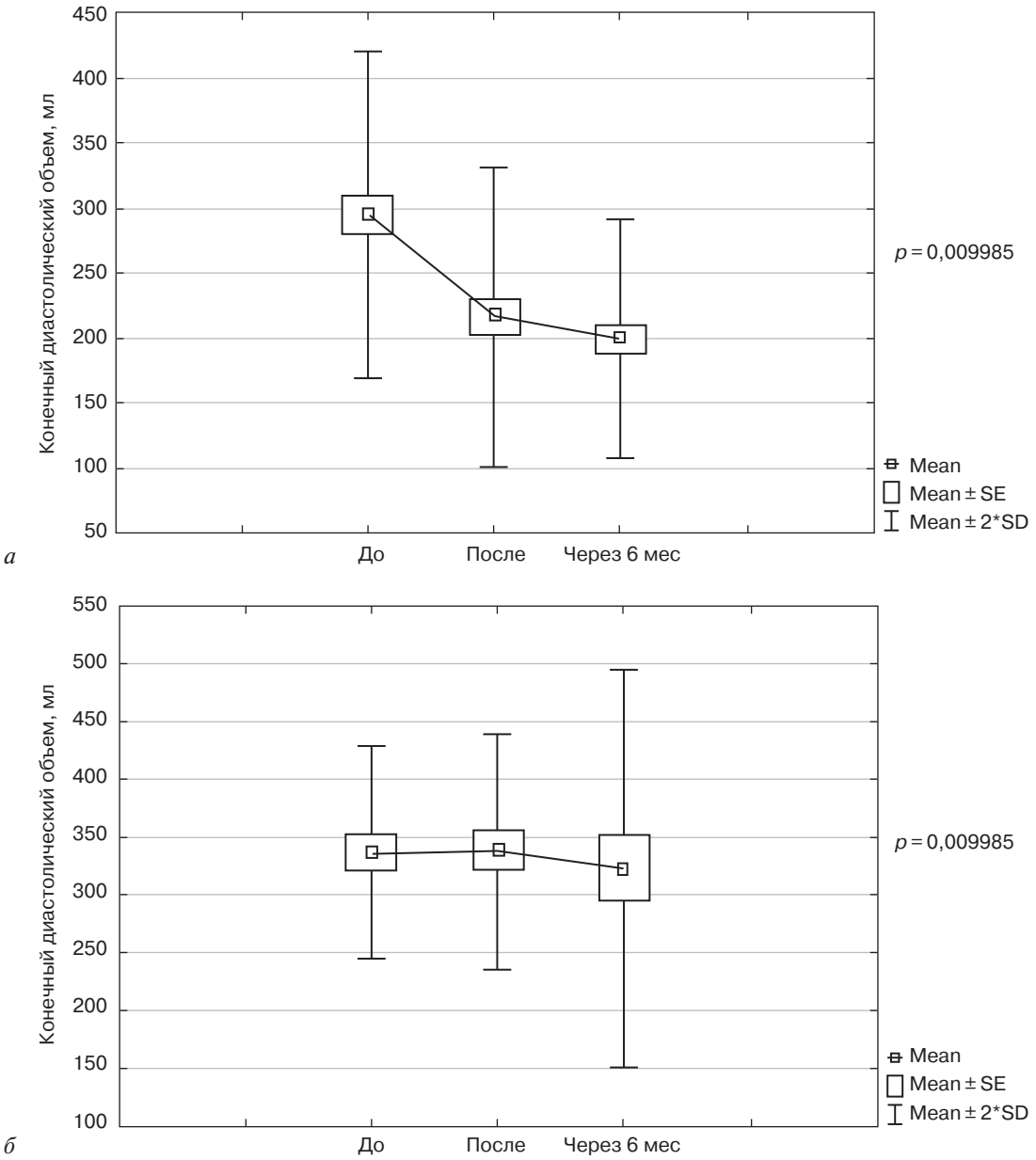

Рис. 4. Оценка конечного диастолического объема левого желудочка до имплантации устройства СРТ, сразу после нее и через 6 мес:

а – в группе респондеров показатель достоверно уменьшился через 6 мес с 295 ± 62,3 до 199,5 ± 45,9 мл; *б* – в группе нереспондеров показано незначительное снижение конечного диастолического объема через 6 мес (с 336,6 ± 45,8 до 323,2 ± 86,0 мл)

Остальные параметры приведены в таблице 2. Полученные результаты полностью сопоставимы с данными мировой литературы.

В рамках нашего исследования всем пациентам в послеоперационном периоде проводили неинвазивное поверхностное ЭКГ-картирование с использованием данных компьютерной томографии. На основании полученных результатов определяли точку наиболее поздней активации ЛЖ у пациентов с БЛНПГ и при ПЖ-стимуляции, оценивали совпадение полученных зон с местом имплантации ЛЖЭ и на основании этого – эффективность СРТ. В качестве главных параметров рассматривали расстояние от кончика ЛЖЭ до зоны поздней деполяризации, время активации ЛЖ во время спонтанного ритма и при бивентрикулярной стимуляции (см. табл. 1).

В случае отсутствия ответа на ресинхронизирующую терапию одной из причин, предположительно, явилась невозможность постановки электрода в целевую вену, соответствующую зоне наиболее поздней активации. По результатам нашего исследования, 7 (24%) пациентов оказались нереспондерами в связи с отдаленным расположением ЛЖЭ от точки поздней активации

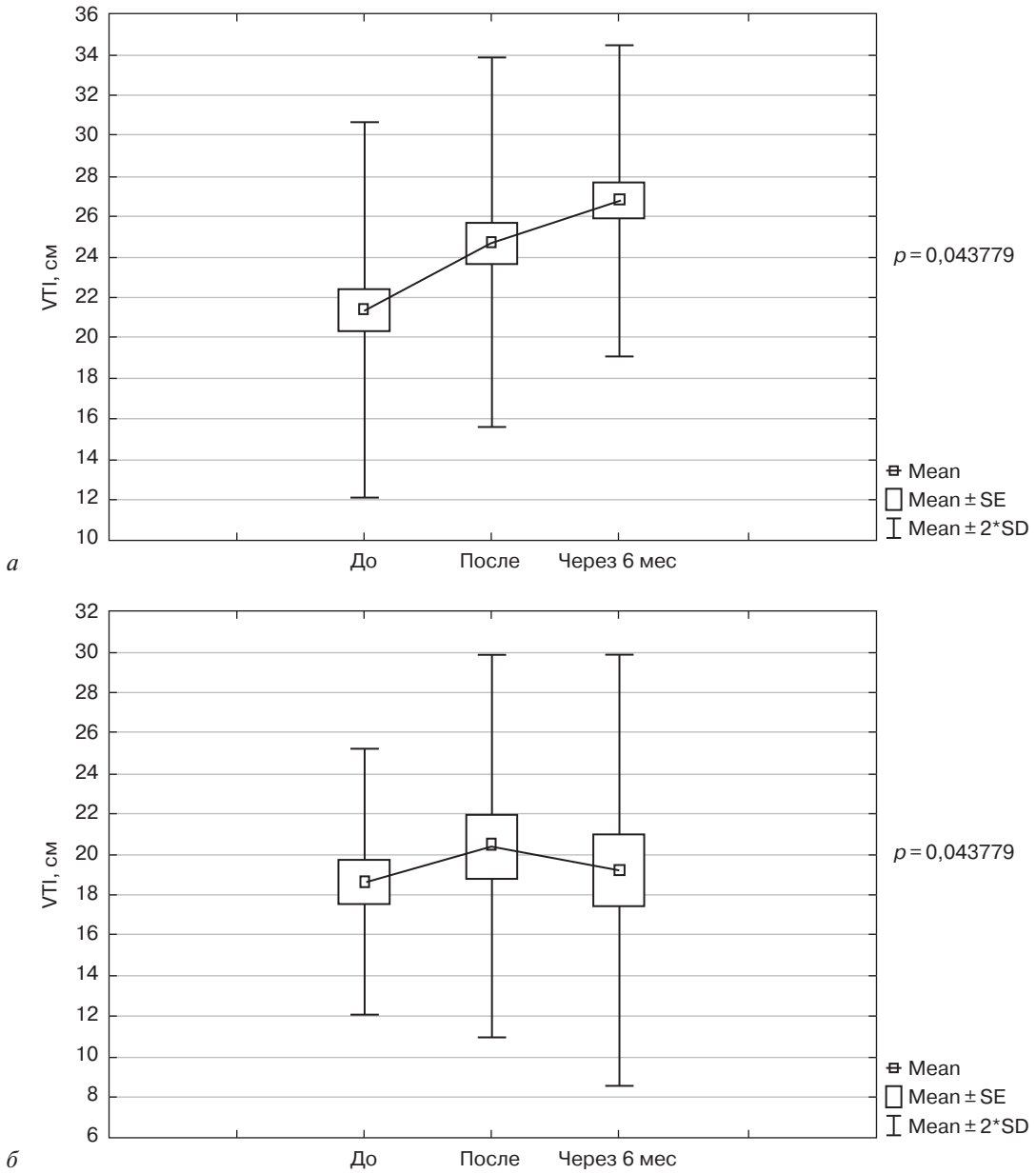

Рис. 5. Оценка интеграла скорости линейного трансаортального потока (VTI) до имплантации устройства СРТ, сразу после нее и через 6 мес:

а – в группе респондеров представлено увеличение показателя VTI через 6 мес с 21,4 ± 4,6 до 26,8 ± 3,8 см; *б* – в группе нереспондеров показан незначительный прирост VTI после имплантации (с 18,6 ± 3,2 до 20,4 ± 4,7 см) с последующим его снижением до 19,2 ± 5,3 см

(от 7 до 12 см). Двое (6,9 %) больных были нереспондерами при полном совпадении расположения ЛЖЭ с точкой поздней активации. Мы предположили, что у ряда пациентов невозможно достигнуть адекватной механической синхронии даже при использовании ресинхронизирующих устройств, что может быть связано с особенностями миокарда ЛЖ либо количеством рабочего миокарда. У всех респондеров расстояние от зоны поздней активации до ЛЖЭ не превышало 6 см и составило в среднем 4,0 ± 2,3 см (рис. 6).

Всем 9 пациентам-нереспондерам проводили повторную оптимизацию параметров СРТ, по истечении 3 мес у 3 (10,3%) больных отмечено незначительное улучшение (в том числе на фоне консервативной терапии). В 6 (20,7%) случаях эффекта не было, среди них у 4 (13,8%) пациентов наблюдалось несовпадение зоны поздней электрической активации с зоной позиционирования ЛЖЭ по данным неинвазивного картирования, в связи с чем этой группе больных будет предложена мини-торакотомия с эпикардиальной имплантацией ЛЖЭ. Остальным

Таблица 2

Статистическая значимость разницы между полученными показателями до и после имплантации*

Показатель	*p*
Фракция выброса левого желудочка	
до имплантации и сразу после	0,000532**
до имплантации и через 6 мес	0,000001**
Конечный диастолический объем левого желудочка	
до имплантации и сразу после	0,002449**
до имплантации и через 6 мес	0,009985**
Интеграл скорости линейного трансаортального потока (VTI)	
до имплантации и сразу после	0,085356
до имплантации и через 6 мес	0,043779**
Внутрижелудочковая диссинхрония (IVMD)	
до имплантации и сразу после	0,911538
до имплантации и через 6 мес	0,004188**
Длительность *QRS* спонтанно и на стимуляции	0,171052
ФК по NYHA до имплантации и через 6 мес	0,000144**

*Использовались показатели «респондер/нереспондер» и критерий Стьюдента для сравнения средних в двух группах.

**Разница статистически достоверна.

пациентам, не ответившим на СРТ, будут предложены пересадка сердца либо, при ее невозможности, продолжение консервативной терапии.

Обсуждение

Оптимизация СРТ является одним из перспективных и актуальных направлений современной кардиологии и кардиохирургии. С момента появления ресинхронизирующей терапии перед медицинской общественностью встала проблема пациентов, не отвечающих на данный вид терапии. В связи с этим возникла необходимость разработки диагностических подходов, которые позволили бы точно определять показания и противопоказания к проведению СРТ, а также выбирать оптимальные параметры работы сердечного ресинхронизирующего устройства.

Неинвазивное поверхностное компьютерное картирование с помощью нового многоканального ЭКГ-регистратора «Амикард» (Россия), в основе которого лежит математическая обработка ЭКГ-измерений с поверхности грудной клетки, позволяет с высокой точностью реконструировать совокупность электрограмм на поверхности миокарда желудочков. Большой интерес к данному направлению обусловлен возможностью многократного определения последовательности активации желудочков сердца как в условиях нативного ритма, так и при различных режимах бивентрикулярной стимуляции, что позволяет точно определять зону поздней активации ЛЖ и оптимизировать параметры бивентрикулярной стимуляции, добиваясь восстановления наиболее близкой к нормальной последовательности электрической активации желудочков.

Одной из важных причин, по которой пациент может не отвечать на ресинхронизирующую терапию, является неправильное определение места имплантируемого электрода. В последние годы ряд исследований показывает, что при трансвенозном доступе к имплантации ЛЖЭ мы зачастую ограничены в выборе места имплантации, что не позволяет нам интраоперационно

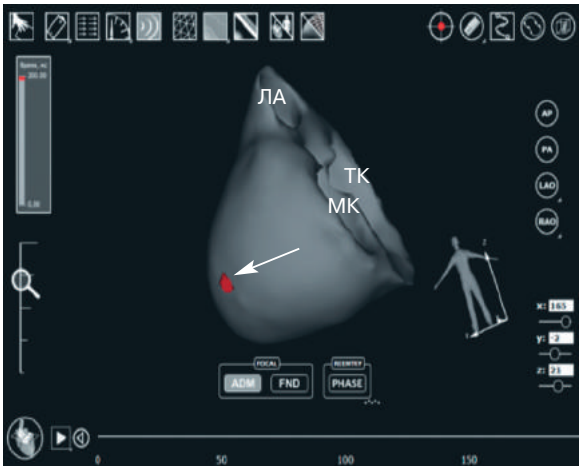

а

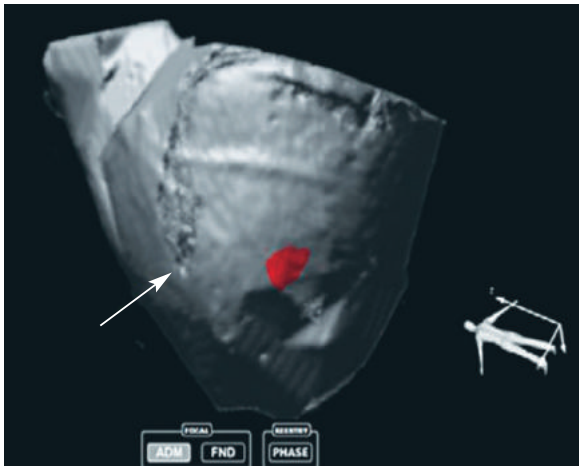

б

Рис. 6. Примеры регистрации двух точек поздней активации (красный цвет) левого желудочка с расстоянием между ними 35 мм:

а – точка поздней активации соответствует зоне позиционирования левожелудочкового электрода в заднебоковой вене (указана стрелкой); *б* – точка позиционирования левожелудочкового электрода (указана стрелкой) расположена на расстоянии от точки поздней электрической активации

провести стимуляцию многих зон ЛЖ. В исследовании H. Mair et al. (2005 г.) желаемое место имплантации было достигнуто только у 70% пациентов [19].

По данным поверхностного ЭКГ-картирования мы обнаружили, что добились значительного прогресса в механизме электрической активации боковой стенки ЛЖ во время бивентрикулярной стимуляции, проявляющегося в электрической синхронности распространения возбуждения у большинства обследованных пациентов – как респондеров, так и не ответивших на терапию. Двое (6,9%) больных оказались нереспондерами в связи с невозможностью одновременного достижения механической и электрической синхронии при полном совпадении расположения ЛЖЭ с точкой поздней электрической активации. Отсутствие ответа у этих 2 пациентов показывает, что электрическая синхронность не всегда коррелирует с клиническим улучшением. Таким образом, отсутствие терапевтического эффекта может быть связано с неадекватным механическим ответом на электрическую ресинхронизацию. Именно поэтому необходимо исследование соотношения между электрической и механической синхронизацией.

По результатам нашего исследования, у всех респондеров расстояние от зоны поздней активации до ЛЖЭ не превышало 6 см, а 7 (24%) больных стали нереспондерами в связи с расположением ЛЖЭ, отдаленным от точки поздней активации (от 7 до 12 см). Не всегда в этой зоне имеется венозная система, и при ее отсутствии становится необходимым использование мини-торакотомии для эпикардиальной имплантации ЛЖЭ.

У ряда пациентов (перенесших в прошлом острый инфаркт миокарда) основными проблемами была неправильно выбранная зона стимуляции стенки ЛЖ и наличие блокады выхода импульса ввиду большого количества рубцовых тканей вокруг зоны стимуляции.

В нашей работе эффект от СРТ в группе респондеров наблюдался у 12 (60%) пациентов в случае позиционирования ЛЖЭ в нижнелатеральном сегменте ЛЖ (что соответствовало сегментам L2I, L3I). Обратный эффект от СРТ в группе нереспондеров отмечен у 2 (22,2%) больных в случае позиционирования ЛЖЭ в переднем сегменте ЛЖ, у 4 (44,4%) – в переднеи среднелатеральном сегментах ЛЖ, у 3 (33,3%) – в нижнем сегменте ЛЖ (что соответствовало наличию поздней зоны деполяризации ЛЖ в сегментах L2M, L3I, L2–3A, L3A) (табл. 3).

Результаты исследования позволяют с высокой долей вероятности предположить, что у больных ХСН, которые получают СРТ, применение неинвазивного поверхностного ЭКГ-картирования позволит снизить класс сердечной недостаточности, улучшить качество жизни, а использование этого метода на дооперационном этапе – прогнозировать эффективность предстоящей ресинхронизирующей терапии (выявлять потенциальных респондеров и нереспондеров).

Заключение

Современная система неинвазивного поверхностного ЭКГ-картирования с высокой точностью определяет локализацию наиболее поздней электрической активации ЛЖ, позволяет выявить анатомические особенности строения венозной системы сердца, что дает возможность имплантировать ЛЖЭ в оптимальную зону, тем самым увеличивая эффективность проводимой ресинхронизирующей терапии.

Дооперационное применение неинвазивного поверхностного ЭКГ-картирования необходимо рассматривать как часть обычной диагностики у пациентов с умеренной и выраженной ХСН и диссинхронией ЛЖ, подтвержденной данными ЭхоКГ и ЭКГ, в дополнение к медикаментозному и хирургическому методам лечения данной

Таблица 3

Описание локализаций сегментов левого желудочка

Локализация сегмента левого желудочка	1-я группа (респондеры, $n = 20$)	2-я группа (нереспондеры, $n = 9$)
L2M: Lateral 2 (Middle) Middle	2	2
L3M: Lateral 3 (Basal) Middle	4	–
L2I: Lateral 2 (Middle) Inferior	6	–
L3I: Lateral 3 (Basal) Inferior	6	3
C2A: Central 2 (Middle) Anterior	2	–
L2–3A: Lateral 2 (Middle) –3 (Basal) Anterior	–	2
L3A: 3 Lateral 3 (Basal) Anterior	–	2

патологии. При невыполнимости эндокардиальной постановки ЛЖЭ (отсутствие венозного подхода, невозможность одновременного достижения механической и электрической синхронии вследствие как обширности рубцовой зоны, так и анизотропии миокарда) методика позволяет определить показания к эпикардиальной имплантации ЛЖЭ.

Конфликт интересов

Конфликт интересов не заявляется.

Библиографический список [References]

1. Ho K.K., Pinsky J.L., Kannel W.B., Levy D. The epidemiology of heart failure: the Framingham Study. *J. Am. Coll. Cardiol.* 1993; 22 (4 Suppl. A): 6A–13A.
2. Komajda M., Follath F., Swedberg K., Cleland J., Aguilar J.C., Cohen-Solal A. et al. The EuroHeart survey programme – a survey on the quality of care among patients with heart failure in Europe. Part 2: treatment. *Eur. Heart. J.* 2003; 24 (5): 464–74.
3. Агеев Ф.Т., Даниелян М.О., Мареев В.Ю., Беленков Ю.Н. Больные с хронической сердечной недостаточностью в российской амбулаторной практике: особенности контингента, диагностики и лечения (по материалам исследования ЭПОХА-О-ХСН. *Сердечная недостаточность.* 2004; 5 (1): 4–7. [Ageev F.T., Danielyan M.O., Mareev V.Yu. Belenkov Yu.N. Patients with chronic heart failure in the Russian outpatient practice: contingent features, diagnosis and treatment (by the materials of EPOCH-O-CHF Study. *Serdechnaya Nedostatochnost' (Russian Heart Failure Journal).* 2004; 5 (1): 4–7 (in Russ.).]
4. Фомин И.В., Беленков Ю.Н., Мареев В.Ю., Агеев Ф.Т., Бадин Ю.В., Галявич А.С. и др. Распространенность хронической сердечной недостаточности в Европейской части Российской Федерации – данные ЭПОХА-ХСН. *Сердечная недостаточность.* 2006; 7 (3): 112–5. [Fomin I.V., Belenkov Yu.N., Mareev V.Yu., Ageev F.T., Badin Yu.V., Galyavich A.S. et al. Prevalence of chronic heart failure in the European part of the Russian Federation: data from EPOCH-CHF. *Serdechnaya Nedostatochnost' (Russian Heart Failure Journal).* 2006; 7 (3): 112–5 (in Russ.).]
5. Джорджикия Т.Р., Ревишвили А.Ш., Сопов О.В., Лабарткава Е.З., Мацкеплишвили С.Т., Александрова С.А., Магомедова С.М. Оптимизация сердечной ресинхронизирующей терапии с помощью методики неинвазивного поверхностного ЭКГ-картирования. *Анналы аритмологии.* 2014: 10 (S2): 183. [Dzhordzhikiya T.R., Revishvili A.Sh., Sopov O.V., Labartkava E.Z., Matskeplishvili S.T., Aleksandrova S.A., Magomedova S.M. Optimization of cardiac resynchronization therapy using non-invasive surface ECG-mapping techniques. *Annaly Aritmologii (Annals of Arrhythmology).* 2014: 10 (S2): 183 (in Russ.).]
6. Даниелян М.О. Прогноз и лечение хронической сердечной недостаточности (данные 20-летнего наблюдения). Автореф. дис. ... канд. мед. наук. М.; 2001. [Danielyan M.O. The prognosis and treatment of chronic heart failure (20-years observation). Thesises of cand. med. sc. diss. Moscow; 2001 (in Russ.).]
7. Мареев В.Ю., Агеев Ф.Т., Арутюнов Г.П., Коротеев А.В., Мареев Ю.В., Овчинников А.Г. и др. Национальные рекомендации ОССН, РКО и РНМОТ по диагностике и лечению ХСН (четвертый пересмотр). Утверждены на конгрессе ОССН 7 декабря 2012 года, на правлении ОССН 31 марта 2013 и конгрессе РКО 25 сентября 2013 года. *Сердечная недостаточность.* 2013; 14 (7): 379–472. [Mareev V.Yu., Ageev F.T., Arutyunov G.P., Koroteev A.V., Mareev Yu.V., Ovchinnikov A.G. et al. EHF, RSC and RSMSIM national guidelines on CHF diagnostics and treatment (fourth revision). Approved at the SEHF Congress on December 7, 2012, at the SEHF Board of Directors meeting on March 31, 2013, and at the RSC Congress on September 25, 2013. *Serdechnaya Nedostatochnost' (Russian Heart Failure Journal).* 2013; 14 (7): 379–472 (in Russ.).]
8. Мареев В.Ю., Агеев Ф.Т., Арутюнов Г.П., Коротеев А.В., Ревишвили А.Ш., Беленков Ю.Н. и др. Национальные рекомендации ВНОК и ОССН по диагностике и лечению ХСН (третий пересмотр). (Утверждены конференцией ОССН 15 декабря 2009 года). *Сердечная недостаточность.* 2010; 11 (1): 3–62. [Mareev V.Yu., Ageev F.T., Arutyunov G.P., Koroteev A.V., Revishvili A.Sh., Belenkov Yu.N. et al. National recommendations of VNOK and SSHF on the diagnostics and treatment of chronic heart failure (third review) (Approved by OSSN Conference, December 15, 2009. *Serdechnaya Nedostatochnost' (Russian Heart Failure Journal).* 2010; 11 (1): 3–62 (in Russ.).]
9. Abraham W.T., Fisher W.G., Smith A.L., Delurgio D.B., Leon A.R., Loh E. et al. Cardiac resynchronization for heart failure. *N. Engl. J. Med.* 2002; 346 (24): 1845–53. DOI: 10.1056/NEJMoa013168
10. Revishvili A.S., Wissner E., Lebedev D.S., Lemes C., Deiss S., Metzner A. et al. Validation of the mapping accuracy of a novel non-invasive epicardial and endocardial electrophysiology system. *Europace.* 2015; 17 (8): 1282–8. DOI: 10.1093/ europace/ euu339
11. Bistow M.R., Saxon L.A., Boehmer J., Krueger S., Kass D.A., De Marco T. et al. Cardiac-resynchronization therapy with or without an implantable defibrillator in advanced chronic heart failure. *N. Engl. J.* Med. 2004; 350 (21): 2140–50. DOI: 10.1056/NEJMoa032423
12. Cleland J.G., Daubert J.C., Erdmann E., Freemantle N., Gras D., Kappenberger L. et al. The effect of cardiac resynchronization on morbidity and mortality in heart failure. *N. Engl. J. Med.* 2005; 352 (15): 1539–49. DOI: 10.1056/NEJMoa050496
13. Farwell D., Patel N.R., Hall A., Ralph S., Sulke A.N. How many people with heart failure are appropriate for biventricular resynchronizaton? *Eur. Heart J.* 2000; 21 (15): 1246–50. DOI: 10.1053/euhj.1999.1985
14. Daubert J.C., Saxon L., Adamson P.B., Auricchio A., Berger R.D., Beshai J.F. et al. 2012 EHRA/HRS expert consensus statement on cardiac resynchronization therapy in heart failure: implant and follow-up recommendations and management. *Europace.* 2012; 14 (9): 1236–86. DOI: 10.1093/europace/ eus222
15. Jia P., Ramanathan C., Ghanem R.N., Ryu K., Varma N., Rudy Y. et al. Electrocardiographic imaging of cardiac resynchronization therapy in heart failure: observation of variable electrophysiologic responses. *Heart Rhythm.* 2006; 3 (3): 296–310. DOI: 10.1016/j.hrthm.2005.11.025
16. Oraii S. (Ed.) Electrophysiology: from plants to heart. Intech; 2012.
17. Tse H.F., Lee K.L., Wan S.H., Yu Y., Hoersch W., Pastore J. et al. Area of left ventricular regional conduction delay and preserved myocardium predict responses to cardiac resynchronization therapy. *J. Cardiovasc. Electrophysiol.* 2005; 16 (7): 690–5. DOI: 10.1046/j.1540-8167.2005.40568.x
18. Kuchar D.L., Ruskin J.N., Garan H. Electrocardiographic localization of the site of origin of ventricular tachycardia in patients with prior myocardial infarction. *J. Am. Coll. Cardiol.* 1989; 13 (4): 893–903.
19. Mair H., Sachweh J., Meuris B., Nollert G., Schmoeckel M., Schuetz A. et al. Surgical epicardial left ventricular lead versus coronary sinus lead placement in biventricular pacing. *Eur. J. Cardiothorac. Surg.* 2005; 27 (2): 235–42.

Поступила 27.10.2017
Принята к печати 16.11.2017

© О.Л. БОКЕРИЯ, Г.А. ЮРКУЛИЕВА, 2017
© АННАЛЫ АРИТМОЛОГИИ, 2017

УДК 616.125-008.313.2-089.168
DOI: 10.15275/annaritmol.2017.4.4

ЭФФЕКТИВНОСТЬ СОВРЕМЕННЫХ МЕТОДОВ ЛЕЧЕНИЯ И ИХ ВЛИЯНИЕ НА КАЧЕСТВО ЖИЗНИ ПАЦИЕНТОВ С РАЗЛИЧНЫМИ ФОРМАМИ ФИБРИЛЛЯЦИИ ПРЕДСЕРДИЙ

Тип статьи: обзорная статья

О.Л. Бокерия, Г.А. Юркулиева

ФГБУ «Национальный медицинский исследовательский центр сердечно-сосудистой хирургии им. А.Н. Бакулева» (директор – академик РАН и РАМН Л.А. Бокерия) Минздрава России, Рублевское ш., 135, Москва, 121552, Российская Федерация

Бокерия Ольга Леонидовна, доктор мед. наук, профессор, чл.-корр. РАН, гл. науч. сотр.;
Юркулиева Гюлсуна Абдулвагабовна, аспирант, кардиолог, E-mail: yurkulieva1991gulya@mail.ru

Фибрилляция предсердий представляет собой разновидность суправентрикулярной тахиаритмии, характеризующуюся электрической активностью предсердий с частотой импульсов до 350–700 в минуту, что исключает возможность их координированного сокращения. В настоящее время достигнуты большие успехи в лечении фибрилляции предсердий, которая является одной из наиболее часто встречающихся в клинической практике наджелудочковых тахиаритмий и имеет высокую медико-социальную значимость, поскольку способна ухудшить прогноз и качество жизни больного. Современные подходы в лечении фибрилляции предсердий представлены двумя основными стратегиями: сохранение аритмии с контролем частоты сердечных сокращений (rate control), восстановление и поддержка синусового ритма (rhythm control).

В мировой и отечественной литературе представлено множество работ, посвященных сравнению эффективности основных методов лечения фибрилляции предсердий: медикаментозного, интервенционного и хирургического. В данной статье проведена сравнительная оценка субъективного состояния пациентов после медикаментозной терапии, а также интервенционного и хирургического лечения. Так, в группе больных с постоянной формой фибрилляции предсердий, находящихся на регулярной медикаментозной терапии, отмечается статистически значимое улучшение качества жизни в случае адекватного контроля частоты сердечных сокращений. Пациенты, подвергшиеся интервенционному лечению (процедуре радиочастотной аблации), характеризовались достоверно более высоким качеством жизни в сравнении с предыдущей группой, при этом данный показатель не имел статистической зависимости от частоты встречаемости рецидивов фибрилляции предсердий. В большинстве проанализированных работ показано, что хирургическое лечение фибрилляции предсердий, в частности операция «Лабиринт III», повышает все показатели качества жизни, которые к концу 1-го года наблюдения приближаются к уровню таковых у здоровых лиц.

Анализ исследований, посвященных оценке качества жизни пациентов с фибрилляцией предсердий, указывает на прямую корреляцию данных показателей с эффективностью лечебного метода – от средних (в случае медикаментозной терапии) до высоких (после хирургического лечения).

Таким образом, изучение качества жизни с помощью современных общих и специализированных методик дает важную дополнительную информацию о течении аритмии и эффекте лечения. Вместе с тем наблюдения, касающиеся оценки качества жизни пациентов с фибрилляцией предсердий, зачастую имеют обобщающий характер, основываются на относительно небольшом клиническом материале, что указывает на необходимость детального изучения данной проблемы.

Ключевые слова: качество жизни; фибрилляция предсердий; Лабиринт III; радиочастотная аблация.

EFFECTIVENESS OF MODERN ATRIAL FIBRILLATION TREATMENT METHODS AND THEIR IMPACT ON THE QUALITY OF LIFE IN PATIENTS WITH DIFFERENT FORMS OF ATRIAL FIBRILLATION

O.L. Bockeria, G.A. Yurkulieva

Bakoulev National Medical Research Center for Cardiovascular Surgery, Rublevskoe shosse, 135, Moscow, 121552, Russian Federation

Bockeria Ol'ga Leonidovna, Dr. Med. Sc., Professor, Corresponding Member of RAS, Chief Researcher;
Yurkulieva Gyulsuna Abdulvagabovna, Postgraduate, Cardiologist, E-mail: yurkulieva1991gulya@mail.ru

Atrial fibrillation is one of the supraventricular tachycardia forms characterized by the atrial frequency of 350–600 beats per minute, which leads to synchronous atrial contraction loss. Nowadays in clinical practice the incidences of atrial fibrillation, occurring in most cases of supraventricular tachycardia, are treated successfully, otherwise it has an important social and medical impact on patients' quality of life, reducing it. Currently we may provide two ways of arrhythmias treatment: the preservation of arrhythmia with controlling the cardiac rate (rate control) and the recovering and supporting the normal sinus rhythm (rhythm control).

In the world and domestic literature there are a lot of scientific publications dedicated to the comparison of effectiveness of the main atrial fibrillation treatment approaches (methods) such as medicinal (drug therapy), interventional or surgical treatment. The following article will provide you with an overview of the comparative assessment of the patients' subjective state after medicinal, interventional and surgical treatment.

In patients with permanent atrial fibrillation, who were on rate control drug therapy, the quality of life has been statistically significantly improved.

The patients after interventional treatment (radiofrequency ablation) had better quality of life when compared with the patients who were on rate control therapy. Notably, in this case there was not statistic relationship between the quality of life and the frequency of atrial fibrillation relapse. In most reviewed publications it is shown that the surgical treatment of atrial fibrillation, such as maze III procedure, demonstrates an improvement in all parameters of quality of life, which after a year are almost similar to ones in healthy population.

The researches on measuring the quality of life in patients with atrial fibrillation indicate a direct correlation between quality of life and choice of treatment approaches: from average (in the case of drug therapy) to high (after surgical treatment).

Thus, the studying of quality of life, based on modern and specialized methods, gives additional information about the course of disease and the effect of the atrial fibrillation treatment. At the same time, the quality of life monitoring in patients with atrial fibrillation often has a combined character and is based on little clinical material, so this problem should be researched in future more thoroughly.

Keywords: quality of life; atrial fibrillation; maze III; radiofrequency ablation.

Введение

Фибрилляция предсердий (ФП) представляет собой форму суправентрикулярной тахиаритмии, характеризующуюся электрической активностью предсердий с частотой сердечных сокращений (ЧСС) 350–700 в минуту, в результате которой исчезает возможность их координированной работы [1].

ФП является одной из наиболее часто встречающихся в клинической практике наджелудочковых тахиаритмий и приобретает все большую медико-социальную значимость, поскольку способна ухудшить прогноз и качество жизни (КЖ) человека.

С каждым годом наблюдается прирост заболеваемости и частоты госпитализации пациентов с ФП, что связано со старением населения, более частой встречаемостью хронической сердечной недостаточности, а также регулярным проведением скрининговых обследований, включающих консультацию кардиолога, выполнение электро- и эхокардиографии, использование приборов для суточного мониторирования электрокардиограммы.

Основные жалобы, сопровождающие течение ФП, такие как сердцебиение, головокружение, снижение толерантности к физическим нагрузкам, одышка, чувство страха и ожидания очередного приступа, во многом определяют переносимость заболевания. Единственным объективным способом оценки выраженности симптомов и эффективности проводимой терапии является оценка уровня качества жизни пациентов [2].

Согласно определению Всемирной организации здравоохранения, качество жизни – это интегральная характеристика физического, психологического, эмоционального и социального функционирования больного, основанная на его субъективном восприятии [3]. В настоящее время в зарубежной медицинской литературе широко распространен термин «качество жизни, связанное со здоровьем», который определяется с помощью специально разработанных опросников, заполняемых пациентами. В последние годы в США, Канаде и Европе предпочтение отдается опроснику SF-36 (Short Form-36), изначально разработанному для больных с различными хроническими заболеваниями. Опросник состоит из 36 пунктов, сгруппированых в восемь шкал: физическое функционирование, ролевая деятельность, телесная боль, общее здоровье, жизнеспособность, социальное функционирование, эмоциональное состояние и психическое здоровье. Показатели каждой шкалы варьируют

от 0 до 100 баллов, где 100 соответствует полному здоровью. В результате определяются два показателя: психическое и физическое благополучие. Как следует из вышесказанного, более высокая оценка указывает на более высокий уровень КЖ. C.A. McHorney et al., а также многие другие исследователи приводят данные, согласно которым определена высокая валидность, воспроизводимость и чувствительность опросника SF-36 к различным изменениям клинического состояния пациента при разнообразных патологиях [4]. Используемая в России версия SF-36 является валидизированной и переведенной на русский язык формой данного опросника. Однако в отечественной литературе представлено минимальное количество исследований, посвященных оценке КЖ пациентов с различными аритмиями.

Первые упоминания о наличии психических расстройств и об изменении показателей КЖ у больных, страдающих фибрилляцией предсердий, относятся к концу XX столетия [5]. В настоящее время насчитывается более 30 тыс. публикаций по оценке КЖ в различных областях медицины, что несомненно подтверждает важную роль данной методики в комплексной оценке состояния пациента.

L.S. Jenkins et al., а также S.H. Hohnloser et al. по результатам многоцентровых исследований AFFIRM и PIAF предоставили данные, согласно которым КЖ больных с наличием в анамнезе ФП значительно хуже, чем у пациентов, не страдающих данной аритмией [6–8]. P. Dorian et al. приводят результаты исследования, в котором у людей с ФП выявлялось значительное снижение КЖ в сравнении со здоровыми лицами, причем показатели физического и социального функционирования, психического и общего здоровья были ниже на 24, 23, 16 и 30% соответственно ($p < 0{,}001$) [2]. В связи с этим лечение данной категории пациентов наряду со снижением летальности и риска осложнений должно предусматривать и улучшение их качества жизни.

Известно, что распространенность ФП в общей популяции составляет 1–2%. Немаловажен тот факт, что приведенные цифры с каждым годом увеличиваются. Среди лиц старше 55 лет с каждым десятилетием распространенность ФП увеличивается в два раза и в категории старше 80 лет составляет уже около 8% [9, 10]. По результатам Фремингемского исследования, пожизненный риск развития ФП у мужчин и женщин европейского происхождения после 40 лет составляет 26 и 23% соответственно [11].

В 2010 г. в США доля больных с ФП составила 2% у людей в возрасте до 65 лет и 9% в возрастной категории старше 65 лет [12]. Число пациентов с ФП в США составляет более 2 млн человек, в Европе – 4,5 млн [13, 14]. В России сотни тысяч людей страдают ФП, что составляет больше трети всех диагностированных аритмий [15].

Ключевую роль в возникновении и развитии ФП играют участки эктопической активности, состоящие либо из мышечных, либо из пейсмейкерных клеток, которые локализуются главным образом в левом предсердии, в частности в устьях легочных вен. Важно отметить, что основным механизмом возникновения пароксизмальной формы ФП является эктопия из мышечных муфт устьев легочных вен. В развитии и поддержании данной аритмии также принимают участие круговые волны возбуждения (reentry), что отличает ее от различных видов реципрокных аритмий. Именно механизм reentry является определяющим при развитии персистирующей и постоянной форм ФП. В пользу данных утверждений выступает более высокая эффективность катетерной аблации устьев легочных вен при пароксизмальной ФП. Следует отметить, что при длительном течении этой аритмии в ЛП развиваются структурные изменения (ремоделирование), которые в последующем способствуют переходу к постоянной форме ФП.

Известно, что сердечная недостаточность и тромбоэмболические осложнения (в частности, ишемический инсульт) являются осложнениями, с которыми мы встречаемся чаще всего. В ряде случаев данные осложнения приводят к инвалидизации и летальному исходу. ФП ведет к пятикратному увеличению риска развития острых нарушений мозгового кровообращения, являясь при этом этиологическим фактором каждого пятого инсульта [16]. В свою очередь, прогрессирование сердечной недостаточности у данной категории пациентов происходит из-за снижения сердечного выброса вследствие отсутствия активного предсердного вклада на фоне нарушения координации сокращения миофибрилл левого предсердия (ЛП). Также длительно существующая тахисистолическая форма ФП может вызывать так называемую аритмогенную кардиомиопатию, являющуюся эквивалентом тяжелой сердечной недостаточности. Данное состояние обусловлено дилатацией камер сердца и, как следствие, систолической недостаточностью

левого желудочка. В ряде случаев возникают сложности при дифференцировании аритмогенной и дилатационной кардиомиопатий. При этом единственным диагностическим критерием, отличающим аритмогенную кардиомиопатию, является восстановление синусового ритма, способствующее регрессу симптоматики с последующим восстановлением систолической функции левого желудочка.

Ишемический инсульт при ФП обусловлен образованием в ЛП (чаще в ушке ЛП) тромбов, которые с током крови попадают в сосуды головного мозга. H. Cai et al. установили, что снижение биологической активности оксида азота (NO) и экспрессия ингибитора активатора плазминогена 1-го типа выступают основными патофизиологическими механизмами гиперкоагуляции при ФП. Из этого следует, что поддержание синусового ритма и транспортной функции левого предсердия является ключевым моментом в профилактике тромбообразования у пациентов с ФП. У данной категории больных частота развития ишемического инсульта составляет 6% в год [17]. Следует отметить, что тромбоэмболия (чаще в виде инсульта) зачастую выступает первым проявлением болезни у людей с бессимптомной формой ФП [18]. Согласно результатам исследования ASSERT, бессимптомные формы ФП повышают риск развития острых нарушений мозгового кровообращения в 2,5 раза [19]. По данным D.I. Gladstone et al., у пациентов с ФП инсульты кардиоэмболического характера на 20% увеличивают риск внезапной сердечной смерти и на 60% – риск инвалидности, в отличие от инсультов иной природы [20].

Современные методы лечения фибрилляции предсердий, их эффективность и влияние на качество жизни

Современные подходы в лечении ФП представлены двумя основными стратегиями [21]:

– сохранение аритмии с контролем ЧСС (rate control);

– восстановление и поддержка синусового ритма (rhythm control).

Первая стратегия подразумевает достижение и удержание нормосистолии ФП с помощью медикаментов или имплантацию постоянного водителя ритма после катетерной аблации атриовентрикулярного узла.

С целью медикаментозной нормализации и контроля ЧСС обычно используют антагонисты кальция в сочетании с β-блокаторами и дигоксином. Исходя из клинической практики, можно утверждать, что применение комбинации дигоксина и β-блокаторов дает возможность адекватно контролировать ЧСС, причем у части пациентов необходимо назначение всех трех групп лекарственных препаратов.

В многоцентровом исследовании RACE продемонстрировано статистически значимое улучшение КЖ больных с постоянной формой ФП в группе контроля ЧСС. В исследовании RACE II проводилось сравнение эффективности двух стратегий контроля ЧСС: «жесткой» (ЧСС до 110 уд/мин в покое) и «мягкой» (ЧСС до 80 уд/мин в покое). В исследовании принимали участие 614 пациентов с постоянной формой ФП. В течение 3 лет наблюдения существенной разницы между двумя стратегиями в отношении основных клинических событий выявлено не было. На уровень КЖ оказали влияние пол, возраст, а также первоначальная тяжесть ФП [22]. Недостатком данной стратегии является необходимость пожизненного приема препаратов, влияющих на ЧСС, а также антикоагулянтов (с регулярным контролем МНО). Кроме того, данная лечебная тактика применима только у пациентов с постоянной формой ФП. Важно отметить, что в исследовании AFFIRM прием дигоксина (в большинстве случаев обязательный компонент пульсурежающей терапии) ассоциировался с повышением общей, сердечно-сосудистой и аритмогенной летальности на 41, 35 и 61% соответственно [23].

Вторая стратегия может быть реализована с помощью:

– антиаритмической терапии;

– интервенционных методов лечения (различные методики катетерной аблации аритмогенных зон левого предсердия);

– хирургических методов лечения (операция «Лабиринт» и различные ее модификации).

Антиаритмическая терапия

Медикаментозная терапия ФП предполагает постоянный прием антиаритмических препаратов. По данным различных авторов, несмотря на проведение лечения в соответствии с современными рекомендациями, рецидивы ФП при медикаментозном лечении возникают в среднем в 50% случаев в течение 1 года и примерно в 84% случаев через 2 года. Так, в исследовании AFFIRM синусовый ритм в течение 1 года сохранялся при лечении амиодароном у 62%

больных, препаратами 1-го класса – у 23%, соталексом – у 38% [6]. Важно отметить, что используемые на сегодняшний день антиаритмические препараты не обладают специфичностью к миокарду предсердий и в ряде случаев оказывают нежелательное электрофизиологическое влияние на миокард желудочков. Таким образом, с течением времени эти показатели могут стремиться к более низким значениям.

По данным многочисленных многоцентровых клинических исследований (AFFIRM, RACE, PIAF, STAF, Hot Cafe), показатели летальности при использовании двух представленных стратегий достоверно не различались. Согласно международному регистру RecordAF, при эффективном контроле синусового ритма выявлена лучшая переносимость физических нагрузок, более высокое качество жизни, в то время как при контроле ЧСС отмечена меньшая частота госпитализаций. M.A. Tsadok et al. провели исследование, которое отличалось от вышеупомянутых работ большей продолжительностью наблюдения (8 лет) и включало 16 325 пациентов в группе контроля ритма и 41 193 больных в группе ЧСС. По результатам данного исследования выявлено, что в случае со стратегией контроля ритма в сравнении с группой контроля ЧСС происходит снижение частоты инсультов и летальности на 20 и 23% соответственно [24].

Важно учитывать, что, несмотря на все недостатки описанных методов лечения, у пациентов с симптоматичной ФП отмечается улучшение показателей КЖ. Вместе с тем вопрос о выборе стратегии должен решаться индивидуально и зависеть от возраста, физической активности больного, а также от сопутствующей кардиальной и экстракардиальной патологии.

Интервенционные методы лечения фибрилляции предсердий

Толчком для развития интервенционных и хирургических методов лечения ФП послужило ограничение возможностей современной антиаритмической терапии в контроле ФП, а также наличие проаритмогенного эффекта у большинства применяемых препаратов при длительном их использовании [25].

Разработка методик электрофизиологического подхода для изоляции муфт легочных вен, линейных воздействий с использованием навигационных систем, а также анатомической абляции по периметру всех легочных вен связана с именами ученых M. Haïssaguerre и C. Pappone [26, 27].

По данным исследований MANTRA-PAF и RAAFT 2, радиочастотная абляция (РЧА) позволила проводить более эффективный контроль синусового ритма у больных с пароксизмальной ФП в сравнении с антиаритмической терапией. При этом в сроки от 3 до 6 мес в обеих группах пациентов различий в показателях частоты эпизодов ФП и других нарушений ритма сердца не наблюдалось. Тенденция к увеличению эффективности РЧА начала прослеживаться через 12 мес после операции, а через 24 мес различие в ее показателях по сравнению с таковыми при антиаритмической терапии достигло статистически достоверной значимости. В течение 2 лет наличие эпизодов симптоматической ФП отмечали 10 из 146 пациентов в группе РЧА и 24 из 148 участников в группе антиаритмического лечения ($p = 0{,}012$) [28].

Согласно результатам исследования R.R. Tilz et al., в котором проводилась оценка ритма у больных с длительно персистирующей формой ФП, в сроки до 5 лет после однократной абляции синусовый ритм сохранялся у 20% пациентов, а после повторных процедур – у 45% [29]. При этом проведение РЧА при длительности ФП до 24 мес характеризовалось 77%-й эффективностью, а при большей продолжительности данной аритмии – 42%-й.

По данным различных мета-анализов, РЧА эффективнее медикаментозного лечения в контроле синусового ритма в течение 12 мес [30–32].

В 2010 г. были опубликованы результаты исследования группы авторов из клиники Майо, посвященного долгосрочным показателям КЖ у 502 больных с ФП после процедуры РЧА [33]. КЖ оценивалось с помощью стандартного опросника SF-36. Суммарный показатель КЖ у пациентов до операции равнялся в среднем $63{,}9 \pm 19{,}2$. В сроки через 3 мес после процедуры РЧА уровень КЖ значительно вырос и составил в среднем $80{,}8 \pm 15$ ($p < 0{,}001$), через 12 мес – $80{,}6 \pm 15{,}7$ ($p < 0{,}001$), через 24 мес – $80{,}5 \pm 16{,}5$ ($p < 0{,}001$). Раннее и устойчивое улучшение КЖ было одинаково отражено на уровне физического и психического здоровья, как показано на рисунке. При этом исходный уровень физического здоровья возрос с $58{,}8 \pm 20{,}1$ до $76{,}2 \pm 19{,}2$ ($p < 0{,}001$), а психического – с $65{,}3 \pm 18{,}6$ до $79{,}8 \pm 15{,}8$ ($p < 0{,}001$). Через 24 мес КЖ было оценено только у 323 из 502 пациентов. У 223 (69%)

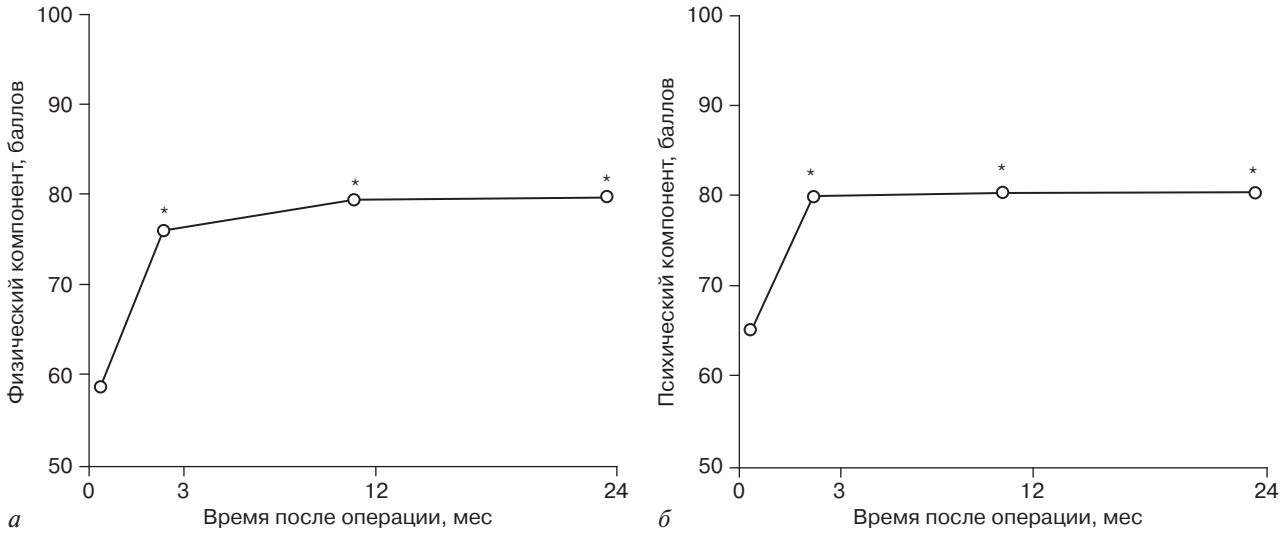

Показатели качества жизни пациентов с фибрилляцией предсердий после радиочастотной аблации:
а – физический компонент здоровья; *б* – психический компонент здоровья

из них рецидивов ФП не отмечено, 99 (31%) имели по крайней мере один эпизод возврата аритмии. В группе больных без рецидива ФП улучшение КЖ в баллах (Δ физическое здоровье – 16,6 ± 17,4, Δ психическое здоровье – 13,1 ± 16,6) было больше, чем в группе с рецидивами (Δ физическое здоровье – 13,7 ± 18,9, Δ психическое здоровье – 11,8 ± 19,8), но эти различия не были статистически значимыми ($p = 0,131$ и $p = 0,681$ соответственно) (табл. 1). Среди 323 больных у 90 наблюдались рецидивы ФП, несмотря на постоянный прием антиаритмиков. В связи с этим 59 пациентам были проведены повторные процедуры РЧА атриовентрикулярного узла с имплантацией электрокардиостимулятора (ЭКС) или операция «Лабиринт III». В целом КЖ у пациентов без рецидивов было выше, однако статистически значимо не отличалось от показателей КЖ у больных с рецидивами ФП. Также были выявлены факторы, способствующие улучшению КЖ после РЧА: отсутствие артериальной гипертензии, отмена варфарина и хорошие базовые показатели качества жизни. В сроки наблюдения до 12 мес после операции эффективность интервенционного лечения пароксизмальной и персистирующей форм ФП составила 92 и 68% соответственно [34].

Таблица 1

Сравнительная характеристика показателей качества жизни пациентов после радиочастотной аблации устьев легочных вен [35]

Параметр	Без рецидивов ФП	С рецидивом ФП
General Heath	–	–
Physical Functioning	16,6 ± 17,4	13,7 ± 18,9
Role-Physical	–	–
Role-Emotional	–	–
Social Functioning	–	–
Bodily Pain	–	–
Vitality	–	–
Mental Health	13,1 ± 16,6	11,8 ± 19,8

Примечание. General Heath – общее состояние здоровья; Physical Functioning – физическое функционирование; Role-Physical – влияние физического состояния на ролевое функционирование; Role-Emotional – влияние эмоционального состояния на ролевое функционирование; Social Functioning – социальное функционирование; Bodily Pain – интенсивность боли; Vitality – жизнеспособность; Mental Health – психическое здоровье.

Согласно международным рекомендациям ACC/AHA/ESC (2011 г.), РЧА ФП должна рассматриваться как возможная альтернатива фармакологическому лечению для предупреждения рецидивов ФП у симптомных пациентов с нормальными или немного увеличенными размерами левого предсердия [35].

Другим методом интервенционного вмешательства, используемым при лечении ФП на протяжении более 30 лет, является полное электрофизиологическое разделение предсердий и желудочков с помощью радиочастотной аблации атриовентрикулярного (АВ) узла [36]. В результате такого радиочастотного воздействия ритм желудочков регулируется центрами автоматизма, находящимися в АВ-узле, пучке Гиса, ножках пучка Гиса, а также в миокарде желудочков. Однако пульс при этом урежается настолько, что не может обеспечить нормального функционирования организма, в связи с чем появляется

необходимость имплантации ЭКС. Данное интервенционное пособие приводит к полному субъективному избавлению больного от эпизодов ФП, устранению приступов учащенного и нерегулярного сердцебиения, что является одной из положительных сторон метода.

Однако эту процедуру нельзя отнести именно к методам лечения ФП, так как на уровне предсердий аритмия не только имеет место, но и продолжает прогрессировать. Кроме того, нельзя оставить без внимания крайне важный факт того, что пациент пожизненно становится зависимым от функционирования системы стимуляции и антикоагулянтов.

Традиционно при создании АВ-блокады используется однокамерная желудочковая стимуляция в режиме VVI. Стимуляция верхушки правого желудочка вызывает дисфункцию левого желудочка у пациентов с нормальной сердечной функцией и усугубляет ее у больных с сердечной недостаточностью. Альтернативной методикой стимуляции сердца после РЧА АВ-узла является бивентрикулярная стимуляция, которая у пациентов с нормальной систолической функцией левого желудочка снижает риск развития его дисфункции, а у пациентов с исходной систолической дисфункцией ослабляет ее. Впервые это было продемонстрировано в международном рандомизированном исследовании PAVE в 2005 г. [37].

Затем, в 2009 г., C.M. Yu et al. показали превосходство бивентрикулярной стимуляции над правожелудочковой. Пациенты были разделены на две группы: в 1-ю группу вошли 88 больных с правожелудочковой стимуляцией и исходной фракцией выброса левого желудочка (ФВ ЛЖ) 61,5 ± 6,6%, во 2-ю группу – 89 пациентов с бивентрикулярной стимуляцией и исходной ФВ ЛЖ 61,9 ± 6,7%. Через 12 мес наблюдения ФВ ЛЖ в 1-й группе была значительно ниже, чем во 2-й (54,8 ± 9,1% против 62,2 ± 7,0%, $p < 0,001$) [38]. Пока еще бивентрикулярная стимуляция не является общепринятой рекомендацией для данной категории пациентов, и этот факт ограничивает распространенность и объемы ее применения. В некоторых небольших исследованиях показано, что стимуляция в районе пучка Гиса по сравнению с обычной правожелудочковой апикальной стимуляцией является более надежным и безопасным методом, что позволяет улучшить функциональные и гемодинамические показатели больных [21].

Резюмируя вышеизложенный материал, можно сказать, что апикальную стимуляцию правого желудочка нельзя считать лучшим вариантом стимуляции у больных с РЧА АВ-узла и имплантацией ЭКС. При данном виде стимуляции необходимо выставлять минимальную базовую частоту, максимально снижая часть стимулированных от ЭКС сердечных сокращений. Бивентрикулярная стимуляция и стимуляция в районе пучка Гиса являются альтернативой традиционной апикальной правожелудочковой стимуляции.

Хирургическое лечение фибрилляции предсердий

Пациентам, которым по тем или иным причинам противопоказаны антиаритмическая терапия и РЧА, или же они оказались неэффективны, современная медицина может предложить операцию «Лабиринт III».

Процедура «Лабиринт» как метод хирургического лечения ФП была разработана J. Cox et al. в 1987 г. и в дальнейшем претерпела несколько модификаций [39, 40]. В основе данного хирургического пособия лежит полная электрическая изоляция задней стенки ЛП, всех легочных вен, а также формирование множественных насечек в обоих предсердиях, которые препятствуют возникновению и распространению кругового возбуждения (micro-reenrty). Данные насечки образуют несколько связанных линий, которые заканчиваются тупиком, что позволяет электрическим импульсам, исходящим из синусного узла, распространяться прямо через оба предсердия. С целью профилактики образования тромбов в ЛП и ушке ЛП дополнительно проводят аппендэктомию ЛП. Эффективность данного хирургического метода (версии Cox maze III) достаточно высока и в некоторых центрах превышает 90%. Летальность при этом составляет не более 1–2%. Так, E.R. Jessurun et al. показали, что в отдаленные сроки после операции «Лабиринт III» 95% оперированных больных были свободны от ФП, а 80% из них не получали антиаритмической терапии. В 5% случаев потребовалась РЧА АВ-узла и имплантация ЭКС в связи с частыми рецидивами ФП [41].

Из всех используемых альтернативных методов аблации при операции «Лабиринт III» (радиочастотная, криогенная, лазерная, микроволновая, ультразвуковая) именно криогенная аблация позволяет достичь полного трансмурального повреждения предсердий, а также сократить продолжительность искусственного кровообращения и пережатия аорты, уменьшить кровопотерю в послеоперационном периоде [42, 43].

S.J. Melby et al. в 2008 г. опубликовали работу, отражающую в полной мере КЖ пациентов с ФП после операции «Лабиринт III». В исследование были включены 68 больных с ФП, оценка КЖ проводилась с помощью опросника SF-36. Уровень КЖ условно здоровой когорты населения соответствующего возраста был принят в среднем за 50 ± 10. В отдаленном послеоперационном периоде наблюдения 8,7 ± 3,7 лет показатели ролевой деятельности составили 48,2 ± 11,2 ($p = 0,19$), телесной боли – 49,6 ± 12,5 ($p = 0,81$), жизнеспособности – 49,6 ± 12,4 ($p = 0,79$), социального функционирования – 49,2 ± 9,7 ($p = 0,50$), эмоционального состояния – 49,0 ± 10,6 ($p = 0,45$), физического функционирования – 48,3 ± 9,9 ($p = 0,17$), общего состояния здоровья – 48,5 ± 10,8 ($p = 0,26$), психического здоровья – 50,0 ± 10,8 ($p = 0,98$) (табл. 2). Таким образом, уровень КЖ у данной когорты пациентов статистически не отличался от уровня КЖ условно здоровых людей [44].

В 2008 г. были опубликованы результаты проспективного исследования, проведенного в клинике Karolinska University Hospital в период с 1996 по 2002 г. Исследование включало 32 пациента, перенесших операцию «Лабиринт III». По его результатам, все показатели КЖ после операции «Лабиринт III» улучшились, за исключением телесных болей, которые оставались статистически неизменными на весь период наблюдения. Физическое функционирование, жизнеспособность, социальное функционирование, эмоциональное и психическое здоровье достигли уровня средних показателей населения Швеции через 12 мес наблюдения после операции. Общее здоровье и ролевая деятельность улучшились ранее [46]. В исследовании было показано, что после операции растут все показатели качества жизни, но максимальное улучшение ряда показателей носит временной характер.

Таблица 2

Сравнительная характеристика показателей качества жизни после операции «Лабиринт III»

Параметр	S.J. Melby et al., 2008 г. [44]	S. Lönnerholm et al., 2009 г. [45]
General Heath	48,5 ± 10,8	68,2 ± 25,2
Physical Functioning	48,3 ± 9,9	81,8 ± 19,3
Role-Physical	48,2 ± 11,2	–
Role-Emotional	49,0 ± 10,6	–
Social Functioning	49,2 ± 9,7	–
Bodily Pain	49,6 ± 12,5	–
Vitality	49,6 ± 12,4	–
Mental Health	50,0 ± 10,8	82,9 ± 19,8

В 2009 г. S. Lönnerholm et al. представили работу по анализу качества жизни 61 больного с ФП, прооперированных по методике «Лабиринт III». Показатели КЖ после операции сравнивали с уровнем КЖ этих же пациентов до операции. Срок наблюдения составил в среднем 4,8 ± 1,1 года, и к его концу уровень физического функционирования достиг 81,8 ± 19,3 против исходных 63,4 ± 23,7 ($p < 0,0001$), общего здоровья – 68,2 ± 25,2 против 56,0 ± 18,9 ($p = 0,0007$), психического здоровья – 82,9 ± 19,8 против 67,6 ± 19,6 ($p < 0,0001$) (см. табл. 2). В данном исследовании было показано улучшение КЖ пациентов с ФП после операции «Лабиринт III» по сравнению с дооперационными значениями [45].

Таким образом, можно сказать, что единственным радикальным методом лечения медикаментозно рефрактерных и симптоматических форм ФП является операция «Лабиринт III». В связи с этим она признана «золотым стандартом» в лечении ФП.

Заключение

Анализируя вышеизложенный материал, можно сказать, что возможности медикаментозной терапии на сегодняшний день ограничиваются контролем ЧСС и профилактикой тромбоэмболий. С целью профилактики тромбоэмболий варфарин достаточно эффективно используется вот уже несколько десятилетий, однако у пациентов повышается риск кровотечений. Длительный прием антиаритмических препаратов приводит к нежелательным изменениям электрофизиологических свойств желудочков сердца с возможным развитием их проаритмогенного действия, а с течением времени эффективность антиаритмической терапии снижается. Несмотря на это, при симптоматичной ФП незначительное улучшение показателей КЖ все же отмечается.

Создание полной АВ-блокады с последующей имплантацией искусственного водителя ритма сердца должно распространяться только на больных, толерантных к антиаритмической и пульсурежающей терапии, а также после неэффективной операции РЧА или «Лабиринт III». Применение данного метода исключает прием антиаритмиков, снижает количество повторных госпитализаций, в некоторой степени улучшает КЖ, так как возрастает толерантность к физической нагрузке, что непосредственно

связано с нормализацией гемодинамических показателей. При этом серьезным недостатком данного метода является полная зависимость пациента от системы стимуляции, а также прогрессирование ФП на уровне предсердий, что определяет необходимость пожизненного приема непрямых антикоагулянтов.

РЧА при ФП должна рассматриваться у симптомных больных с нормальными либо незначительно увеличенными размерами левого предсердия как возможная альтернатива фармакологическому лечению в плане интервенционного пособия в качестве первой линии для профилактики рецидивов ФП. В сроки наблюдения до 12 мес катетерная радиочастотная аблация легочных вен и ЛП при пароксизмальной и персистирующей формах ФП повышает как физическую, так и психологическую составляющие КЖ пациентов. Однако при развитии рецидивов ФП качество жизни снижается, возникает необходимость повторных процедур, что служит недостатком этого метода.

Операция «Лабиринт III», по данным отечественной и зарубежной литературы, дает возможность достичь 95%-й эффективности у пациентов с различными формами ФП. Кроме того, во многих исследованиях показано, что операция «Лабиринт III» повышает все показатели КЖ, которые к концу 1-го года наблюдения приближаются к уровню КЖ здоровых лиц. Так, по результатам исследования, проведенного S. Lönnerholm et al. и посвященного оценке качества жизни больных с ФП после хирургического лечения, в отдаленном периоде показатели значительно улучшились по сравнению с исходными данными и сравнялись с уровнем средних показателей для соответствующей возрастной группы здорового населения [47].

Таким образом, изучение КЖ с помощью современных общих и специализированных методик может предоставить важную дополнительную информацию о течении аритмии и эффекте лечения.

Конфликт интересов

Конфликт интересов не заявляется.

Библиографический список [References]

1. Бокерия Л.А., Бокерия О.Л., Сергеев А.В, Меликулов А.Х., Климчук И.Я., Темирбулатов И.А., Фатулаев З.Ф. Электрофизиологические характеристики и результаты катетерной аблации симптомных предсердных тахиаритмий после хирургического лечения фибрилляции предсердий. *Анналы аритмологии*. 2016; 13 (1): 47–54. DOI: 10.15275/annaritmol.2016.1.6 [Bockeria L.A., Bockeria O.L., Sergeev A.V., Melikulov A.Kh., Klimchuk I.Ya.1, Temirbulatov I.A., Fatulaev Z.F. Electrophysiological properties and the results of catheter ablation of symptomatic atrial tachyarrhythmia after surgical ablation of atrial fibrillation. *Annaly Aritmologii (Annals of Arrhythmology)*. 2016; 13 (1): 47–54 (in Russ.). DOI: 10.15275/annaritmol.2016.1.6]
2. Dorian P., Jung W., Newman D., Paquette M., Wood K., Ayers G.M. et al. The impairment of health-related quality of life in patients with intermittent atrial fibrillation: implications for the assessment of investigational therapy. *J. Am. Coll. Cardiol.* 2000; 36 (4): 1303–9.
3. WHOQOL: Measuring quality of life. Available at: http://www.who.int/healthinfo/survey/whoqol-qualityoflife/en/ (accessed December 13, 2017).
4. McHorney C.A., Ware J.E. Jr., Raczek A.E. The MOS 36-item short-form health survey (SF-36): II. Psychometric and clinical tests of validity in measuring physical and mental health constructs. *Med. Care*. 1993; 31 (3): 247–63.
5. Артанова Е.Л., Шварц Ю.Г. Контроль за антикоагулянтной терапией и качество жизни больных с фибрилляцией предсердий (обзор). *Саратовский научно-медицинский журнал*. 2012; 8 (2): 258–65. [Artanova E.L., Shvarz Yu.G. Control of anticoagulant therapy and quality of life in patients with atrial fibrillation (review). *Saratovskiy Nauchno-Meditsinskiy Zhurnal (Saratov Journal of Medical Scientific Research)*. 2012; 8 (2): 258–65 (in Russ.).]
6. Jenkins L.S., Brodsky M., Schron E., Chung M., Rocco T. Jr., Lader E. et al. Quality of life in atrial fibrillation: the Atrial Fibrillation Follow-up Investigation of Rhythm Management (AFFIRM) study. *Am. Heart J.* 2005; 149 (1): 112–20. DOI: 10.1016/j.ahj.2004.03.065
7. Hohnloser S.H., Kuck K.H., Lilienthal J. Rhythm or rate control in atrial fibrillation – Pharmacological Intervention in Atrial Fibrillation (PIAF): a randomised trial. *Lancet*. 2000; 356 (9244): 1789–94.
8. Reynolds M.R., Ellis E., Zimetbaum M.D. Quality of life in atrial fibrillation: measurement tools and impact of interventions. *J. Cardiovasc. Electrophysiol.* 2008; 19 (7): 762–8. DOI: 10.1111/j.1540-8167.2007.01091.x
9. Friberg J., Buch P., Scharling H., Gadsbphioll N., Jensen G.B. Rising rates of hospital admissions for atrial fibrillation. *Epidemiology*. 2003; 14 (6): 666–72. DOI: 10.1097/01.ede.0000091649.26364.c0
10. Go A.S., Hylek E.M., Phillips K.A., Chang Y., Henault L.E., Selby J.V., Singer D.E. Prevalence of diagnosed atrial fibrillation in adults: national implications for rhythm management and stroke prevention: the AnTicoagulation and Risk Factors in Atrial Fibrillation (ATRIA) Study. *JAMA*. 2001; 285 (18): 2370–5.
11. Lloyd-Jones D.M., Wang T.J., Leip E.P., Larson M.G., Levy D., Vasan R.S. et al. Lifetime risk for development of atrial fibrillation: the Framingham Heart Study. *Circulation*. 2004; 110 (9): 1042–6. DOI: 10.1161/01.CIR.0000140263.20897.42
12. McManus D.D., Rienstra M., Benjamin E.J. An update on the prognosis of patients with atrial fibrillation. *Circulation*. 2012; 126 (10): e143–6. DOI: 10.1161/CIRCULATIONAHA.112.129759
13. Naccarelli G.V., Varker H.L., Lin J., Schulman K.L. Increasing prevalence of atrial fibrillation and flutter in the United States. *Am. J. Cardiol.* 2009; 104 (11): 1534–9. DOI: 10.1016/j.amjcard.2009.07.022
14. Bonow R.O., Mann D.L., Zipes D.P., Libby P. (Eds.) Heart disease: a textbook of cardiovascular medicine. 2-volume set: expert consult premium edition – enhanced online features and print. Philadelphia: Saunders; 2011.
15. Дедов Д.В., Иванов А.П., Эльгард И.А. Риск рецидива фибрилляции предсердий у больных ишемической болезнью сердца и артериальной гипертензией по данным холтеровского мониторирования электрокардиограммы. *Вестник аритмологии*. 2010; 59: 27–32. [Dedov D.V., Ivanov A.P., Elgardt I.A. The risk of recurrence of atrial fibrillation in patients with ischemic heart disease and hypertension by Holter monitoring of the electrocardiogram. *Vestnik Aritmologii (Journal of Arrhythmology)*. 2010; 59: 27–32 (in Russ.).]
16. Марино П.Л. Интенсивная терапия. М.: ГЭОТАР-Медиа; 2010: 261–6. [Marino P.L. The ICU Book. 3rd ed. Lippincott Williams and Wilkins; 2010.]
17. Cai H., Li Z., Goette A., Mera F., Honeycutt C., Feterik K. et al. Downregulation of endocardial nitric oxide synthase expression and nitric oxide production in atrial fibrillation:

potential mechanisms for atrial thrombosis and stroke. *Circulation*. 2002; 106 (22): 2854–8.
18. Бирс М.Х. Руководство по медицине. Диагностика и лечение. М.: Литтерра; 2011: 909–13. [Beers M.H., Berkow R. The Merck manual of diagnosis and therapy (3rd ed.). Whitehouse Station, N.J.: Merck Research Laboratories; 2000.]
19. Healey J.S., Connolly S.J., Gold M.R., Israel C.W., Van Gelder I.C., Capucci A. et al. Subclinical atrial fibrillation and the risk of stroke. *N. Engl. J. Med*. 2012; 366 (2): 120–9. DOI: 10.1056/NEJMoa1105575
20. Gladstone D.J., Bui E., Fang J., Laupacis A., Lindsay M.P., Tu J.V. et al. Potentially preventable strokes in high-risk patients with atrial fibrillation who are not adequately anticoagulated. *Stroke*. 2009; 40 (1): 235–40. DOI: 10.1161/STROKEAHA.108.516344
21. Fuster V., Ryden L.E., Asinger R.W., Cannom D.S., Crijns H.J., Frye R. et al. ACC/AHA/ESC guidelines for the management of patients with atrial fibrillation: executive summary. A report of the American College of Cardiology/American Heart Association Task Force on Practice Guidelines and the European Society of Cardiology Committee for Practice Guidelines and Policy Conferences (Committee to Develop Guidelines for the Management of Patients With Atrial Fibrillation) Developed in Collaboration With the North American Society of Pacing and Electrophysiology. *Circulation*. 2001; 104 (17): 2118–50.
22. Groenveld H.F., Crijns H.J., Van den Berg M.P., Van Sonderen E., Alings A.M., Tijssen J.G. et al. The effect of rate control on quality of life in patients with permanent atrial fibrillation: data from the RACE II (Rate Control Efficacy in Permanent Atrial Fibrillation II) study. *J. Am. Coll. Cardiol*. 2011; 58 (17): 1795–803. DOI: 10.1016/j.jacc.2011.06.055
23. Whitbeck M.G., Charnigo R.J., Khairy P., Ziada K., Bailey A.L., Zegarra M.M. et al. Increased mortality among patients taking digoxin – analysis from the AFFIRM study. *Eur. Heart J*. 2013; 34 (20): 1481–8. DOI: 10.1093/eurheartj/ehs348
24. Tsadok M.A., Jackevicius C.A., Essebag V., Eisenberg M.J., Rahme E., Humphries K.H. et al. Rhythm versus rate control therapy and subsequent stroke or transient ischemic attack in patients with atrial fibrillation. *Circulation*. 2012; 126 (23): 2680–7. DOI: 10.1161/CIRCULATIONAHA.112.092494
25. Camm A.J., Kirchhof P., Lip G.Y., Schotten U., Savelieva I., Ernst S. et al. Guidelines for the management of atrial fibrillation: the Task Force for the Management of Atrial Fibrillation of the European Society of Cardiology (ESC). *Europace*. 2010; 12 (10): 1360–420. DOI: 10.1093/europace/euq350
26. Haïssaguerre M., Jaïs P., Shah D.C., Takahashi A., Hocini M., Quiniou G. et al. Spontaneous initiation of atrial fibrillation by ectopic beats originating in the pulmonary veins. *N. Engl. J. Med*. 1998; 339 (10): 659–66. DOI: 10.1056/NEJM199809033391003
27. Pappone C., Oreto G., Lamberti F., Vicedomini G., Loricchio M.L., Shpun S. et al. Catheter ablation of paroxysmal atrial fibrillation using a 3D mapping system. *Circulation*. 1999; 100 (11): 1203-8.
28. Morillo C.A., Verma A., Connolly S.J., Kuck K.H., Nair G.M., Champagne J. et al. Radiofrequency Ablation vs Antiarrhythmic drugs as First-line Treatment of paroxysmal atrial fibrillation (RAAFT-2): a randomized trial. *JAMA*. 2014; 311 (7): 692–700. DOI: 10.1001/jama.2014.467
29. Tilz R.R., Rillig A., Thum A.M., Arya A., Wohlmuth P., Metzner A. et al. Catheter ablation of long-standing persistent atrial fibrillation: 5-year outcomes of the Hamburg Sequential Ablation Strategy. *J. Am. Coll. Cardiol*. 2012; 60 (19): 1921–9. DOI: 10.1016/j.jacc.2012.04.060
30. Noheria A., Kumar A., Wylie J.V. Jr., Josephson M.E. Catheter ablation vs antiarrhythmic drug therapy for atrial fibrillation: a systematic review. *Arch. Intern. Med*. 2008; 168 (6): 581–6. DOI: 10.1001/archinte.168.6.581
31. Cappato R., Calkins H., Chen S.A., Davies W., Iesaka Y., Kalman J. et al. Prevalence and causes of fatal outcome in catheter ablation of atrial fibrillation. *J. Am. Coll. Cardiol*. 2009; 53 (19): 1798–803. DOI: 10.1016/j.jacc.2009.02.022
32. Terasawa T., Balk E.M., Chung M., Garlitski A.C., Alsheikh-Ali A.A., Lau J., Ip S. Systematic review: comparative effectiveness of radiofrequency catheter ablation for atrial fibrillation. *Ann. Intern. Med*. 2009; 151 (3): 191–202.
33. Wokhlu A., Hodge D.O., Monahan K.H., Asirvatham S.J., Friedman P.A., Munger T.M. Long-term outcome of atrial fibrillation ablation: impact and predictors of very late recurrence. *J. Cardiovasc. Electrophysiol*. 2010; 21 (10): 1071–8. DOI: 10.1111/j.1540-8167.2010.01786.x
34. Незнамова Е.И. Сравнительная характеристика и оценка качества жизни пациентов с различными формами фибрилляции предсердий до и после интервенционного лечения. Дис. ... канд. мед. наук. М.; 2015. [Neznamova E.I. Comparative characteristics and assessment of the quality of life of patients with various forms of atrial fibrillation before and after interventional treatment. Dis. cand. med. sc. Moscow; 2015 (in Russ.).]
35. Wann L.S., Curtis A.B., January C.T., Ellenbogen K.A., Lowe J.E., Estes N.A. 3rd et al. 2011 ACCF/AHA/HRS focused update on the management of patients with atrial fibrillation (updating the 2006 guideline): a report of the American College of Cardiology Foundation/American Heart Association Task Force on Practice Guidelines. *Circulation*. 2011; 123 (1): 104–23. DOI: 10.1161/CIR.0b013e3181fa3cf4
36. Бокерия Л.А., Ревишвили А.Ш. Современные подходы к нефармакологическому лечению фибрилляции предсердий. *Вестник аритмологии*. 2006; 45: 5–16. [Bockeria L.A., Revishvili A.Sh. Modern approaches to non-pharmacological treatment of atrial fibrillation. *Vestnik Aritmologii (Journal of Arrhythmology)*. 2006; 45: 5–16 (in Russ.).]
37. Doshi R.N., Daoud E.G., Fellows C., Turk K., Duran A., Hamdan M.H. et al. Left ventricular-based cardiac stimulation post AV nodal ablation evaluation (the PAVE study). *J. Cardiovasc. Electrophysiol*. 2005; 16 (11): 1160–5. DOI: 10.1111/j.1540-8167.2005.50062.x
38. Yu C.M., Chan J.Y., Zhang Q., Omar R., Yip G.W., Hussin A. et al. Biventricular pacing in patients with bradycardia and normal ejection fraction. *N. Engl. J. Med*. 2009; 361 (22): 2123–34. DOI: 10.1056/NEJMoa0907555
39. Cox J.L., Boineau J.P., Schuessler R.B., Kater K.M., Lappas D.G. Five-year experience with the maze procedure for atrial fibrillation. *Ann. Thorac. Surg*. 1993; 56 (4): 814–23.
40. Ferguson T.B., Cox J.L. Surgery for atrial fibrillation. In: Zipes D.P., Jalife J. (Eds.) Cardiac eleclrophysiology: from cell to bedside. 2nd ed. Philadelphia: W.B. Saunders Company; 1995: 1563–76.
41. Jessurun E.R., van Hemel N.M., Defauw J.A., Stofmeel M.A., Kelder J.C., de la Rivière A.B., Ernst J.M. Results of maze surgery for lone paroxysmal atrial fibrillation. *Circulation*. 2000; 101 (13): 1559–67.
42. Бокерия Л.А., Ревишвили А.Ш., Ольшанский М.С. Хирургическое лечение фибрилляции предсердий: опыт и перспективы развития. *Грудная и сердечно-сосудистая хирургия*. 1998; 40 (1): 7–14. [Bockeria L.A., Revishvili A.Sh., Ol'shanskiy M.S. Surgical treatment of atrial fibrillation: experience and development prospects. *Grudnaya i Serdechno-Sosudistaya Khirurgiya (Russian Journal of Thoracic and Cardiovascular Surgery)*. 1998; 40 (1): 7–14 (in Russ.).]
43. Nakajima H., Kobayashi J., Bando K., Niwaya K., Tagusari O., Sasako Y. et al. The effect of cryo-maze procedure on early and intermediate term outcome in mitral valve disease: case matched study. *Circulation*. 2002; 106 (12 Suppl. 1): I46–50. DOI: 10.1161/01.cir.0000032883.55215.49
44. Melby S.J., Zierer A., Lubahn J.G., Bailey M.S., Cox J.L., Schuessler R.B., Damiano R.J. Jr. Normal quality of life after the Cox maze procedure for atrial fibrillation. *Innovations (Phila)*. 2008; 3 (3): 142–6.
45. Lönnerholm S., Blomström P., Nilsson L., Blomström-Lundqvist C. A high quality of life is maintained late after Maze III surgery for atrial fibrillation. *Eur. J. Cardiothorac. Surg*. 2009; 36 (3): 558–62. DOI: 10.1016/j.ejcts.2009.04.030
46. Lundberg C., Albåge A., Carnlöf C., Kennebäck G. Long-term health-related quality of life after maze surgery for atrial fibrillation. *Ann. Thorac. Surg*. 2008; 86 (6): 1878–82. DOI: 10.1016/j.athoracsur.2008.07.070
47. Lönnerholm S., Blomström P., Nilsson L., Blomström-Lundqvist C. Long-term effects of the maze procedure on atrial size and mechanical function. *Ann. Thorac. Surg*. 2008; 85 (3): 916–20. DOI: 10.1016/j.athoracsur.2007.10.090

Поступила 01.11.2017
Принята к печати 16.11.2017

Рубрика: кардиостимуляция

© Е.Б. КРОПОТКИН, Э.А. ИВАНИЦКИЙ, 2017
© АННАЛЫ АРИТМОЛОГИИ, 2017

УДК 616.126.4-06:616.12-089.819.843:615.844
DOI: 10.15275/annaritmol.2017.4.5

ТРИКУСПИДАЛЬНАЯ РЕГУРГИТАЦИЯ ПОСЛЕ ИМПЛАНТАЦИИ АНТИАРИТМИЧЕСКИХ УСТРОЙСТВ

Тип статьи: обзорная статья

Е.Б. Кропоткин, Э.А. Иваницкий

ФГБУ «Федеральный центр сердечно-сосудистой хирургии» (главный врач – доктор мед. наук, профессор В.А. Сакович) Минздрава России, ул. Караульная, 45, Красноярск, 660020, Российская Федерация

Кропоткин Евгений Борисович, канд. мед. наук, сердечно-сосудистый хирург, E-mail: kroj@inbox.ru;
Иваницкий Эдуард Алексеевич, доктор мед. наук, заведующий отделением, E-mail: edwiner@yandex.ru

Имплантация антиаритмических устройств является методом выбора в лечении гемодинамически значимых бради- и тахиаритмий. В последнее время показания для имплантации электрокардиостимуляторов и кардиовертеров-дефибрилляторов существенно расширились. Поэтому ежегодно в мире имплантируется значительное количество антиаритмических устройств. В подавляющем большинстве центров мира процедура имплантации антиаритмических устройств является рутинным интервенционным вмешательством. Суть ее заключается в проведении электродов в правые отделы сердца, их фиксации в полостях правого предсердия и правого желудочка. Проведение желудочкового электрода через трикуспидальный клапан несет в себе риск повреждения структур клапана с последующим развитием трикуспидальной регургитации и формированием сердечной недостаточности. В литературе описаны клинические случаи появления после имплантации антиаритмических устройств выраженной трикуспидальной регургитации, связанной с повреждением структур трикуспидального клапана. Более того, постоянное взаимодействие желудочкового электрода и створок трикуспидального клапана в отдельных случаях может также приводить к развитию трикуспидальной регургитации. Рутинное использование рентгеноскопии во время имплантации электродов в ряде случаев не позволяет исключить повреждение структур клапана желудочковым электродом.

Лечение таких пациентов сопряжено с большими трудностями. Медикаментозная терапия малоэффективна и позволяет в отдельных случаях лишь облегчить симптомы основного заболевания, которое продолжает прогрессировать. Экстракция электродов дает хороший результат в раннем послеоперационном периоде, когда причиной клапанной регургитации является запутывание электрода в хордальном аппарате, перфорация одной из створок клапана и т. п. В случае хронически имплантированного желудочкового электрода и наличия выраженных структурных изменений экстракции электрода уже недостаточно. В таких случаях приходится прибегать к хирургическому лечению. Интервенционные вмешательства и операции на открытом сердце, имеющие своей целью коррекцию клапанной патологии, сопряжены с риском развития серьезных осложнений, включая смерть.

Без соответствующего лечения последствия для пациентов могут быть драматичными. Поэтому поиск альтернативных методов визуализации функции трикуспидального клапана во время имплантации желудочкового электрода, бесспорно, является крайне актуальной проблемой. В последнее время появились работы, в которых описаны имплантации антиаритмических устройств под контролем трансторакальной эхокардиографии. Особого внимания заслуживает внутрисердечная ультразвуковая визуализация, позволяющая достаточно наглядно оценить положение электродов в сердце и одновременно их взаиморасположение с клапанным аппаратом, а также определить функцию трикуспидального клапана до и после имплантации устройства. Одним из перспективных методов визуализации положения электрода относительно структур трикуспидального клапана стала 3D-эхокардиография.

Ключевые слова: трикуспидальный клапан; трикуспидальная регургитация; электрокардиостимуляция; желудочковый электрод.

TRICUSPID VALVE REGURGITATION AFTER ANTIARRHYTHMIC DEVICE IMPLANTATION

E.B. Kropotkin, E.A. Ivanitskiy

Federal Centre for Cardiovascular Surgery, ulitsa Karaul'naya, 45, Krasnoyarsk, 660022, Russian Federation

Kropotkin Evgeniy Borisovich, Cand. Med. Sc., Cardiovascular Surgeon, E-mail: kroj@inbox.ru;
Ivanitskiy Eduard Alekseevich, Dr. Med. Sc., Head of Department, E-mail: edwiner@yandex.ru

Antiarrhythmic device implantation is a method of choice for treatment of hemodynamically unstable tachy- and bradyarrhythmias. Indications for cardiac pacemaker and cardioverter-defibrillatior implantation have expanded significantly for the last time. That is why annual device implantation rate is very high. Procedure of device implantation is defined as routine in a vast majority of medical centers in the world. It is aimed to introduce leads into right atrium and ventricle and fix them. Ventricle lead implantation may be associated with the risk of tricuspid valve damage and tricuspid regurgitation formation, which can cause heart failure. Several case reports were described in literature when severe tricuspid valve regurgitation was revealed after device implantation, mainly due to valve damage by ventricle lead. Moreover, constant interaction of ventricle lead with valve leaflets may be the cause of tricuspid valve regurgitation development. Routine use of fluoroscopy for ventricle lead placement during device implantation doesn't exclude the risk of valve damage.

Treatment of such patients is complex. Drug treatment has low effectiveness and helps to only improve symptoms of main disease, which tends to progress. Lead extraction is effective in early postoperative period when lead entrapment or leaflet perforation are the main causes of valve regurgitation. In a case of chronically implanted lead and the presence of tricuspid valve severe structural changes lead extraction is not effective any more. Open heart surgery is the only alternative in such situation. Interventional procedures and open heart surgery aimed to correct valve pathology have potential risk of severe complications and death.

Consequences of severe tricuspid regurgitation in patients without specific treatment may be dramatically poor. So the search for new methods of visualization of tricuspid valve function during device implantation is very relevant. Recently a method of device implantation under transthoracic echo control was described. Intracardiac echocardiography could be a very effective option for ventricle lead placement control and tricuspid valve function assessment before and after device implantation.

One of the most perspective methods of tricuspid valve visualization and ventricle lead position assessment is 3D echocardiography.

Keywords: tricuspid valve; tricuspid regurgitation; cardiac pacing; ventricle lead.

Целью данного исследования стал анализ проблемы трикуспидальной регургитации (ТР) после имплантации антиаритмических устройств на современном этапе.

Трикуспидальная регургитация – это достаточно частая эхокардиографическая (ЭхоКГ) находка, которая встречается в 80–90% случаев в общей популяции [1]. Обычно она является доброкачественной, если не ассоциирована с выраженной легочной гипертензией и/или дисфункцией левого желудочка [2–4]. С патофизиологической точки зрения ТР бывает двух типов: функциональная (ассоциирована с патологией «левого» или «правого» сердца) и структурная (развивается вследствие первичной патологии структур клапана).

Согласно критериям Фремингемского исследования, незначительная ТР диагностируется в том случае, если площадь струи регургитации составляет менее 19% площади правого предсердия, умеренная ТР – при значениях 20–40%, тяжелая – при значениях более 40% [1]. Согласно данной классификации, количество пациентов с умеренной и тяжелой степенью выраженности ТР, например, только в США составляет около 1,6 млн человек [5]. Степень выраженности ТР имеет большое клиническое значение. Так, в исследовании, где проводился анализ эхокардиограмм более чем 5 тыс. больных, J. Nath et al. выявили взаимосвязь между степенью выраженности ТР и летальностью [6]. Через 1 год в группе пациентов, у которых не было ТР, число выживших составило 91,7%, в группе с незначительной ТР – 90,3%, с умеренно выраженной – 78,9%, с тяжелой – 63,9%. Более высокая летальность по мере прогрессирования ТР наблюдалась независимо от возраста пациентов, показателей фракции выброса левого желудочка, размера нижней полой вены, размера правого желудочка (ПЖ) и его сократительной способности, хотя каждый из указанных факторов в отдельности отягощал течение ТР. Интересно, что даже после исключения из данного исследования пациентов с аномальной морфологией трикуспидального клапана (ТК) и больных после трикуспидальной аннулопластики или протезирования ТК, закономерности в показателях летальности практически не изменялись.

Обычно для диагностики степени выраженности ТР используется трансторакальная 2D-эхокардиография с функцией цветового допплеровского картирования [7]. Данный вид эхокардиографического исследования достаточно чувствителен как для выявления, так и для определения степени выраженности ТР [8]. Но для оценки положения желудочкового электрода относительно структур ТК и их взаимоотношения этого метода визуализации недостаточно. Он позволяет одновременно визуализировать только две створки ТК, причем достаточно

сложно визуализировать заднюю створку. Именно задняя створка ТК наиболее часто травмируется при проведении желудочкового электрода через ТК [9]. Трудности визуализации задней створки обусловливают низкую выявляемость данной патологии. Так, в исследовании G. Lin et al. перфорация створки электродом или ее повреждение на обычной трансторакальной 2D-эхокардиографии были выявлены лишь у 12% пациентов [10]. Для более детальной оценки положения электрода и состояния клапанного аппарата используется трансторакальная 3D-эхокардиография [11].

В ряде исследований была выявлена более частая встречаемость ТР у больных с имплантируемыми антиаритмическими устройствами (ААУ) в сравнении с контрольной группой: 25–29% против 12–13% случаев соответственно [12, 13]. Впервые развитие ТР у пациента после имплантации электрокардиостимулятора было описано T.C. Gibson et al. в 1980 г. [14]. Позже появилось определенное количество публикаций о появлении выраженной ТР после имплантации ААУ, и чаще всего они были представлены лишь описанием отдельных клинических случаев [15, 16].

Имплантированный желудочковый электрод может не только вызывать развитие ТР у пациента, у которого до этого она выявлена не была, но и усугублять уже существующую ТР в 11–25% случаев [17, 18]. Причем подобные изменения функции клапанного аппарата ПЖ в некоторых случаях могут быть определены только через несколько лет после имплантации ААУ [13]. В то же время существуют работы, в которых ухудшения функции ТК у больных после имплантации ААУ выявлено не было. Например, N. Kucukarslan et al., которые оценивали степень ТР за 3 сут до имплантации ААУ и на следующий день после оперативного вмешательства у 61 пациента, сообщили, что впервые возникшая ТР или усугубление уже существующей сразу после имплантации ААУ было достаточно редким событием, что свидетельствовало об отсутствии значимого влияния желудочкового электрода на функцию ТК [19]. Схожие выводы были сделаны на основании данных, полученных в исследовании D.E. Morgan et al. при анализе ТР у 20 больных через 6 мес после имплантации ААУ, где также не было выявлено значимого изменения функции ТК [20]. Неожиданные результаты были получены D.W. Leibowitz et al. при оценке функции ТК в раннем послеоперационном периоде после имплантации ААУ [21]. У 6 пациентов из 35 было отмечено уменьшение ТР на 2-й день после имплантации устройства.

Влияние имплантированных электродов на развитие ТР было отчетливо продемонстрировано в исследовании N. Postaci et al., авторы которого сравнивали эхокардиографические параметры пациентов через 2 года после замены ЭКС [22]. В 1-й группе (32 человека) был имплантирован один желудочковый электрод, во 2-й группе (18 человек) во время замены ААУ потребовалась имплантация второго желудочкового электрода. В послеоперационном периоде в 1-й группе ТР I степени была выявлена у 15 (46,9%) больных, II степени – у 14 (43,7%), III степени – у 3 (9,4%). Во 2-й группе ТР I степени отмечена у 2 (11,1%) пациентов, II степени – у 6 (33,3%), III степени – у 10 (55,6%). В противовес этому необходимо отметить работы, в которых не было зарегистрировано значимой разницы в степени ТР у больных с одним или несколькими желудочковыми электродами. Так, C. Celiker et al. сравнивали эхокардиографические параметры пациентов в двух группах: в 1-й группе (18 человек) было имплантировано два желудочковых электрода, во 2-й группе (22 человека) – один [23]. Детальный анализ эхокардиографических параметров осуществлялся через 39 мес после имплантации второго желудочкового электрода в 1-й группе и через 80 мес во 2-й. Статистически значимого различия в размерах полостей сердца, толщине стенок и состоянии клапанной функции между двумя группами выявлено не было, на основании чего было сделано заключение об отсутствии какого-либо негативного влияния второго желудочкового электрода на функции ПЖ и ТК.

При оценке функции ТК через 827 сут после имплантации ААУ в педиатрической практике G. Webster et al. смогли определить клинически не значимое, но статистически достоверное увеличение степени ТР с 1,54 до 1,69 ($p < 0,02$) [24].

Учитывая вышеизложенные данные, нельзя однозначно сказать, оказывает ли желудочковый электрод какое-либо влияние на развитие ТР в послеоперационном периоде. M.A. Al-Mohaissen и K.L. Chan обратили внимание на значительное количество ограничений в большинстве упомянутых исследований, включая ретроспективный характер, незначительное число пациентов, недостаточное количество предоставленных исходных данных, полученных до имплантации ААУ, отсутствие единой

системы оценки степени регургитации на ТК и значительные различия во временном интервале наблюдения за больными в послеоперационном периоде в разных работах [25]. По мнению авторов, этим обусловлена противоречивость данных, полученных в ходе этих исследований [10, 12, 16, 17–19, 21].

В раннем послеоперационном периоде развитие новой или усугубление уже существующей ТР, чаще всего выраженной, обусловлено грубым нарушением функции ТК в результате повреждения его структур желудочковым электродом. Такая ситуация наблюдается при перфорации электродом одной из створок ТК, чаще всего задней [14], перфорации сухожильных хорд [25], перфорации папиллярных мышц ПЖ [14] или запутывании электрода в структурах ТК [9]. Такая ситуация достаточно редка, поэтому представлена в литературе описанием отдельных клинических случаев.

Формирование ТР после имплантации ААУ в отдаленном послеоперационном периоде может быть обусловлено механизмами, оказывающими менее выраженное влияние на работу ТК, и значимые изменения функции клапана могут быть выявлены только через определенное время. Этим обстоятельством обусловлено отсутствие достоверной разницы в степени ТР между исследуемыми и контрольными группами в работах, оценивающих изменение данного параметра в первые несколько суток после операции.

Уже через 12 ч после успешной имплантации электрода и центрального его позиционирования относительно кольца ТК происходит формирование неоэндокарда на самом электроде, которое начинается с образования наложений фибрина в виде муфты. Наличие самого электрода и фиброзные наложения на нем способствуют развитию изменений в тканях ТК в виде отека, тромбоза уже через 4–5 сут после имплантации ААУ. Повышается адгезивная способность тканей клапана [26]. Образующиеся впоследствии фиброзные изменения в створках ТК способствуют неполному их схлопыванию и появлению у пациента ТР. При более эксцентричном расположении электрода (например, в тесном контакте с кольцом ТК, в области комиссуры между створками) происходят изменения, аналогичные описанным выше. Результатом этого вновь является развитие и прогрессирование ТР. Причем в некоторых работах указана более высокая частота развития несостоятельности клапана при расположении электрода в комиссуре между задней и септальной створками [16], в других работах такой взаимосвязи выявлено не было [27].

Диссинхрония сокращения миокарда желудочков при их стимуляции из области верхушки ПЖ может стать причиной появления ТР в отдаленном послеоперационном периоде [19]. В исследовании H.F. Tse et al. было установлено, что для того, чтобы произошли значимые структурные изменения в миокарде желудочков, которые способны повлиять на гемодинамику сердца и которые можно было бы выявить с помощью обычной трансторакальной ЭхоКГ, требуется не менее 6 мес хронической стимуляции желудочков [28]. Подобные изменения могут подвергаться обратному ремоделированию при возвращении пациента на собственный ритм [29].

Прямое повреждение структур ТК желудочковым электродом, включая перфорацию створки, хорд и папиллярных мышц, а также запутывание электрода в структурах клапана, может приводить как к возникновению выраженной ТР сразу после имплантации, так и к постепенному ее развитию в отдаленном периоде наблюдения [9, 12–14, 29–31]. Одним из самых необычных механизмов развития ТР в отдаленном послеоперационном периоде, встречающихся в литературе, является случай, описанный A. Loupy et al. [15]: выраженная ТР у пациента диагностирована через 17 лет после первичной имплантации ААУ по поводу атриовентрикулярной блокады, через 9 лет после имплантации второго желудочкового электрода и через 1 мес после протезирования аортального клапана. Непосредственно после протезирования аортального клапана на трансторакальной ЭхоКГ регистрировалась умеренная ТР. Согласно гипотезе авторов, перикардотомия во время открытой операции на сердце стала причиной парадоксального сокращения межжелудочковой перегородки, как это уже ранее было описано B. Wranne et al. [32]. Следствием этого стало аномальное движение структур ТК. Перикардиальные сращения могли изменить взаимоотношения между клапанным аппаратом и двумя желудочковыми электродами, что в конечном счете привело к развитию выраженной ТР.

Во многих клиниках мира рутинное эхокардиографическое исследование до и после имплантации ААУ осуществляется крайне редко, поэтому выраженная ТР диагностируется чаще всего на основании резкого изменения клинической картины пациента в сторону ее ухудшения

при повторном его обращении в стационар. В первые несколько дней устранить ТР можно обычной реимплантацией желудочкового электрода. Электрод, находящийся в организме 1 год и более, вызывает развитие фиброзной ткани и выраженного адгезивного процесса со структурами ТК, требующего его экстракции [33]. Термин «экстракция электрода» относится к процедуре, которая заключается в удалении электрода, имплантированного более 1 года назад, требует специального инструментария и осуществляется по определенной технологии. Ежегодно во всем мире выполняется около 10–15 тыс. экстракций электродов [34]. Экстракция хронически имплантированных электродов является комплексным, малотравматичным и высокоэффективным методом лечения в крупных и высокоспециализированных центрах, но может сопровождаться фатальными осложнениями [11]. Необходимо отметить, что количество осложнений при данном виде манипуляций из года в год становится меньше и составляет примерно 0,4–1% [33]. Осложнения экстракции электродов включают в себя кровотечение, разрыв или перфорацию магистральных вен или структур сердца, гемоперикард, инфекционные осложнения, повреждение ТК, эмболию легочной артерии и фатальные аритмии. Сама процедура экстракции электродов несет в себе риск нарушения функции ТК и развития или ухудшения ТР [9, 35]. Независимыми предикторами развития ТР после экстракции электродов являются: использование различного оборудования, включая лазерную экстракцию, удаление одновременно двух и более желудочковых электродов и длительность нахождения электрода в организме пациента [36]. Частота встречаемости ТР после экстракции электродов относительно невелика и составляет около 9% [36]. Обычно ТР является незначительной или умеренной, выраженная ТР после удаления желудочковых электродов достаточно редка [37, 38].

Пациентам, у которых сохраняется или развивается выраженная ТР после экстракции электродов, показано протезирование ТК. Так, согласно данным G. Lin et al., временной интервал от момента имплантации ААУ до операции на открытом сердце с целью коррекции выраженной ТР составил примерно 72 мес и у большинства пациентов отмечено значительное улучшение в клиническом статусе после выполненного оперативного вмешательства [10].

В своем исследовании A. Mazine et al. через 10 лет после протезирования ТК в 50% случаев выявили рецидив ТР III степени и выше, в 67% случаев – рецидив ТР II степени и выше. На основании мультивариантного анализа авторы заключили, что наличие желудочкового электрода, имплантированного до протезирования или в течение 30 сут после него, являлось независимым фактором риска развития рецидива ТР [39]. Несмотря на высокую частоту рецидивов ТР, повторные вмешательства достаточно редки (около 6% случаев), поскольку они ассоциированы с внутрибольничной летальностью [40].

Изменение положения желудочкового электрода, наличие которого привело к развитию ТР, одновременно с протезированием ТК не обеспечивало меньшую частоту рецидивов ТР в отдаленном периоде наблюдения в сравнении с пациентами, у которых ААУ были имплантированы в пределах 30 сут после операции на открытом сердце. Так называемое выпутывание желудочкового электрода из структур ТК не приносило должного эффекта, поэтому удаление эндокардиально имплантированных электродов и их замена на эпикардиальные у данной категории больных является абсолютно обоснованной и приоритетной.

В исследовании B. Pfannmueller et al. 5-летняя выживаемость после протезирования ТК у пациентов с имплантированными ААУ составила 45% [41].

Возможным вариантом решения проблемы развития выраженной ТР после имплантации ААУ может быть включение в протокол ведения пациентов трансторакальной ЭхоКГ до и после манипуляции. Данное исследование поможет выявить редкие случаи повреждения ТК желудочковым электродом и развития выраженной ТР сразу после имплантации ААУ. Существуют работы, где данная процедура осуществляется одновременно под трансторакальной ЭхоКГ и рентгеноскопическим контролем [42] или только под контролем внутрисердечной ЭхоКГ без использования рентгеноскопии [43]. Применение ЭхоКГ-контроля во время имплантации может позволить избежать повреждения аппарата ТК при проведении желудочкового электрода в полость ПЖ в виде петли, как показано на рис. 1. Вмешательство с использованием подобной техники, согласно данным K. Rajappan, менее травматично в сравнении с рутинным проведением электрода на прямом или слегка конфигурированном стилете [44].

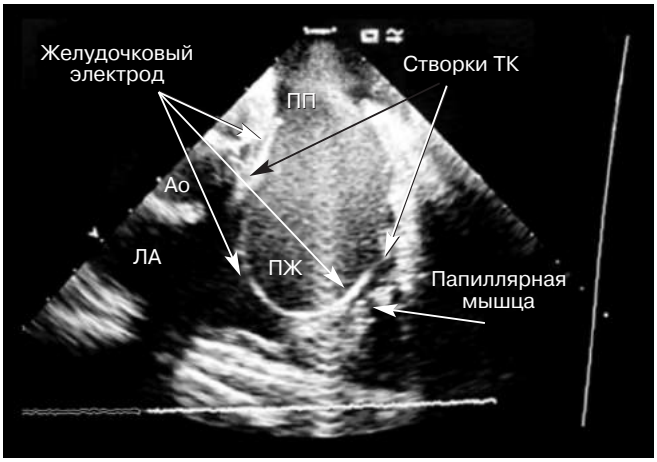

Рис. 1. Внутрисердечная ультразвуковая визуализация. Безопасное проведение желудочкового электрода в виде петли через трикуспидальный клапан.

Ао – аорта; ЛА – легочная артерия; ПП – правое предсердие; ПЖ – правый желудочек; ТК – трикуспидальный клапан

Более того, одновременное применение ультразвуковой визуализации при позиционировании электрода в ПЖ дает возможность в любой момент оценить степень регургитации на ТК и при необходимости изменить положение электрода с целью придания ему более правильного, или гемодинамически выгодного положения (рис. 2).

Целесообразность использования электродов с определенным покрытием для снижения риска развития ТР имеет низкую доказательную базу. Так, в работе G. Lin et al. было установлено, что у пациентов с ТР, обусловленной наличием желудочкового электрода, в 74% случаев электроды имели силиконовую оболочку и лишь в 26% – полиуретановую, однако в данном исследовании было существенное ограничение в виде малого числа участников [10]. Тем не менее очевидным является тот факт, что покрытые оболочкой электроды вызывают менее выраженный адгезивный процесс в сравнении с непокрытыми шоковыми спиралями электродов имплантируемых кардиовертеров-дефибрилляторов [45].

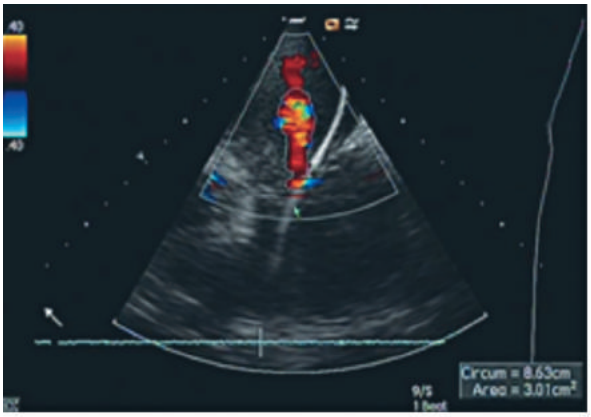

а

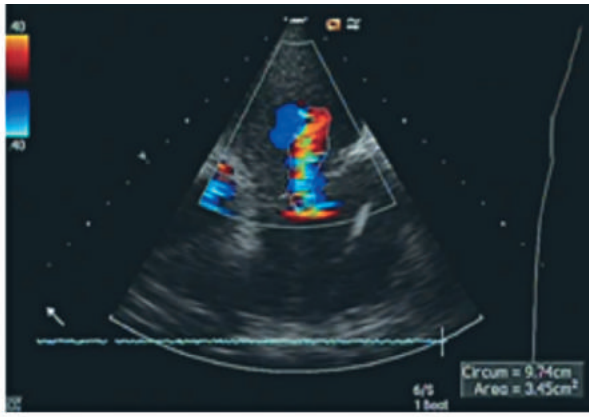

б

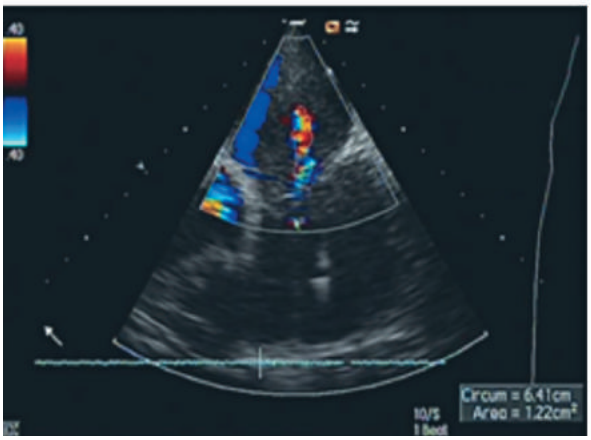

в

Рис. 2. Внутрисердечная ультразвуковая визуализация. Изменение объема струи регургитации на трикуспидальном клапане при изменении положения желудочкового электрода во время имплантации электрокардиостимулятора:

а – регургитация на трикуспидальном клапане при проведении дистальной части электрода через клапан; *б* – позиционирование электрода, находящегося в полости правого желудочка; *в* – наилучшая позиция желудочкового электрода с минимальной регургитацией

Выбор оптимальной области в полости ПЖ для фиксации желудочкового электрода во время имплантации ААУ – один из немаловажных аспектов, оказывающих влияние на степень ТР в послеоперационном периоде. Рутинная имплантация желудочкового электрода в область верхушки ПЖ приводит к развитию ремоделирования миокарда желудочков, сходному с таковым при блокаде левой ножки пучка Гиса. Следствием апикальной стимуляции является запоздалое сокращение папиллярных мышц ПЖ с формированием ТР [39]. Выбор альтернативной области стимуляции, например области выводного тракта ПЖ, согласно данным ряда авторов [28, 46–47], является одним из приоритетов. Эксперты считают, что при апикально имплантированных электродах существует больший риск повреждения аппарата ТК, особенно задней створки, в сравнении с электродами, фиксированными в области выводного тракта ПЖ. Этим может быть обусловлено более частое развитие ТР у пациентов с кардиовертерами-дефибрилляторами, электроды которых должны быть имплантированы апикально [48].

Возможности консервативной медикаментозной терапии ТР значительно ограничены. Цель ее состоит в оптимизации правожелудочковой пред- и постнагрузки. Объемная перегрузка ПЖ может быть скорректирована назначением диуретиков и оказывает больший клинический эффект у больных с выраженной ТР и явлениями правожелудочковой сердечной недостаточности [49]. У пациентов с легочной гипертензией назначение легочных вазодилататоров приводит к снижению тяжести ТР [49]. Использование ингибиторов ангиотензинпревращающего фермента в данном случае также обоснованно, поскольку хроническая перегрузка ПЖ давлением активирует ренин-ангиотензин-альдостероновую систему, что приводит к задержке жидкости и ремоделированию миокарда [50]. Необходимо отметить, что чрезмерное снижение центрального венозного давления на фоне медикаментозной терапии может вновь повысить степень ТР [51].

Конфликт интересов

Конфликт интересов не заявляется.

Библиографический список [References]

1. Singh J.P., Evans J.C., Levy D., Larson M.G., Freed L.A., Fuller D.L. et al. Prevalence and clinical determinants of mitral, tricuspid, and aortic regurgitation (the Framingham Heart Study). *Am. J. Cardiol.* 1999; 83 (6): 897–902.
2. Hung J., Koelling T., Semigran M.J., Dec G.W., Levine R.A., Di Salvo T.G. Usefulness of echocardiographic determined tricuspid regurgitation in predicting event-free survival in severe heart failure secondary to idiopathic-dilated cardiomyopathy or to ischemic cardiomyopathy. *Am. J. Cardiol.* 1998; 82 (10): 1301–3. DOI: 10.1016/S0002-9149(98)00624-9
3. Koelling T.M., Aaronson K.D., Cody R.J., Bach D.S., Armstrong W.F. Prognostic significance of mitral regurgitation and tricuspid regurgitation in patients with left ventricular systolic dysfunction. *Am. Heart J.* 2002; 144 (3): 524–9.
4. Бекураидзе Э.В., Аракелян М.Г., Соколова Н.Ю., Казановская С.Н. Современные концепции диагностики и лечения легочной гипертензии. По материалам клинических рекомендаций Европейского общества кардиологов и Европейского общества пульмонологов последних лет. *Креативная кардиология*. 2016; 10 (3): 239–50. DOI: 10.15275/kreatkard.2016.03.06 [Bekuraidze E.V., Arakelyan M.G., Sokolova N.Yu., Kazanovskaya S.N. Modern approaches in diagnosis and treatment of pulmonary hypertension based on recommendations of European Society of Cardiology and European Respiratory Society of recent years. *Kreativnaya Kardiologiya (Creative Cardiology)*. 2016; 10 (3): 239–50 (in Russ.). DOI: 10.15275/kreatkard.2016.03.06]
5. Agarwal S., Tuzcu E., Rodriguez E., Tan C.D., Rodriguez L.L., Kapadia S.R. Interventional cardiology perspective of functional tricuspid regurgitation. *Circ. Cardiovasc. Interv.* 2009; 2 (6): 565–73. DOI: 10.1161/CIRCINTERVENTIONS.109.878983
6. Nath J., Foster E., Heidenreich P.A. Impact of tricuspid regurgitation on long-term survival. *J. Am. Coll. Cardiol.* 2004; 43 (3): 405–9. DOI: 10.1016/j.jacc.2003.09.036
7. Rogers J., Bolling S. The tricuspid valve: current perspective and evolving management of tricuspid regurgitation. *Circulation*. 2009; 119 (20): 2718–25. DOI: 10.1161/CIRCULATIONAHA.108.842773
8. DePace N.L., Ross J., Iskandrian A.S., Nestico P.F., Kotler M.N., Mintz G.S. et al. Tricuspid regurgitation: noninvasive techniques for determining causes and severity. *J. Am. Coll. Cardiol.* 1984; 3 (6): 1540–50. DOI: 10.1016/S0735-1097(84)80294-6
9. Chen T.E., Wang C.C., Chern M.S., Chu J.J. Entrapment of permanent pacemaker lead as the cause of tricuspid regurgitation. *Circ. J.* 2007; 71 (7): 1169–71. DOI: 10.1253/circj.71.1169
10. Lin G., Nishimura R.A., Connolly H.M., Dearani J.A., Sundt T.M. 3rd, Hayes D.L. Severe symptomatic tricuspid valve regurgitation due to permanent pacemaker or implantable cardioverter-defibrillatior leads. *J. Am. Coll. Cardiol.* 2005; 45 (10): 1672–5. DOI: 10.1016/j.jacc.2005.02.037
11. Nucifora G., Badano L.P., Alloca G., Gianfagna P., Proclemer A., Cinello M., Fioretti P.M. Severe tricuspid regurgitation due to entrapment of the anterior leaflet of the valve by a permanent pacemaker lead: role of real time three-dimensional echocardiography. *Echocardiography.* 2007; 24: 649–52. DOI: 10.1111/j.1540-8175.2007.00443.x
12. Paniagua D., Aldrich H.R., Lieberman E.H., Lamas G.A., Agatston A.S. Increased prevalence of significant tricuspid regurgitation in patients with transvenous pacemaker leads. *Am. J. Cardiol.* 1998; 82 (9): 1130–2, A9.
13. De Cock C.C., Vinkers M., Van Campe L.C., Verhorst P.M., Visser C.A. Long-term outcome of patients with multiple (> or = 3) noninfected transvenous leads: a clinical and echocardiographic study. *Pacing Clin. Electrophysiol.* 2000; 23 (4 Pt. 1): 423–6.
14. Gibson T.C., Davidson R.C., DeSilvey D.L. Presumptive tricuspid valve malfunction induced by a pacemaker lead: a case report and review of the literature. *Pacing Clin. Electrophysiol.* 1980; 3 (1): 88–95.
15. Loupy A., Messika-Zeitoun D., Cachier A., Himbert D., Brochet E., Lung B., Vahanian A. An unusual cause of pace-

maker-induced severe tricuspid regurgitation. *Eur. J. Echocardiogr.* 2008; 9 (1): 201–3. DOI: 10.1093/ejechocard/ jem071
16. Seo Y., Ishizu T., Nakajima H., Sekiguchi Y., Watanabe S., Aonuma K. Clinical utility of 3-dimensional echocardiography in the evaluation of tricuspid regurgitation caused by pacemaker leads. *Circ. J.* 2008; 72 (9): 1465–70.
17. Klustein M., Balkin J., Butnaru A., Ilan M., Lahad A., Rosenmann D. Tricuspid incompetence following permanent pacemaker implantation. *Pacing Clin. Electrophysiol.* 2009; 32 (Suppl. 1): S135–7. DOI: 10.1111/j.1540-8159.2008.02269.x
18. Kim J.B., Spevak D.M., Tunick P.A., Bullinga J.R., Kronzon I., Chinitz L.A., Reynolds H.R. The effect of transvenous pacemaker and implantable cardioverter defibrillator lead placement on tricuspid valve function: an observational study. *J. Am. Soc. Echocardiogr.* 2008; 21 (3): 284–7. DOI: 10.1016/j.echo.2007.05.022
19. Kucukarslan N., Kirilmaz A., Ulusoy E., Yokusoglu M., Gramatnikovski N., Ozal E., Tatar H. Tricuspid insufficiency does not increase early after permanent implantation of pacemaker leads. *J. Card. Surg.* 2006; 21 (4): 391–4. DOI: 10.1111/j.1540-8191.2006.00251.x
20. Morgan D.E., Norman R., West R.O., Burggraf G. Echocardiographic assessment of tricuspid regurgitation during ventricular demand pacing. *Am. J. Cardiol.* 1986; 58 (10): 1025–9.
21. Leibowitz D.W., Rosenhek S., Pollak A., Geist M., Gilon D. Transvenous pacemaker leads do not worsen tricuspid regurgitation: a prospective echocardiographic study. *Cardiology.* 2000; 93 (1–2): 74–7. DOI: 10.1159/000007005
22. Postaci N., Eksi K., Bayata S., Yeşil M. Effect of the number of ventricular leads on right ventricular hemodynamics in patients with permanent pacemaker. *Angiology.* 1995; 46 (5): 421–4. DOI: 10.1177/000331979504600509
23. Celiker C., Küçükoglu M.S., Arat-Ozkan A., Yazicioglu N., Uner S. Right ventricular and tricuspid valve function in patients with two ventricular pacemaker leads. *Jpn Heart J.* 2004; 45 (1): 103–8. DOI: 10.1536/jhj.45.103
24. Webster G., Margossian R., Alexander M.E., Cecchin F., Triedman J.K., Walsh E.P., Berul C.I. Impact of transvenous ventricular pacing leads on tricuspid regurgitation in pediatric and congenital heart disease patients. *J. Interv. Card. Electrophysiol.* 2008; 21 (1): 65–8. DOI: 10.1007/s10840-007-9183-0
25. Al-Mohaissen M.A., Chan K.L. Prevalence and mechanism of tricuspid regurgitation following implantation of endocardial leads for pacemaker or cardioverter-defibrillator. *J. Am. Soc. Echocardiogr.* 2012; 25 (3): 245–52. DOI: 10.1016/j.echo.2011.11.020
26. Huang T.Y., Baba N. Cardiac pathology of transvenous pacemakers. *Am. Heart J.* 1972; 83 (4): 469–74.
27. Krupa W., Kozłowski D., Derejko P., Swiatecka G. Permanent cardiac pacing and its influence on tricuspid valve function. *Folia Morphol. (Warsz)* 2001; 60 (4): 249–57.
28. Tse H.F., Yu. C., Wong K.K., Tsang V., Leung Y.L., Ho W.Y., Lau C.P. Functional abnormalities in patients with permanent right ventricular pacing: the effect of sites of electrical stimulation. *J. Am. Coll. Cardiol.* 2002; 40 (8): 1451–8.
29. Iskandar S.B., Ann Jackson S., Fahrig S., Mechleb B.K., Garcia I.D. Tricuspid valve malfunction and ventricular pacemaker lead: case report and review of the literature. *Echocardiography.* 2006; 23 (8): 692–7. DOI: 10.1111/j.1540-8175.2006.00289.x
30. Gould L., Reddy C.V., Yakob U., Teich M., DeMartino A., DePalma D., Gomprecht R.F. Perforation of the tricuspid valve by a transvenous pacemaker. *JAMA.* 1974; 230 (1): 86–7.
31. Champagne J., Poirier P., Dumesnil J.G., Desaulniers D., Boudreault J.R., O'Hara G. et al. Permanent pacemaker lead entrapment: role of the transesofageal echocardiography. *Pacing Clin. Electrophysiol.* 2002; 25 (7): 1131–4.
32. Wranne B., Pinto F.J., Siegel L.C., Miller D.C., Schnittger I. Abnormal postoperative interventricular motion: new intraoperative transesophageal echocardiographic evidence supports a novel hypothesis. *Am. Heart J.* 1993; 126 (1): 161–7.
33. Rickard J., Wilkoff B.L. Extraction of implantable cardiac electronic devices. *Curr. Cardiol. Rep.* 2011; 13 (5): 407–14. DOI: 10.1007/s11886-011-0198-x
34. Hauser R.G., Katsiyiannis W.T., Gornick C.C., Almquist A.K., Kallinen L.M. Deaths and cardiovascular injuries due to device-assisted implantable cardioverter-defibrillator and pacemaker lead extraction. *Europace.* 2010; 12 (3): 395–401. DOI: 10.1093/europace/eup375
35. Glower B.M., Watkins S., Mariani J.A., Yap S., Asta J., Cusimano R.J. et al. Prevalence of tricuspid regurgitation and pericardial effusions following pacemaker and defibrillator lead extraction. *Int. J. Cardiol.* 2010; 145 (3): 593–4. DOI: 10.1016/j.ijcard.2010.06.009
36. Francheschi F., Thuny F., Giorgi R., Sanaa I., Peyrouse E., Assouan X. et al. Incidence, risk factors, and outcome of traumatic tricuspid regurgitation after percutaneous ventricular lead removal. *J. Am. Coll. Cardiol.* 2009; 53 (23): 2168–74. DOI: 10.1016/j.jacc.2009.02.045
37. Mehrotra D., Kejriwal N.K. Tricuspid valve repair for torrential tricuspid regurgitation after permanent pacemaker lead extraction. *Tex. Heart Inst. J.* 2011; 38 (3): 305–7.
38. Roux J.F., Page P., Dubuc M., Thibault B., Guerra P.G., Macle L. et al. Laser lead extraction: predictors of success and complications. *Pacing Clin. Electrophysiol.* 2007; 30 (2): 214–20. DOI: 10.1111/j.1540-8159.2007.00652.x
39. Mazine A., Bouchard D., Moss E., Marquis-Gravel G., Perrault L.P., Demers P. et al. Transvalvular pacemaker leads increase the recurrence of regurgitation after tricuspid valve repair. *Ann. Thorac. Surg.* 2013; 96 (3): 816–22. DOI: 10.1016/j.athoracsur.2013.04.100
40. McCarthy P.M., Bhudia S.K., Rajeswaran J., Hoercher K.J., Lytle B.W., Cosgrove D.M., Blackstone E.H. Tricuspid valve repair: durability and risk factors for failure. *J. Thorac. Cardiovasc. Surg.* 2004; 127 (3): 674–85. DOI: 10.1016/j.jtcvs.2003.11.019
41. Pfannmueller B., Hirnle G., Seeburger J., Davierwala P., Schroeter T., Borger M.A., Mohr F.W. Tricuspid valve repair in the presence of a permanent ventricular pacemaker lead. *Eur. J. Cardiothorac. Surg.* 2011; 39 (5): 657–61. DOI: 10.1016/j.ejcts.2010.08.051
42. Богачевский А.Н., Богачевская С.А., Бондарь В.Ю. Имплантация постоянных электрокардиостимуляторов под ультразвуковым контролем. *Вестник аритмологии.* 2014; 78: 42–6. [Bogachevsky A.N., Bogachevskaya S.A., Bondar V.Yu. Ultrasound-guided permanent pacemaker implantation. *Vestnik Aritmologii (Journal of Arrhythmology).* 2001; 78: 42–6 (in Russ.).]
43. Кропоткин Е.Б., Иваницкий Э.А., Шляков Д.А., Вырва А.А., Цивковский В.Ю., Аксеновский А.В. и др. Первичная имплантация антиаритмических устройств без использования рентгеноскопии. *Вестник аритмологии.* 2015; 81: 5–9. [Kropotkin E.B., Ivanitskiy E.A., Shlyakov D.A., Vyrva A.A., Tsivkovskiy V.Yu., Aksenovskiy A.V. et al. Primary implantation of antiarrhythmic devices without use of fluoroscopy. *Vestnik Aritmologii (Journal of Arrhythmology).* 2015; 81: 5–9 (in Russ.).]
44. Rajappan K. Permanent pacemaker implantation technique: part II. *Heart.* 2009; 95 (4): 334–42. DOI: 10.1136/hrt.2008.156372
45. Wilkof B.L., Belott P.H., Love C.J., Scheiner A., Westlund R., Rippy M. et al. Improved extraction of ePTFE and medical adhesive modified defibrillation leads from the coronary sinus and great cardiac vein. *Pacing Clin. Electrophysiol.* 2005; 28 (3): 205–11. DOI: 10.1111/j.1540-8159.2005.40029.x

46. Кропоткин Е.Б., Иваницкий Э.А., Иваницкая Ю.В., Дробот Д.Б., Пынько Н.П., Касимцева Т.А. и др. Отдаленные результаты стимуляции выходного тракта и верхушки правого желудочка у пациентов с полной атриовентрикулярной блокадой и имплантированным двухкамерным электрокардиостимулятором. *Вестник аритмологии*. 2010; 61: 21–5. [Kropotkin E.B., Ivanitskiy E.A., Ivanitskaya Yu.B., Drobot D.B., Pynko N.P., Kasimtseva T.A. et al. Long term outcomes of pacing of the outflow tract and apex of the right ventricle in patients with complete atrio ventricular block and implanted dual chamber pacemaker. *Vestnik Aritmologii (Journal of Arrhythmology)*. 2010; 61: 21–5 (in Russ.).]
47. Mera F., DeLurgio D.B., Patterson R.E., Merlino J.D., Wade M.E., León A.R. A comparison of ventricular function during high right ventricular septal and apical pacing after His-bundle ablation for refractory atrial fibrillation. *Pacing Clin. Electrophysiol.* 1999; 22 (8): 1234–9.
48. Al-Bawardy R., Krishnaswamy A., Bhargava M., Dunn J., Wazni O., Tuzcu E.M. et al. Tricuspid regurgitation in patients with pacemakers and implantable cardiac defibrillators: a comprehensive review. *Clin. Cardiol.* 2013; 36 (5): 249–54. DOI: 10.1002/clc.22104
49. Nishimura R.A., Otto C.M., Bonow R.O., Carabello B.A., Erwin J.P. 3rd, Guyton R.A. et al. 2014 AHA/ACC guideline for the management of patients with valvular heart disease: a report of the American College of Cardiology/American Heart Association Task Force on Practice Guidelines. *Circulation*. 2014; 129 (23): e521–643. DOI: 10.1161/CIR.0000000000000031
50. De Bonis M., Taramasso M., Lapenna E., Alfieri O. Management of tricuspid regurgitation. *F1000 Prime Rep.* 2014; 6: 58. DOI: 10.12703/P6-58
51. Braunwald N.S., Ross J., Morrow A.G. Conservative management of tricuspid regurgitation in patients undergoing mitral valve replacement. *Circulation*. 1967; 35 (4 Suppl.): I63–9.

Поступила 11.11.2017
Принята к печати 16.11.2017

Рубрика: клиническая электрофизиология

© Н.В. МАКАРОВА, С.С. ДУРМАНОВ, 2017
© АННАЛЫ АРИТМОЛОГИИ, 2017

УДК 616.12-008.318:615.846(470.40)
DOI: 10.15275/annaritmol.2017.4.6

ОБОСНОВАНИЕ ПОТРЕБНОСТИ В РАДИОЧАСТОТНЫХ АБЛАЦИЯХ НАРУШЕНИЙ РИТМА СЕРДЦА НА ПРИМЕРЕ ПЕНЗЕНСКОЙ ОБЛАСТИ

Тип статьи: авторское мнение

Н.В. Макарова, С.С. Дурманов

ФГБУ «Федеральный центр сердечно-сосудистой хирургии» Минздрава России, ул. Стасова, 6, Пенза, 440071, Российская Федерация

Макарова Наталья Вениаминовна, кардиолог, E-mail: maknatven@mail.ru;
Дурманов Сергей Семёнович, канд. мед. наук, заведующий отделением, кардиолог

С открытием Федерального центра сердечно-сосудистой хирургии в городе Пензе у жителей области появились благоприятные условия для получения радиочастотного лечения нарушений ритма сердца. Однако количество выполненных процедур в перерасчете на 1 млн населения области уступает показателям многих европейских стран. На примере Пензенской области в статье проанализированы объективные и субъективные причины, определяющие потребность в радиочастотной абляции аритмии в Российской Федерации. Отсутствие статистики по нарушениям ритма сердца и масштабных клинико-эпидемиологических исследований по распространенности, заболеваемости и потребности в катетерном лечении, недостаточное обеспечение лечебными учреждениями, кадрами и финансами, отсутствие единого регистра учета больных, нуждающихся в абляции, и четких показаний к отбору на катетерное лечение при некоторых видах аритмий являются объективными причинами недостаточно высоких показателей. Субъективные причины делят на связанные с врачом и связанные с пациентом. Мы предлагаем меры, которые могут позволить увеличить объем обеспечения населения катетерными методами лечения аритмий, а именно продолжение образовательной работы среди терапевтов и кардиологов, студентов 5-го и 6-го курсов медицинского института, а также проведение регионального клинико-эпидемиологического исследования распространенности аритмий в регионе.

Ключевые слова: радиочастотная абляция; нарушения ритма сердца; потребность в радиочастотной абляции.

SUBSTANTIATION OF THE NEED FOR RADIOFREQUENCY ABLATION OF CARDIAC ARRHYTHMIAS IN THE PENZA REGION

N.V. Makarova, S.S. Durmanov

Federal Center for Cardiovascular Surgery, ulitsa Stasova, 6, Penza, 440071, Russian Federation

Makarova Natal'ya Veniaminovna, Cardiologist, E-mail: maknatven@mail.ru;
Durmanov Sergey Semenovich, Cand. Med. Sc., Head of Department, Cardiologist

With the opening of the Federal Center for Cardiovascular Surgery in Penza, favorable conditions were created for residents of the region to receive radiofrequency treatment of heart rhythm disturbances. However, the number of procedures performed per 1 million residents is inferior to many European countries. On the example of the Penza region, objective and subjective reasons that determine the need for radiofrequency ablation of arrhythmia in the Russian Federation are analyzed. The absence of statistics on cardiac rhythm disturbances and large-scale clinical epidemiological studies on prevalence, incidence and need for catheter treatment, inadequate provision of treatment facilities, personnel and finances, lack of a single register of patients requiring ablation, and clear indications for selection for some types of arrhythmias catheter treatment are objective causes. Subjective causes are divided into those associated with the doctor, and associated with the patient. We propose possible measures to increase the provision of the population with catheter methods of arrhythmia treatment, namely the continuation of educational work among therapists and cardiologists, 5th and 6th year students of the medical institute, as well as conducting a regional clinical epidemiological study of the arrhythmias prevalence in the region.

Keywords: radiofrequency ablation; heart rhythm disturbances; need for radiofrequency ablation.

Радиочастотная аблация (РЧА) в настоящее время является одним из высокоэффективных и безопасных методов лечения пациентов, страдающих нарушениями ритма сердца (НРС). С открытием новых Федеральных центров сердечно-сосудистой хирургии (ФЦ) высокотехнологичная медицинская помощь (ВМП) пациентам с НРС в регионах стала более доступной. Первый ФЦ начал свою работу в 2008 г. в городе Пензе. У жителей Пензенской области (ПО) появились благоприятные условия для получения ВМП. Несмотря на это, количество выполненных РЧА в перерасчете на 1 млн жителей ПО хотя и выше, чем в целом по стране, но значительно уступает многим европейским странам. Почему в Российской Федерации (РФ) по сравнению со странами Европы РЧА выполняется гораздо реже?

Для анализа были взяты данные только одной ПО за 2014, 2015, 2016 г. по количеству взрослых жителей (18 лет и старше), которым проводилась РЧА по поводу различных видов НРС. Показания определялись согласно рекомендациям ВНОА [1]. В ПО процедуры РЧА выполнялись только в ФЦ, всего было проведено 973 катетерные процедуры. Потребность в РЧА составила 291 на 1 млн населения области. Если ранжировать РЧА по отдельным видам НРС, то получается следующее:

1) фибрилляция предсердий – 26,5%;

2) пароксизмальная атриовентрикулярная узловая реципрокная тахикардия – 23,0%;

3) трепетание предсердий – 15,8%;

4) дополнительные предсердно-желудочковые соединения – 14,9%;

5) желудочковая экстрасистолия (ЖЭС)/желудочковая тахикардия – 9,8%;

6) атриовентрикулярное соединение – 7,9%;

7) предсердная тахикардия – 2,1%.

Распределение РЧА по отдельным видам НРС в целом по РФ было аналогичным. Согласно Всероссийской переписи населения 2010 г., по возрастно-половому составу, уровню образования, социально-экономическим характеристикам население ПО мало чем отличается от показателей в среднем по РФ [2]. За 1 год в ПО ожидаемо выполнение взрослому населению свыше 34 тыс. РЧА. В РФ за аналогичный период проведено 25 712 процедур, или 178 РЧА на 1 млн населения [3]. Таким образом, жителям ПО выполняется РЧА больше, чем в целом населению РФ, однако значительно меньше, чем жителям, например, Дании (700 процедур РЧА в год на 1 млн населения) [4].

Мы попытались проанализировать возможные причины таких различий в объемах выполняемой интервенционной помощи и выявить факторы, влияющие на потребность в ВМП. Причины, определяющие потребность в РЧА НРС, можно разделить на объективные и субъективные. К объективным причинам относятся:

– отсутствие статистики о НРС;

– отсутствие масштабных клинико-эпидемиологических исследований по распространенности, заболеваемости и потребности в РЧА НРС;

– недостаточное обеспечение лечебными учреждениями, кадрами и финансами, гарантирующими медицину высоких технологий;

– отсутствие единого регистра учета больных, нуждающихся в РЧА;

– отсутствие четких показаний к отбору на РЧА.

В статистических отчетах Минздрава РФ и Росстата нет данных по распространенности и заболеваемости различными формами НРС на территории РФ [5]. Основным источником информации о проведенных РЧА является ежегодный бюллетень, издаваемый Научным медицинским исследовательским центром сердечно-сосудистой хирургии им. А.Н. Бакулева, в котором анализируются данные карт учета из лечебных учреждений [3]. К сожалению, большинство ведомственных и частных лечебных учреждений не предоставляют данные о выполненных ими РЧА. Таким образом, оценить реальную потребность в РЧА сложно.

Отсутствие масштабных клинико-эпидемиологических исследований по изучению заболеваемости, распространенности НРС, низкая их достоверность в связи с использованием малоинформативного метода диагностики НРС (однократной регистрации электрокардиограммы), географическое и популяционное разнообразие населения РФ являются объективными причинами, определяющими потребность в РЧА. Опубликованы результаты ряда региональных эпидемиологических исследований (Красноярский край, Краснодарский край, города Рыбинск, Смоленск, Норильск и др.), согласно которым потребность в РЧА НРС весьма варьировала и достигала 17,4% [6]. К сожалению, в ПО аналогичных исследований не проводилось.

Следующая объективная причина – это недостаточное обеспечение кадрами, клиниками и финансами. В РФ нет соответствующей специальности, поэтому потребность в специали-

зированных кадрах неизвестна. За анализируемый период в стране насчитывалось 98 лечебных учреждений (или 0,08 на 100 тыс. жителей), в ПО – 1 центр (или 0,09 на 100 тыс. жителей) [3]. Рост объемов интервенционных процедур обеспечивался увеличением не столько количества лечебных учреждений, сколько интенсивности работы нескольких ведущих ФЦ. За анализируемый период среднее количество РЧА, приходящееся на одну клинику, в РФ составило 300 в год, в ПО – 928 (из них треть выполнена жителям ПО). В первую очередь это связано с финансовыми и техническими возможностями для проведения РЧА.

Отсутствие единого регистра учета больных, нуждающихся в РЧА, – одна из объективных причин, затрудняющая расчет потребности в данной процедуре. Для решения этой проблемы в настоящее время в РФ создается единая государственная информационная система в сфере здравоохранения (ЕГИС) [5].

Отсутствие четких критериев отбора больных при некоторых видах НРС оказывает влияние на обеспечение пациентов РЧА. К примеру, показания к проведению РЧА ЖЭС – весьма дискутабельная тема. Согласно рекомендациям Европейского общества кардиологов 2015 г., возможность выполнения катетерной аблации ЖЭС следует рассматривать у пациентов со структурной патологией сердца / дисфункцией левого желудочка, ассоциированной с ЖЭС (класс IIa, уровень доказательности B) [7]. Зачастую трудно дифференцировать, вследствие чего развилась дисфункция левого желудочка – ЖЭС или основного заболевания. В клинических рекомендациях 2013 г. показания к РЧА ЖЭС не определены [1]. Каждое лечебное учреждение вырабатывает собственные критерии отбора на РЧА. В связи с отсутствием четких показаний к проведению РЧА ЖЭС определить потребность в процедурах сложно.

Субъективные причины можно разделить на связанные с врачом и связанные с пациентом. На принятие решения о направлении на катетерное лечение оказывают влияние знания врача о показаниях к РЧА, личный опыт ведения больных после операции, субъективизм и личностные особенности специалиста [6, 8]. Полное обследование пациента, составление медицинской документации является дополнительной нагрузкой для доктора. Ряд врачей пролонгируют направление больных на катетерные вмешательства по различным причинам: нежелание потерять курабельных пациентов, нежелание что-то менять, отсутствие смелости в принятии кардинального решения. Некоторые врачи имеют собственный негативный опыт ведения больных после РЧА, основанный на единичных случаях.

Категорический отказ пациента от РЧА также является субъективной причиной, и в данной ситуации важную роль играет мнение врача о предстоящей процедуре. Длительное нахождение в листе ожидания на получение лечения, неоднократное повторение диагностических исследований влияют на приверженность пациентов к РЧА.

Рассмотрим ПО с позиции вышеописанных объективных и субъективных причин, влияющих на показатели потребности населения в РЧА. Казалось, после открытия в 2008 г. ФЦ в Пензе жители ПО приобрели возможность беспрепятственного получения ВМП:

– нет необходимости покидать свой регион, в ФЦ выполняется весь спектр РЧА, поэтому практически все жители ПО оперируются в Пензе;

– весь набор необходимых обследований доступен в регионе;

– минимизированы условия для направления на консультацию к аритмологу в ФЦ (достаточно регистрации НРС);

– срок нахождения в листе ожидания обычно не превышает 1 мес;

– отсутствуют технические и финансовые ограничения на проведение РЧА;

– как мы предполагаем, более высока по сравнению с другими регионами грамотность врачей первичного звена в отношении показаний к отбору пациентов на РЧА (за счет постоянной образовательной работы);

– за время работы ФЦ произошла «санация» региона, поэтому в настоящее время имеется минимальное количество больных с длительным аритмическим анамнезом.

И несмотря на это, как уже отмечалось, количество проводимых РЧА на 1 млн населения ПО меньше, чем во многих европейских странах [4].

Жителям ПО доступен кратчайший путь к получению РЧА, поэтому причины, связанные с пациентом, оказывают незначительное влияние на направление в ФЦ. Субъективные факторы, связанные с врачом, являются более существенными. В ПО отсутствует лист ожидания на РЧА, то есть все больные, получившие направление специалиста, прошли лечение в ФЦ.

Вероятно, причинами недостаточного объема направления являются недостаточная выявляемость НРС и, в меньшей степени, личностные особенности, субъективизм, инертность и недостаточные знания врачей о показаниях к РЧА. Низкий уровень диагностики связан не только с субъективными, но также и с объективными факторами: отсутствием статистики и клинико-эпидемиологических исследований по распространенности, заболеваемости и потребности в РЧА НРС в регионе.

Таким образом, на примере ПО мы предполагаем, что полное удовлетворение материально-технической, финансовой и кадровой составляющих в регионе позволило повысить возможность выполнения РЧА на 63% по сравнению со среднероссийским уровнем. Для дальнейшего, вероятно, двукратного увеличения количества РЧА необходим комплекс мер, направленных в первую очередь на врачей первичного звена. На наш взгляд, продолжение образовательной работы среди терапевтов и кардиологов, а также студентов 5-го и 6-го курсов медицинского института, привлечение их к участию в конференциях, обратная связь и преемственность в ведении больных с НРС, а также организация регионального клинико-эпидемиологического исследования распространенности НРС в ПО могли бы популяризировать методику катетерного лечения НРС и увеличить обеспечение пациентов РЧА.

Конфликт интересов

Конфликт интересов не заявляется.

Библиографический список

1. Бокерия Л.А., Ревишвили А.Ш., Голицын С.П., Егоров Д.Ф., Попов С.В., Сулимов В.А. (ред.) Клинические рекомендации по проведению электрофизиологических исследований, катетерной абляции и применению имплантируемых антиаритмических устройств. Всероссийское научное общество специалистов по клинической электрофизиологии, аритмологии и кардиостимуляции (ВНОА). М.; 2013.
2. Территориальный орган Федеральной службы государственной статистики по Пензенской области. Федеральная служба государственной статистики. Всероссийская перепись населения 2010. URL: http://pnz.gks.ru/wps/wcm/connect/rosstat_ts/pnz/ru/census_and_researching/cesus/national_census_2010 (дата обращения 15.12.2017).
3. Бокерия Л.А., Гудкова Р.Г. Сердечно-сосудистая хирургия – 2015. Болезни и врожденные аномалии системы кровообращения. М.: НЦССХ им. А.Н. Бакулева; 2016.
4. Hindricks G., Camm J., Merkely B., Raatikainen P., Arnar D.O. (Eds.) The EHRA White Book 2016. The current status of cardiac electrophysiology in ESC member countries. EHRA; 2016: 405–14.
5. Рыбальченко И.Е. Определение уровня потребностей населения в высокотехнологичной медицинской помощи. *Проблемы современной экономики*. 2013; 1: 195–8.
6. Самородская И.В., О.А. Козырев, Ю.В. Батрова. Оценка распространенности и потребности в инвазивных методах лечения аритмий на базе стационара общего профиля. *Анналы аритмологии*. 2009; 6 (1): 5–12.
7. Priori S.G., Blomstrǒm-Lundqvist C., Mazzanti A., Blom N., Borggrefe M., Camm J. et al. 2015 ESC Guidelines for the management of patients with ventricular arrhythmias and the prevention of sudden cardiac death: The Task Force for the Management of Patients with Ventricular Arrhythmias and the Prevention of Sudden Cardiac Death of the European Society of Cardiology (ESC). Endorsed by: Association for European Paediatric and Congenital Cardiology (AEPC). *Eur. Heart J.* 2015; 36 (41): 2793–867. DOI: 10.1093/eurheartj/ehv316.
8. Болотова Е.В. Клинико-социальные особенности больных с сердечно-сосудистыми заболеваниями и оптимизация отбора на кардиохирургические методы диагностики и лечения (популяционное исследование). Автореф. дис. ... д-ра мед. наук. М.; 2009.

References

1. Bockeria L.A., Revishvili A.Sh., Golitsyn S.P., Egorov D.F., Popov S.V., Sulimov V.A. (Eds.) Clinical guidelines for electrophysiological studies, catheter ablation and implantable cardioverters. All-Russian Scientific Society of Specialists on Clinical Electrophysiology, Arrhythmology and Pacing. Moscow; 2013 (in Russ.).
2. Territorial body of Federal Service of State Statistics in Penza region. Federal State Statistics Service. All-Russia population census – 2010. Available at: http://pnz.gks.ru/wps/wcm/connect/rosstat_ts/pnz/ru/census_and_researching/census/national_census_2010 (accessed December 15, 2017) (in Russ.).
3. Bockeria L.A., Gudkova R.G. Cardiovascular surgery – 2015. Diseases and congenital anomalies of the circulatory system. Moscow; 2016 (in Russ.).
4. Hindricks G., Camm J., Merkely B., Raatikainen P., Arnar D.O. (Eds.) The EHRA White Book 2016. The current status of cardiac electrophysiology in ESC member countries. EHRA; 2016: 405–14.
5. Rybal'chenko I.E. Defining the level of societal demand for high technology medical health (Russia, Astrakhan'). *Problemy Sovremennoy Ekonomiki (Problems of Modern Economics)*. 2013; 1: 195–8 (in Russ.).
6. Samorodskaya I.V., Kozyrev O.A., Batrova Yu.V. Estimation of the prevalence and need for invasive methods of treatment of arrhythmias based on a general hospital. *Annaly Aritmologii (Annals of Arrhythmology)*. 2009; 6 (1): 5–12 (in Russ.).
7. Priori S.G., Blomstrǒm-Lundqvist C., Mazzanti A., Blom N., Borggrefe M., Camm J. et al. 2015 ESC Guidelines for the management of patients with ventricular arrhythmias and the prevention of sudden cardiac death: The Task Force for the Management of Patients with Ventricular Arrhyth-mias and the Prevention of Sudden Cardiac Death of the European Society of Cardiology (ESC). Endorsed by: Association for European Paediatric and Congenital Cardiology (AEPC). *Eur. Heart J.* 2015; 36 (41): 2793–867. DOI: 10.1093/eurheartj/ehv316.
8. Bolotova E.V. Clinical and social characteristics of patients with cardiovascular diseases and optimization of selection for cardiac surgical methods of diagnosis and treatment (population study). Thesises of dr. med. sc. diss. Moscow; 2009 (in Russ).

Поступила 09.11.2017
Принята к печати 16.11.2017

Рубрика: эксперимент

© Т.Н. КАНАМЕТОВ, А.С. ГОРОДКОВ, Ю.А. ЦЫГАНКОВ, В.А. ШВАРЦ, О.Л. БОКЕРИЯ, 2017
© АННАЛЫ АРИТМОЛОГИИ, 2017

УДК 611.11:616.24]-089
DOI: 10.15275/annaritmol.2017.4.7

ЛОКАЛЬНОЕ ЭПИКАРДИАЛЬНОЕ ПРИМЕНЕНИЕ ГИДРОГЕЛЯ «КОЛЕГЕЛЬ» С АМИОДАРОНОМ В ЭКСПЕРИМЕНТЕ

Тип статьи: оригинальная статья

Т.Н. Канаметов, А.С. Городков, Ю.А. Цыганков, В.А. Шварц, О.Л. Бокерия

ФГБУ «Национальный медицинский исследовательский центр сердечно-сосудистой хирургии им. А.Н. Бакулева» (директор – академик РАН и РАМН Л.А. Бокерия) Минздрава России, Рублевское ш., 135, Москва, 121552, Российская Федерация

Канаметов Теймураз Нартшаович, аспирант, кардиолог, E-mail: tima586@mail.ru;
Городков Александр Сергеевич, доктор биол. наук, заведующий отделом экспериментальных исследований;
Цыганков Юрий Александрович, кардиохирург;
Шварц Владимир Александрович, канд. мед. наук, науч. сотр., кардиолог;
Бокерия Ольга Леонидовна, доктор мед. наук, профессор, гл. науч. сотр., член-корр. РАН, зам. заведующего отделением

Цель. *Оценить безопасность и эффективность методики локального эпикардиального применения гидрогелевого материала «Колегель» с амиодароном в эксперименте, определить оптимальную дозу амиодарона в гидрогеле.*

Материал и методы. *Эпикардиальная аппликация гидрогелевого материала с амиодароном выполнена 46 кроликам (3–5 кг). Животные разделены на пять групп: 1-я группа – доза амиодарона в гидрогеле 1 мг, 2-я группа – доза 3 мг, 3-я группа – доза 6 мг, 4-я группа – гидрогель без амиодарона, 5-я группа – амиодарон внутривенно в дозе 60 мг. Пять кроликов из каждой группы выводились из эксперимента для патоморфологического изучения сердца на 3-и, 7-е и 14-е сутки. Оценка безопасности и эффективности определялась следующими методами: инвазивное измерение артериального давления, длительный мониторинг частоты сердечных сокращений и электрокардиограммы, показатели воспаления по данным лабораторных методов исследования и патоморфологического исследования.*

Результаты. *Аппликация гидрогеля с амиодароном не сопровождается системной воспалительной реакцией, что подтверждается отсутствием значимого изменения уровня лейкоцитов и нейтрофилов в крови до и после применения. Уровень лейкоцитов в 1-й группе до операции составил $5,8 \pm 0,9 \times 10^9$/л, после операции – $6 \pm 1 \times 10^9$/л ($p = 0,053$); во 2-й группе – $5,7 \pm 1 \times 10^9$ и $6 \pm 0,8 \times 10^9$/л соответственно ($p = 0,043$); в 3-й группе – $5,2 \pm 1,24 \times 10^9$ и $2\ (4;7) \times 10^9$/л, ($p = 0,735$). При патоморфологическом исследовании в группах с применением гидрогеля не отмечено признаков воспалительной реакции и послеоперационных спаек. Во 2-й группе наблюдалось значимое снижение частоты сердечных сокращений: 158 ± 16 уд/мин до операции и 130 ± 11 уд/мин после операции ($p < 0,001$), без нарушений функции проводящей системы сердца. При увеличении концентрации амиодарона (3-я группа) зарегистрированы значимые внутрипредсердные и предсердно-желудочковые нарушения проводимости (до 70%), а при уменьшении дозировки амиодарона (1-я группа) эффекта снижениия частоты сердечных сокращений не отмечено. Гидрогель без амиодарона воздействия на проводящую систему не оказывает (4-я группа), а наоборот, увеличивает среднюю частоту сердечных сокращений.*

Заключение. *Методика локальной эпикардиальной доставки амиодарона в виде гидрогелевого материала безопасна. Гидрогель с амиодароном эффективен для снижения частоты сердечных сокращений в эксперименте на животных по сравнению с контрольной группой и группой с внутривенным введением препарата. Оптимальная доза амиодарона в гидрогеле – 3 мг.*

Ключевые слова: послеоперационная фибрилляция предсердий; фибрилляция предсердий; перикардит; воспаление; кардиохирургия; биомаркеры.

LOCAL EPICARDIAL APPLICATION OF HYDROGEL: EXPERIMENTAL STUDY

T.N. Kanametov, A.S. Gorodkov, Yu.A. Tsygankov, V.A. Shvartz, O.L. Bockeria

Bakoulev National Medical Research Center for Cardiovascular Surgery, Rublevskoe shosse, 135, Moscow, 121552, Russian Federation

Kanametov Teymuraz Nartshaovich, Postgraduate, Cardiologist, E-mail: tima586@mail.ru;
Gorodkov Aleksandr Sergeevich, Dr. Biol. Sc., Head of Department;
Tsygankov Yuriy Aleksandrovich, Cardiovascular Surgeon;
Shvartz Vladimir Aleksandrovich, Cand. Med. Sc., Researcher, Cardiologist;
Bockeria Olga Leonidovna, Dr. Med. Sc., Professor, Chief Researcher, Correspondent Member of RAS, Deputy Head of Department

Objective. *To evaluate the safety and efficacy of local epicardial application of an amiodarone-releasing hydrogel "Colegel" in the experiment; to determine the optimal dose of amiodarone in hydrogel.*
Material and methods. *Epicardial application of an amiodarone-releasing hydrogel was performed in 46 rabbits (3–5 kg). Five groups were arranged: group 1 – 1 mg amiodarone dose in hydrogel; group 2 – 3 mg dose; group 3 – 6 mg dose; group 4 – hydrogel without amiodarone; group 5 – 60 mg dose of amiodarone intravenously. Five rabbits from each group were put out of the experiment for the pathomorphological study of the heart on the 3rd, 7th and 14th day. Invasive measurement of blood pressure, heart rate and electrocardiogram long-term monitoring were assessed up to 28 days. Laboratory indicators of inflammation and pathological studies were also analyzed.*
Results. *The amiodarone-loaded hydrogel epicardial application is not associated with systemic inflammatory response. There were no significant changes in white blood cells levels before and after hydrogel application: group 1 – $5.8 \pm 0.9 \times 10^9$/l and $6 \pm 1 \times 10^9$/l, respectively ($p = 0.053$); group 2 – $5.7 \pm 1 \times 10^9$/l and $6 \pm 0.8 \times 10^9$/l ($p = 0.043$); group 3 – $5.2 \pm 1.24 \times 10^9$/l and 2 (4;7) $\times 10^9$/l ($p = 0.735$). Pathomorphological study has also shown no evidence of an inflammatory response and post-surgical adhesions. Significant decrease in heart rate was shown in group 2: 158 ± 16 before and 130 ± 11 after ($p < 0.001$), without any conduction disorders. With amiodarone concentration increase (group 3) significant intraatrial and atrioventricular conduction disorders were observed (70%), and decreased amiodarone dose (group 1) was not associated with reduced heart rate. In control group 4 there were no conduction disorders, and increase in average heart rate was shown.*
Conclusion. *Epicardial application of amiodarone-releasing hydrogel is safe and effective in reducing heart rate in animal experiment in comparison with the control group and the group of intravenous drug administration. The optimal dose of amiodarone in hydrogel is 3 mg.*

Keywords: postoperative atrial fibrillation; atrial fibrillation; pericarditis; inflammation; cardiac surgery; biomarkers.

Введение

Послеоперационная фибрилляция предсердий (ПОФП) – частое осложнение после операций на открытом сердце. По данным литературы, ПОФП встречается у 30–65% кардиохирургических пациентов. Возникновение нарушений ритма после вмешательств на открытом сердце зависит от исходной тяжести состояния больного, типа хирургического вмешательства, тщательности мониторинга и определения того, что считать послеоперационной аритмией. ПОФП также может быть вызвана рядом причин, среди которых: травмы сердца, гипоксия, ацидоз, нарушение вегетативной регуляции, повышенная продукция катехоламинов, нарушение водно-электролитного баланса, перикардит. В последнее время роль воспалительного процесса в патогенезе ПОФП стала более очевидной. Частота развития синдрома системного воспалительного ответа после кардиохирургических операций довольно высока [1–4].

Несмотря на то что эпизоды ПОФП, как правило, являются короткими, их наличие повышает риск возникновения у пациента тромбоэмболических осложнений, острой сердечной недостаточности, а также увеличивает сроки пребывания больного в стационаре и стоимость лечения [5, 6]. В большинстве случаев ПОФП неуклонно прогрессирует в персистирующую или длительно персистирующую формы фибрилляции предсердий. В связи с этим особую актуальность приобретает своевременная и эффективная профилактика этой аритмии в ранние сроки после вмешательства [7].

Для предупреждения ПОФП применяют антиаритмические препараты (ААП) I и III классов, β-адреноблокаторы, антагонисты кальция, дигоксин, колхицин, статины.

Убедительных доказательств эффективности применения дигоксина, антагонистов кальция и ААП I класса в предотвращении ПОФП нет [8–10]. Колхицин и статины могут быть использованы для профилактики ПОФП – они продемонстрировали хорошую эффективность и приемлемый профиль безопасности [11–13].

Амиодарон является одним из наиболее действенных антиаритмических препаратов. Однако его применение в клинической практике ограничено в связи с высокой частотой экстракардиальных побочных эффектов (дисфункция щитовидной железы, пульмоно- и гепатотоксичность). Частично они обусловлены необходимостью системного введения препарата,

в связи с чем в настоящее время широкое распространение получают методы местного применения лекарственных препаратов, в частности локальная доставка амиодарона [14, 15].

На данный момент используют следующие альтернативные пути доставки амиодарона в сердце:

– интраперикардиальная инфузия раствора амиодарона;

– эпикардиальное распыление адгезивных гидрогелей с амиодароном *in situ*;

– двухслойные полоски или диски с амиодароном, пришиваемые к эпикарду.

Интраперикардиальная инфузия амиодарона идеально подходит для пациентов с интактной перикардиальной сумкой. Таким образом создается натуральный резервуар и обеспечивается пространство для доставки препарата. Однако последние исследования показали, что интраперикардиальная доставка ибутилида, соталола, амиодарона не приводит к более высокой конверсии ФП и увеличивает риск возникновения инфекции, локального фиброзирования миокарда и желудочковых аритмий. Частично это обусловлено влиянием амиодарона на электрофизиологические особенности желудочков сердца [16].

T. Takeda et al. показали, что двухслойные эпикардиальные диски или полоски, содержащие амиодарон, обеспечивают более локальную доставку препарата, минимизируют отток препарата в перикардиальную жидкость, что способствует сохранению электрофизиологических особенностей работы желудочков и обусловливает более продолжительное поступление препарата посредством биоразлагаемого материала [17]. Тем не менее эпикардиальные полоски расценивают как сложный метод, требующий больших временных затрат, с ограниченной возможностью использования на стенке левого предсердия.

Группа ученых под руководством W. Wang предложила новую методику локального применения амиодарона в виде гидрогеля [18]. Эпикардиальная аппликация адгезивного гидрогеля с амиодароном – это менее инвазивный, хорошо переносимый, быстро выполняемый и эффективный метод для профилактики ПОФП. Результаты показывают, что данный метод является многообещающим, он связан с более низким риском развития желудочковых и системных побочных эффектов по сравнению с внутривенным и пероральным применением амиодарона [19].

В Центре им. А.Н. Бакулева проводили экспериментальное исследование с методикой местного применения лекарственных препаратов на сердце: моделирование послеоперационного перикардита с оценкой эффективности биодеградируемых пленок на основе желатина с колхицином для профилактики спаечного процесса. Данное исследование продемонстрировало удовлетворительный противовоспалительный эффект желатиновых пленок с колхицином [20]. Однако опыта местной доставки амиодарона в настоящее время в России не существует.

Оптимальный метод местной доставки препаратов на сердце не разработан. Имеющиеся в практике методики требуют тщательного и масштабного исследования для адекватной оценки их эффективности и безопасности.

Целью нашего исследования являлось изучение безопасности и эффективности локального эпикардиального применения гидрогеля «Колегель» («Коледекс») с амиодароном на сердце для контроля частоты сердечных сокращений (ЧСС) в эксперименте у беспородных кроликов.

Материал и методы

Экспериментальное исследование проведено на 46 животных в лаборатории моделирования и изучения патологии сердца и сосудов экспериментального отдела ФГБУ «НМИЦССХ им. А.Н. Бакулева» Минздрава России.

Содержание животных и хирургические манипуляции соответствовали санитарным нормам и требованиям по работе с лабораторными животными РАН и Минздрава России. Животных содержали на диете (ГОСТ Р5025892) с соблюдением международных рекомендаций Европейской конвенции по защите позвоночных животных, использующихся в экспериментальных целях (1986 г.). Животных выводили из эксперимента с соблюдением правил проведения работ с использованием экспериментальных животных (приказ Минздрава СССР № 755 от 12.08.1972 г.) и правил проведения исследований с использованием экспериментальных животных (приказ Минвуза СССР № 724 от 13.11.1984 г.).

В качестве лекарственного носителя был использован «Колегель». Он представляет собой гидрогелевый материал на основе биополимера альгината натрия с лекарственным препаратом (вязкость полимерной композиции – 4500 сП при скорости 20 об/мин, показатель консистенции – 27310 сП, предел текучести – 110,5 дин/см^2).

Эпикардиальная аппликация гидрогелевого материала выполнена у 36 кроликов (1–4-я группы) разного пола весом от 3 до 4 кг.

Для эксперимента животные были разделены на пять групп:

– 1-я группа ($n = 8$) – доза амиодарона 1 мг;

– 2-я группа ($n = 11$) – доза амиодарона 3 мг;

– 3-я группа ($n = 7$) – доза амиодарона 6 мг;

– 4-я группа ($n = 10$) – контрольная группа с применением гидрогелевого материала без амиодарона;

– 5-я группа ($n = 10$) – группа с применением внутривенной формы амиодарона в суточной дозе 60 мг. Животным данной группы выполняли перикардиотомию без введения в полость чего-либо. Амиодарон вводили внутривенно во время операции.

По 3 кролика из каждой группы выводили из эксперимента для макро- и микроскопического изучения сердца на 3-и, 7-е и 14-е сутки. Для профилактики инфекционных осложнений в течение 3 сут после вмешательства внутримышечно применяли цефазолин в дозе 100 мг/кг.

Для чистоты эксперимента и статистической обработки данных были исключены кролики, имевшие осложненные послеоперационные раны и погибшие по причине острой сердечно-дыхательной недостаточности, неадекватного наркоза, инфекции.

Животных выводили из эксперимента путем внутривенного введения 10 мл 2%-го раствора хлорида калия в состоянии наркоза в указанные сроки наблюдения. Для гистологического исследования забирали комплекс «сердце с перикардом».

Конечными точками исследования являлись снижение ЧСС, а также летальность, ассоциированная с воздействием данного препарата.

Мы использовали следующие лабораторные и инструментальные методы:

– инвазивное измерение артериального давления в ушной артерии (датчики давления Spektromed P-23-HL, США);

– измерение сатурации (также в ушной артерии);

– измерение частоты дыхательных движений;

– длительный мониторинг ЧСС на стандартном мониторе OmniCare 24C (Hewlett Packard, США);

– электрокардиография (ЭКГ) – стандартные отведения, аппарат Nihon Konden, оценивались интервалы *P–Q*, *Q–T*, комплекс *QRS*;

– общий анализ крови – оценка токсического и инфекционного воздействия гидрогеля посредством мониторинга уровня лейкоцитов и лейкоцитарной формулы;

– биохимический анализ крови – мониторинг аспартатаминотрансферазы (АСТ), аланинаминотрансферазы (АЛТ);

– атропиновая проба – всем кроликам до операции проводили пробу с внутривенным введением атропина в дозе 50 мкг с повторной регистрацией ЭКГ; дозировка атропина определена после предварительной сравнительной пробы разных доз препарата (30, 50 и 80 мкг), по результатам пробы на фоне введения атропина в дозе 50 мкг отмечено статистически значимое увеличение ЧСС с приемлемым профилем безопасности;

– гистологическое исследование – оценивали степень воспалительных и фиброзных изменений миокарда предсердий, изменения щитовидной железы и легких.

Анестезиологическое пособие

С целью премедикации за 1 час до операции животным внутримышечно вводили раствор атропина в дозе 0,05 мг/кг. Непосредственно перед бритьем операционного поля, установкой внутривенного катетера и наложением трахеостомы внутримышечно вводили раствор ксиланита (3 мг/кг) и золетила 100 (5 мг/кг). На фоне седативного эффекта для проведения инфузионной терапии устанавливали венозный катетер в крайнюю ушную вену. Углубление вводного наркоза осуществляли введением раствора пропофола (1,5 мг/кг). Все операции проводились в условиях искусственной вентиляции легких с помощью аппарата ИД-РО-9 в режиме нормальной вентиляции с динамическим (по давлению выдоха) изменением дыхательного объема (18–20 мл/кг/мин) и частоты дыхания (16–22 в минуту), с подачей кислорода во вдыхаемую смесь до 50%. Для интубации трахеи использовали трубку № 2,5/3. Миорелаксацию и углубление наркоза для проведения основного этапа операции осуществляли путем внутривенного введения раствора пропофола (10 мг/кг), золетила 100 (7,5 мг/кг) и ксиланита (5 мг/кг). Операции выполняли в условиях нормотермии.

Хирургическая техника

Животное укладывали на правый бок. Проводили обработку операционного поля раствором йодинола два раза. Доступ к сердцу осуще-

ствляли через боковую торакотомию слева по четвертому-пятому межреберью. Защиту левого легкого обеспечивали обложением марлевыми тампонами. Далее выполняли перикардиотомию размером 1–2 мм в проекции предсердий. С помощью шприца проводили аппликацию гидрогеля с амиодароном в объеме 2 мл (в четырех концентрациях) на поверхность обоих предсердий. Полость перикарда не ушивали. Послеоперационную рану ушивали послойно. С целью профилактики пневмоторакса устанавливали активный дренаж.

Статистический анализ

Исходно определяли нормальность распределения как количественных, так и качественных данных (использовали критерий Шапиро–Уилка). Было выявлено, что структура полученных данных частично не описывается законом нормального распределения. Поэтому дальнейшие исследования зависимостей проводили методами как параметрической, так и непараметрической статистики.

Для сравнения нескольких зависимых выборок использовали непараметрический критерий Фридмана ANOVA с поправкой Бонферрони на количество групп. Для сравнения двух независимых выборок применяли непараметрический критерий Манна–Уитни и параметрический двусторонний *t*-критерий Стьюдента (при нормальном распределении). При сравнении нескольких независимых выборок использовали непараметрический критерий Краскела–Уоллиса с поправкой Бонферрони на количество групп. Данные представлены в виде M ± SD (при нормальном распределении значений) или Me (Q1;Q3) при распределении значений, отличном от нормального. Надежность используемых статистических оценок принимали не менее 95%. Использовали программные пакеты Microsoft Office Excel 2007, Statistica 10.0 (Statsoft, США).

Результаты

В таблице 1 представлены исходные инструментально-лабораторные показатели всех 46 животных. Исходно средняя ЧСС составила 153,1 ± 16,4 уд/мин. После проведения атропиновой пробы средняя ЧСС значимо увеличилась по всей выборке до 168 ± 16,1 уд/мин. Показатели АСТ и АЛТ составили 33 (30;38) и 32 (29;37) Ед/л соответственно, длительность оперативного вмешательства – 43 ± 2,5 мин, длительность искусственной вентиляции легких – 34,9 ± 2,7 мин.

Таблица 1

Инструментально-лабораторные данные изучаемых животных (*n* = 46) до операции

Параметр	Значение
ЧСС, уд/мин	153,1 ± 16,4
ЧСС после атропина, уд/мин	168 ± 16,1
P–Q, мс	70 (60;80)
Q–T, мс	140 (130;150)
QRS, мс	60 (50;60)
Лейкоциты, $\times 10^9$/л	5,7 ± 1,0
Нейтрофилы, %	62 ± 2,5
Гемоглобин, г/л	143 (135;146)
АСТ, Ед/л)	33 (30;38)
АЛТ, Ед/л)	32 (29;37)

Также важно подчеркнуть, что группы были исходно сопоставимы по всем изучаемым инструментальным и лабораторным параметрам – не было статистически значимой разницы (табл. 2).

Динамика средней ЧСС по группам показана в таблице 3. Как видно из таблицы, исходно средняя ЧСС по группам была сопоставима ($p = 0,443$). После проведения атропиновой пробы средняя ЧСС между группами также не различалась ($p = 0,285$). После вмешательства по всем группам появились статистически значимые различия.

После применения гидрогеля с амиодароном наблюдались следующие изменения ЧСС в группах.

В *1-й группе* группе (рис. 1, *а*) сразу после вмешательства ЧСС составила 145,5 (136;151) уд/мин, что сопоставимо с исходным показателем в этой группе ($p = 0,866$). После введения атропина ЧСС значимо увеличилась ($p = 0,012$) до 152 (145;162) уд/мин, через 2 ч после вмешательства и введения атропина – снизилась до 149 (142;153), хотя статистическая значимость была пороговой ($p = 0,049$). Через 1 и 3 сут различий уже не отмечено. Если проанализировать динамику ЧСС в целом после аппликации гидрогеля на контрольных точках (сравнение нескольких зависимых групп – критерий Фридмана ANOVA), то статистически значимых отличий все же нет ($p = 0,244$).

Во *2-й группе* (рис. 1, *б*) наблюдалась похожая динамика ЧСС сразу после вмешательства и после введения атропина. Однако через 2 ч после операции и введения атропина показатель выраженно снизился до 138 ± 12 уд/мин ($p = 0,003$) и удерживался в обозначенных рамках в течение как минимум 3 сут.

Таблица 2

Инструментально-лабораторные данные изучаемых животных до операции по группам

Параметр	1-я группа ($n=8$)	2-я группа ($n=11$)	3-я группа ($n=7$)	4-я группа ($n=10$)	5-я группа ($n=10$)	p
P–Q, мс	71,2 ± 8,3	70 ± 9	70 (60;90)	73 ± 10	77 ± 9	0,801
Q–T, мс	135,6 ± 9	139 ± 14	130 ± 13	140 ± 11	141 ± 11	0,321
QRS, мс	60 (50;60)	50 (50;75)	50 (50;70)	60 (50;70)	62 ± 9	0,759
Гемоглобин, г/л	141 ± 7	141 ± 8	137 ± 5,7	140 ± 8	139 (130;149)	0,683
АСТ, Ед/л	33 (29,5;35)	36 ± 6	33 ± 4	36 ± 6	31 ± 5	0,449
АЛТ, Ед/л	32,5 ± 6,4	34 ± 7	34 ± 1	34 ± 6	33 ± 5	0,689
Лейкоциты, $\times 10^9$/л	5,8 ± 0,9	5,7 ± 1	5,2 ± 1,2	5,6 ± 0,8	6,4 (5,4;6,7)	0,518
Нейтрофилы, %	63,7 ± 7,5	63 ± 4	64 ± 5	62 ± 5	58,5 (56;66)	0,477
Время операции, мин	45 (43,5;45,5)	42 ± 1	41 ± 3,7	44 ± 2	44 ± 2	0,014
Время ИВЛ, мин	35,2 ± 2,4	33 ± 2	35 ± 3,9	35 ± 2	36 ± 2	0,085

Таблица 3

Динамика средней частоты сердечных сокращений в группах на контрольных точках исследования, уд/мин

Точка исследования	1-я группа ($n=8$)	2-я группа ($n=11$)	3-я группа ($n=7$)	4-я группа ($n=10$)	5-я группа ($n=10$)	p
До операции	145 ± 8	158 ± 16	153 ± 26	149 ± 14	154 ± 16	0,443
До операции после введения атропина	157,6 ± 6,2	170 ± 13	174 ± 29	165 ± 11	176 ± 12	0,285
Сразу после операции	145,5 (136;151)	157 ± 19	90 (80;100)	153 ± 17	149 ± 11	0,009*
Сразу после операции с введением атропина	152 (145;162)	167 ± 18	95 (83;105)	160 ± 18	153 (152;160)	0,006*
Через 2 часа после операции и введения атропина	149 (142;153)	138 ± 12	89 ± 35	151 (147;160)	155 ± 8	<0,001*
На 1-е сутки после операции с введением атропина	150 ± 21	131 (128;144)	86 ± 27	167 ± 19	152 ± 9	<0,001*
На 3-е сутки после операции с введением атропина	147 ± 18	130 ± 11	74 ± 13	162 ± 17	151±12	<0,001*

* Различия статистически значимы.

В *3-й группе* (рис. 1, *в*) ЧСС снизилась сразу после аппликации гидрогеля ($p < 0,001$) и удерживалась на таком уровне в течение как минимум 3 сут.

В *4-й группе* (рис 1, *г*) показатели исходно и сразу после операции не отличались ($p = 0,061$). Введение атропина ожидаемо увеличивало ЧСС. Анализ динамики ЧСС в целом после аппликации гидрогеля без амиодарона на контрольных точках (сравнение нескольких зависимых групп – критерий Фридмана ANOVA) различий не показал ($p = 0,076$).

В *5-й группе* (рис 1, *д*) необходимо отметить значимое снижение ЧСС после внутривенного введения 60 мг амиодарона ($p = 0,005$). После атропина показатель увеличился и далее оставался без значимой динамики ($p = 0,711$).

Что касается динамики длительности интервалов *P–Q*, *Q–T*, комплекса *QRS* в группах, то важно отметить следующее: в 1-й и 4-й группах статистически значимой динамики не было, во 2-й группе увеличился интервал *P–Q* ($p = 0,002$), в 3-й группе расширились интервалы *P–Q* ($p = 0,001$) и *Q–T* ($p < 0,001$), в 5-й группе также увеличился интервал *Q–T* ($p < 0,045$) (табл. 4).

Нарушение проводимости после вмешательства выявлено в 3-й и 5-й группах – в 71 и 20% случаев соответственно. Также в этих группах отмечалось статистически значимое повышение уровня ферментов печени (АСТ, АЛТ) (см. таблицу 4).

Во всех группах после операции снизился уровень гемоглобина, повысились уровни лейкоцитов и нейтрофилов.

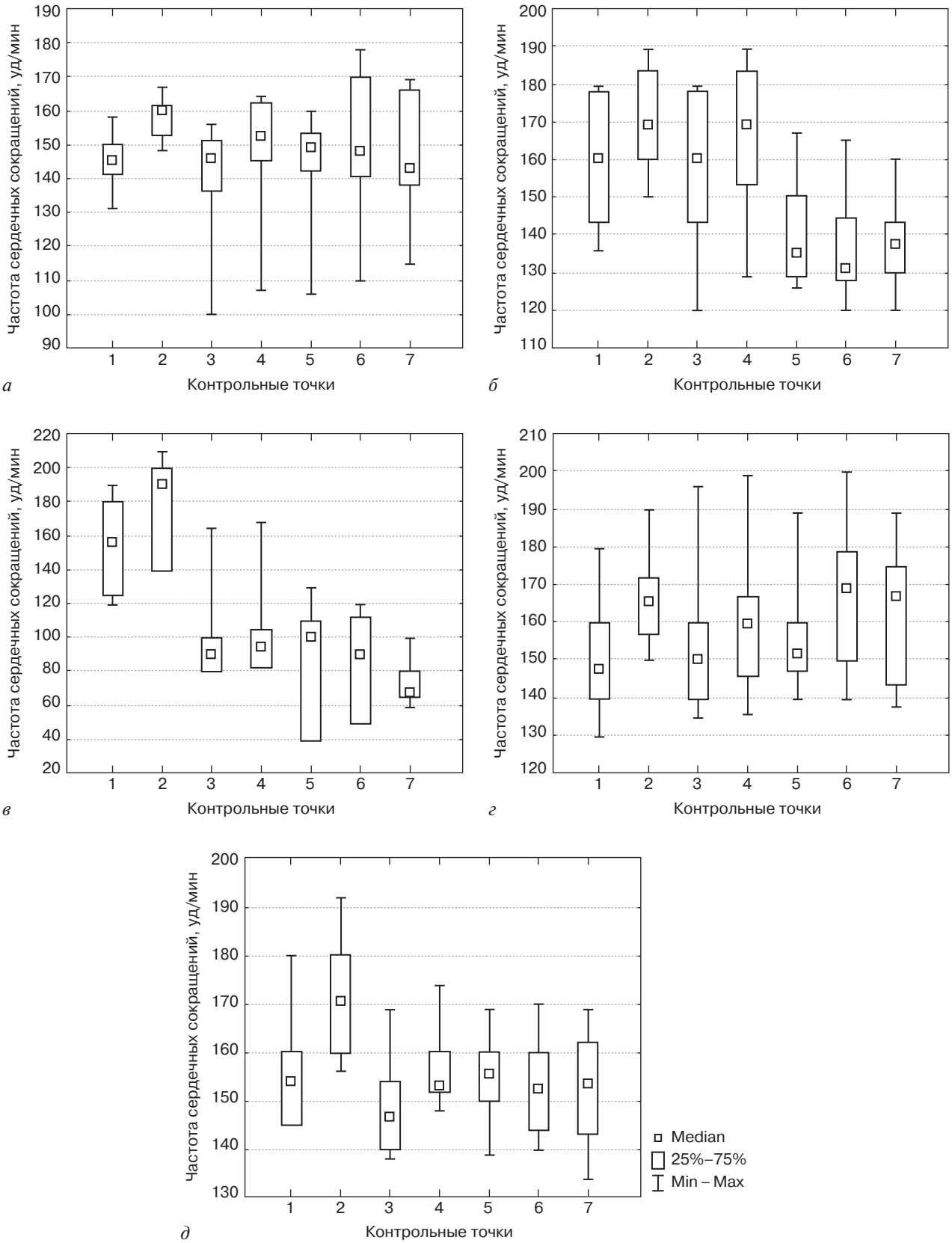

Рис. 1. Динамика частоты сердечных сокращений по группам:

а – 1-я группа; *б* – 2-я группа; *в* – 3-я группа; *г* – 4-я группа; *д* – 5-я группа.

1 – до операции; 2 – до операции после введения атропина; 3 – сразу после операции; 4 – сразу после операции с введением атропина; 5 – через 2 часа после операции и введения атропина; 6 – на 1-е сутки после операции с введением атропина; 7 – на 3-е сутки после операции с введением атропина

Таблица 4

Динамика некоторых инструментальных и лабораторных показателей во 2-й, 3-й и 5-й группах

Параметр	До операции	После операции	*p*
2-я группа			
P–Q, мс	70 ± 9	83 ± 9	0,002*
3-я группа			
P–Q, мс	70 (60;90)	90 (60;100)	0,001*
Q–T, мс	130 ± 13	164 ± 12	< 0,001*
АВ-блокады II и III степени, %	0	71	0,004*
АСТ, Ед/л	33 ± 4	35 (32;60)	0,018*
АЛТ, Ед/л	34 ± 1	36 (32;58)	0,020*
5-я группа			
Q–T, мс	141 ± 11	148 ± 15	0,045*
АВ-блокады II и III степени, %	0	20	0,168
АСТ, Ед/л	31 ± 5	51 ± 21	0,039*
АЛТ, Ед/л	33 ± 5	53 ± 26	0,037*

* Различия статистически значимы.

Гистологическое исследование

Группы с применением гидрогеля с амиодароном в целом имели схожую морфологическую картину. На рисунке 2 представлена гистологическая картина миокарда правого предсердия на 14-е сутки после применения гидрогеля с амиодароном. Миокард правого предсердия обычной структуры, без видимых на световом уровне изменений, без признаков воспаления и повреждения. Отсутствуют ишемические и контрактурные повреждения. Кардиомиоциты с умеренной неравномерной гипертрофией. Интерстиции миокарда со слабовыраженным очаговым фиброзом.

Обсуждение

В последние годы все большее распространение получают методики локального применения лекарственного препарата. Данные методики широко распространены в онкологии, дерматологии, травматологии.

Нерешенными вопросами применения препаратов с местной доставкой являются длительность их действия, токсичность, сохранение терапевтического эффекта, путь элиминации. Особую важность эти вопросы приобретают именно в кардиохирургической практике в связи с тем, что любые токсические воздействия на сердце могут привести к констриктивным изменениям миокарда, инфекционно-воспалительным осложнениям, экссудативным перикардитам и т. д. [19, 20]

Технических сложностей при выполнении манипуляции по применению гидрогеля с амиодароном «Колегель» в нашем исследовании не возникло. Вся процедура введения гидрогеля занимала всего несколько минут, что позволяет значимо не увеличивать длительность основного этапа оперативного вмешательства.

В группе с внутривенным применением амиодарона отмечено статистически значимое повышение уровня ферментов печени. Очевидно, данные изменения обусловлены системным эффектом препарата, который существенно уменьшается при локальном эпикардиальном применении. При внутривенном введении зарегистрировано значимое снижение ЧСС,

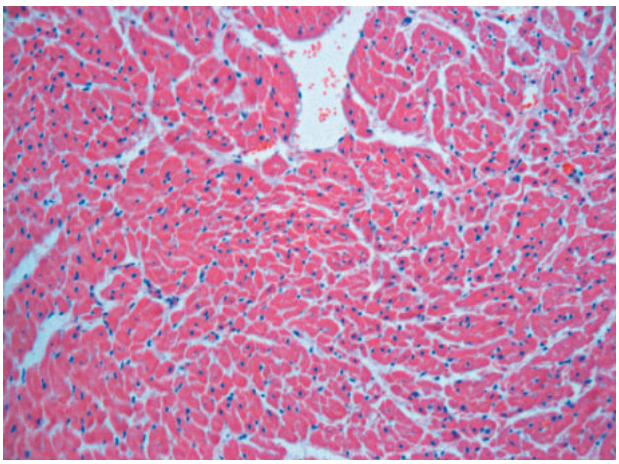

Рис. 2. Гистологическая картина миокарда правого предсердия после применения гидрогеля с амиодароном

однако не удалось избежать развития нарушений проводимости сердца, а также удлинения интервала *Q–T*.

При анализе результатов 4-й группы отмечено, что воздействие гидрогелем на сердце сопровождалось повышением уровня лейкоцитов, однако при сравнении с группой внутривенного введения данное повышение статистически не значимо. В той же группе наблюдалось значимое повышение ЧСС, по-видимому, обусловленное хирургической манипуляцией. С учетом данных изменений, а также патоморфологического исследования можно сделать вывод, что гидрогель не является агрессивным инфекционным агентом, несмотря на непосредственное нанесение на эпикард.

В 3-й группе концентрацию амиодарона (6 мг) мы считали токсичной до начала эксперимента и отметили ожидаемое увеличение случаев развития нарушений проводимости сердца (до 70%) после аппликации. Также мы наблюдали значимое повышение уровней АСТ и АЛТ. Данные этой группы имели большое значение для определения токсичной концентрации амиодарона в геле при его эпикардиальном применении.

Результаты исследования подтверждают высокую степень эффективности локального эпикардиального применения гидрогеля с амиодароном в снижении ЧСС. Опасение вызывала именно безопасность использования методики. Поэтому в своей работе мы акцентировали внимание на определении уровня безопасности применения гидрогеля: провели оценку безопасности препарата с помощью лабораторных и гистологических методов, ЭКГ, функциональных методов исследования. По результатам работы стоит признать, что методика имеет достаточный профиль безопасности.

Для оценки изменений миокарда предсердий и желудочков, а также перикарда всем кроликам проводилось патоморфологическое исследование. Мы не наблюдали воспалительных, поствоспалительных изменений в миокарде после применения гидрогеля с амиодароном. Миокард после аппликации структурен, в сравнении с начальными данными прогрессирования фиброза не отмечено. Данная гистологическая картина важна, так как основной проблемой мы исходно считали развитие инфекционно-воспалительных изменений на фоне аппликации гидрогеля.

Возможным осложнением при локальном применении амиодарона в виде гидрогеля является развитие синоатриальных и АВ-блокад. В решении этой проблемы помогает правильный расчет дозы амиодарона в геле. Оптимальная дозировка амиодарона в гидрогеле – 3 мг. При такой концентрации препарата происходило значимое снижение средней ЧСС без развития внутрипредсердной и предсердно-желудочковых блокад. При увеличении концентрации амиодарона до 6 мг мы отмечали значимый рост количества случаев нарушения проводимости сердца (до 70%), а при уменьшении дозировки амиодарона до 1 мг и вовсе не наблюдали эффекта амиодарона в снижении ЧСС. Сам гидрогель воздействия на проводящую систему не оказывает.

Для оценки эффективности гидрогеля с амиодароном мы рассматривали разные варианты контроля: определение концентрации амиодарона в предсердиях, крови, определение эффективности рефрактерного периода путем подшивания временных миокардиальных электродов. Однако мы посчитали, что контроль ЭКГ и длительный мониторинг ЧСС даст нам достаточно информации для подтверждения эффективности локального применения амиодарона.

Также особую важность представляет экономическая составляющая локальной методики применения амиодарона. По сравнению с внутривенными и пероральными формами введения препарата в последнем случае экономические затраты значимо ниже.

Результаты исследования продемонстрировали достаточную эффективность локального эпикардиального применения гидрогеля с амиодароном «Колегель» в снижении ЧСС с приемлемым профилем безопасности у беспородных кроликов. Значительным дополнением к результатам стал противовоспалительный эффект гидрогеля с амиодароном «Колегель», что в будущем, возможно, расширит показания к использованию этого препарата. Мы считаем, что данный эффект требует детального исследования с соответствующим дизайном.

Заключение

На основании проведенного исследования были сделаны следующие выводы.

1. В эксперименте на животных продемонстрировано, что гидрогелевый материал «Колегель» с амиодароном обладает достаточной безопасностью при локальной эпикардиальной доставке препарата. При данном способе применения минимизируются системные побочные

эффекты на фоне должного профиля эффективности.

2. Гидрогель с амиодароном «Колегель» эффективен в снижении ЧСС у беспородных кроликов в сравнении с контрольной группой и группой внутривенного введения препарата ($p < 0{,}001$). Наиболее оптимальная доза амиодарона в гидрогеле при локальном применении — 3 мг. При такой дозировке можно избежать эпизодов нарушений внутрипредсердной и предсердно-желудочковой проводимости.

Конфликт интересов

Конфликт интересов не заявляется.

Библиографический список

1. Davis E.M., Packard K.A., Hilleman D.E. Pharmacologic prophylaxis of postoperative atrial fibrillation in patients undergoing cardiac surgery: beyond beta-blockers. *Pharmacotherapy*. 2010; 30 (7): 749, 274e–318e. DOI: 10.1592/phco.30.7.749
2. Aviles R.J., Martin D.O., Apperson-Hansen C., Houghtaling P.L., Rautaharju P., Kronmal R.A. et al. Inflammation as a risk factor for atrial fibrillation. *Circulation*. 2003; 108 (24): 3006–10. DOI: 10.1161/01.CIR.0000103131.70301.4F
3. Allessie M.A., Boyden P.A., Camm A.J., Kléber A.G., Lab M.J., Legato M.J. et al. Pathophysiology and prevention of atrial fibrillation. *Circulation*. 2001; 103 (5): 769–77.
4. Жолбаева А.З., Табина А.Е., Голухова Е.З. Молекулярные механизмы фибрилляции предсердий: в поиске «идеального» маркера. *Креативная кардиология*. 2015; 9 (2): 40–51. DOI: 10.15275/kreatkard.2015.02.04
5. Wann L.S., Curtis A.B., January C.T., Ellenbogen K.A., Lowe J.E., Estes N.A. 3rd et al. 2011 ACCF/AHA/HRS focused update on the management of patients with atrial fibrillation (updating the 2006 guideline): a report of the American College of Cardiology Foundation/American Heart Association Task Force on Practice Guidelines. *Circulation*. 2011; 123 (1): 104–23. DOI: 10.1161/CIR.0b013e3181fa3cf4
6. Голухова Е.З., Громова О.И., Аракелян М.Г., Булаева Н.И., Жолбаева А.З., Машина Т.В. и др. Предикторы тромбоза ушка левого предсердия и тромбоэмболических осложнений у больных с фибрилляцией предсердий без сопутствующей клапанной патологии и ишемической болезни сердца. *Креативная кардиология*. 2017: 11 (3): 262–72. DOI: 10.24022/1997-3187-2017-11-3-262-272
7. Mitchell L.B. Canadian Cardiovascular Society atrial fibrillation guidelines 2010: prevention and treatment of atrial fibrillation following cardiac surgery. *Can. J. Cardiol*. 2011; 27 (1): 91–7. DOI: 10.1016/j.cjca.2010.11.005
8. Reinhart K., Baker W.L., Ley-Wah Siv M. Beyond the guidelines: new and novel agents for the prevention of atrial fibrillation after cardiothoracic surgery. *J. Cardiovasc. Pharmacol. Ther*. 2011; 16 (1): 5–13. DOI: 10.1177/1074248410378120
9. Imazio M., Brucato A., Cermin R., Ferrua S., Maggiolini S., Beqaraj F. et al. A randomized trial of colchicine for acute pericarditis. *N. Engl. J. Med*. 2013; 369 (16): 1522–8. DOI: 10.1056/NEJMoa1208536
10. Imazio M., Brucato A., Cemin R., Ferrua S., Belli R., Maestroni S. et al. Colchicine for recurrent pericarditis (CORP) a randomized trial. *Ann. Intern. Med*. 2011; 155 (7): 409–14. DOI: 10.7326/0003-4819-155-7-201110040-00359
11. Бокерия О.Л., Ахобеков А.А., Шварц В.А., Глушко Л.А., Ле Т.Г. Метаанализ клинических исследований по применению статинов в профилактике фибрилляции предсердий в ранние сроки после аортокоронарного шунтирования. *Клиническая медицина*. 2016; 94 (2): 85–92. DOI: 10.18821/0023-2149-2016-94-2-85-92
12. Bockeria O.L., Shvartz V.A., Akhobekov A.A., Kiselev A.R., Prokhorov M.D., Golukhova E.Z., Bockeria L.A. Statin therapy in the primary prevention of early atrial fibrillation after coronary artery bypass grafting. *Indian Heart J*. 2016; 68 (6): 792–7. DOI: 10.1016/j.ihj.2016.04.002.
13. Bockeria O.L., Shvartz V.A., Akhobekov A.A., Glushko L.A., Le T.G., Kiselev A.R., Prokhorov M.D., Bockeria L.A. Statin therapy in the prevention of atrial fibrillation in the early postoperative period after coronary artery bypass grafting: a meta-analysis. *Cor et Vasa*. 2017; 59 (3): e266–71. DOI: 10.1016/j.crvasa.2016.11.003
14. Ayers G.M., Rho T.H., Ben-David J., Besch H.R., Zipes D.P. Amiodarone instilled into the canine pericardial sac migrates transmurally to produce electrophysiologic effects and suppress atrial fibrillation. *J. Cardiovasc. Electrophysiol*. 1996; 7 (8): 713–21.
15. Canbaz S., Erbas H., Huseyin S., Duran E. The role of inflammation in atrial fibrillation following open heart surgery. *J. Int. Med. Res*. 2008; 36 (5): 1070–6. DOI: 10.1177/147323000803600526
16. Jacob K.A., Nathoe H.M., Dieleman J.M., van Osch D., Kluin J., van Dijk D. Inflammation in new-onset atrial fibrillation after cardiac surgery: a systematic review. *Eur. J. Clin. Invest*. 2014; 44 (4): 402–28. DOI: 10.1111/eci.12237
17. Takeda T., Shimamoto T., Marui A., Saito N., Uehara K., Minakata K. et al. Topical application of a biodegradable disc with amiodarone for atrial fibrillation. *Ann. Thorac. Surg*. 2011; 91 (3): 734–9. DOI: 10.1016/j.athoracsur.2010.10.022
18. Wang W., Feng X.D., Wang X.N., Yuan X.H. Effectiveness of biatrial epicardial application of amiodarone-releasing adhesive hydrogel to prevent postoperative atrial fibrillation. *J. Thorac. Cardiovasc. Surg*. 2014; 148 (3): 939–43. DOI: 10.1016/j.jtcvs.2014.05.049
19. Darsinos J.T., Karli J.N., Samouilidou E.C., Krumbholz B., Pistevos A.C., Levis G.M. Distribution of amiodarone in heart tissues following intrapericardial administration. *Int. J. Clin. Pharmacol. Ther*. 1999; 37 (6): 301–6.
20. Бокерия Л.А., Новикова С.П., Бокерия О.Л., Костров В.И., Салохединова Р.Р., Николашина Л.Н. и др. Пленочные композиции на основе желатина, структурированные разными способами. *Бюллетень НЦССХ им. А.Н. Бакулева РАМН. Сердечно-сосудистые заболевания*. 2014; 15 (4): 60–72.

References

1. Davis E.M., Packard K.A., Hilleman D.E. Pharmacologic prophylaxis of postoperative atrial fibrillation in patients undergoing cardiac surgery: beyond beta-blockers. *Pharmacotherapy*. 2010; 30 (7): 749, 274e–318e. DOI: 10.1592/phco.30.7.749
2. Aviles R.J., Martin D.O., Apperson-Hansen C., Houghtaling P.L., Rautaharju P., Kronmal R.A. et al. Inflammation as a risk factor for atrial fibrillation. *Circulation*. 2003; 108 (24): 3006–10. DOI: 10.1161/01.CIR.0000103131.70301.4F
3. Allessie M.A., Boyden P.A., Camm A.J., Kléber A.G., Lab M.J., Legato M.J. et al. Pathophysiology and prevention of atrial fibrillation. *Circulation*. 2001; 103 (5): 769–77.
4. Zholbaeva A.Z., Tabina A.E., Golukhova E.Z. Molecular mechanisms of atrial fibrillation: „ideal" marker searching. *Kreativnaya Kardiologiya (Creative Cardiology)*. 2015; 9 (2): 40–51 (in Russ.). DOI: 10.15275/kreatkard.2015.02.04
5. Wann L.S., Curtis A.B., January C.T., Ellenbogen K.A., Lowe J.E., Estes N.A. 3rd et al. 2011 ACCF/AHA/HRS focused update on the management of patients with atrial fibrillation (updating the 2006 guideline): a report of the American College of Cardiology Foundation/American Heart Association Task

Force on Practice Guidelines. *Circulation*. 2011; 123 (1): 104–23. DOI: 10.1161/CIR.0b013e3181fa3cf4
6. Golukhova E.Z., Gromova O.I., Arakelyan M.G., Bulaeva N.I., Zholbaeva A.Z., Mashina T.V. et al. Risk factors of left atrial thrombus and/or thromboembolism in patients with nonvalvular, nonishemic atrial fibrillation. *Kreativnaya Kardiologiya (Creative Cardiology)*. 2017: 11 (3): 262–72. DOI: 10.24022/1997-3187-2017-11-3-262-272
7. Mitchell L.B. Canadian Cardiovascular Society atrial fibrillation guidelines 2010: prevention and treatment of atrial fibrillation following cardiac surgery. *Can. J. Cardiol.* 2011; 27 (1): 91–7. DOI: 10.1016/j.cjca.2010.11.005
8. Reinhart K., Baker W.L., Ley-Wah Siv M. Beyond the guidelines: new and novel agents for the prevention of atrial fibrillation after cardiothoracic surgery. *J. Cardiovasc. Pharmacol. Ther.* 2011; 16 (1): 5–13. DOI: 10.1177/1074248410378120
9. Imazio M., Brucato A., Cermin R., Ferrua S., Maggiolini S., Beqaraj F. et al. A randomized trial of colchicine for acute pericarditis. *N. Engl. J. Med.* 2013; 369 (16): 1522–8. DOI: 10.1056/NEJMoa1208536
10. Imazio M., Brucato A., Cemin R., Ferrua S., Belli R., Maestroni S. et al. Colchicine for recurrent pericarditis (CORP) a randomized trial. *Ann. Intern. Med.* 2011; 155 (7): 409–14. DOI: 10.7326/0003-4819-155-7-201110040-00359
11. Bockeria O.L., Akhobekov A.A., Shvarts V.A., Glushko L.A., Le T.G. Meta-analysis of clinical studies on the use of statins for prevention of atrial fibrillation soon after coronary bypass surgery. *Klinicheskaia Meditsina (Clinical Medicine)*. 2016; 94 (2): 85–92 (in Russ.). DOI: 10.18821/0023-2149-2016-94-2-85-92
12. Bockeria O.L., Shvartz V.A., Akhobekov A.A., Kiselev A.R., Prokhorov M.D., Golukhova E.Z., Bockeria L.A. Statin therapy in the primary prevention of early atrial fibrillation after coronary artery bypass grafting. *Indian Heart J.* 2016; 68 (6): 792–7. DOI: 10.1016/j.ihj.2016.04.002.
13. Bockeria O.L., Shvartz V.A., Akhobekov A.A., Glushko L.A., Le T.G., Kiselev A.R., Prokhorov M.D., Bockeria L.A. Statin therapy in the prevention of atrial fibrillation in the early postoperative period after coronary artery bypass grafting: a meta-analysis. *Cor et Vasa*. 2017; 59 (3): e266–71. DOI: 10.1016/j.crvasa.2016.11.003
14. Ayers G.M., Rho T.H., Ben-David J., Besch H.R., Zipes D.P. Amiodarone instilled into the canine pericardial sac migrates transmurally to produce electrophysiologic effects and suppress atrial fibrillation. *J. Cardiovasc. Electrophysiol.* 1996; 7 (8): 713–21.
15. Canbaz S., Erbas H., Huseyin S., Duran E. The role of inflammation in atrial fibrillation following open heart surgery. *J. Int. Med. Res.* 2008; 36 (5): 1070–6. DOI: 10.1177/147323000803600526
16. Jacob K.A., Nathoe H.M., Dieleman J.M., van Osch D., Kluin J., van Dijk D. Inflammation in new-onset atrial fibrillation after cardiac surgery: a systematic review. *Eur. J. Clin. Invest.* 2014; 44 (4): 402–28. DOI: 10.1111/eci.12237
17. Takeda T., Shimamoto T., Marui A., Saito N., Uehara K., Minakata K. et al. Topical application of a biodegradable disc with amiodarone for atrial fibrillation. *Ann. Thorac. Surg.* 2011; 91 (3): 734–9. DOI: 10.1016/j.athoracsur.2010.10.022
18. Wang W., Feng X.D., Wang X.N., Yuan X.H. Effectiveness of biatrial epicardial application of amiodarone-releasing adhesive hydrogel to prevent postoperative atrial fibrillation. *J. Thorac. Cardiovasc. Surg.* 2014; 148 (3): 939–43. DOI: 10.1016/j.jtcvs.2014.05.049
19. Darsinos J.T., Karli J.N., Samouilidou E.C., Krumbholz B., Pistevos A.C., Levis G.M. Distribution of amiodarone in heart tissues following intrapericardial administration. *Int. J. Clin. Pharmacol. Ther.* 1999; 37 (6): 301–6.
20. Bockeria L.A., Novikova S.P., Bockeria O.L., Kostrov V.I., Salokhedinova R.R., Nikolashina L.N. et al. Film composition gelatin-based structured by different ways. *Byulleten' Nauchnogo Tsentra Serdechno-Sosudistoy Khirurgii imeni A.N. Bakuleva. Serdechno-Sosudistye Zabolevaniya (The Bulletin of Bakoulev Center for Cardiovascular Surgery. Cardiovascular Diseases)*. 2014; 15 (4): 60–72 (in Russ.).

Поступила 27.10.2017
Принята к печати 16.11.2017