Анналы Аритмологии

2022 • Т. 19 • № 3

Annaly Aritmologii

2022 • Vol. 19 • No. 3

Основан в 2004 г.
Established in 2004

Рецензируемый научно-практический журнал
Peer-reviewed scientific journal

Выходит один раз в три месяца
Publication frequency: quarterly

Журнал входит в перечень периодических рецензируемых научных изданий, выпускаемых в Российской Федерации, в которых рекомендуется публикация основных результатов диссертаций на соискание ученых степеней кандидата и доктора медицинских наук

Журнал индексируется в следующих базах данных:
Российский индекс научного цитирования
Ulrich's Periodicals Directory
Directory of Open Access Journals
CiteFactor Academic Scientific Journals

Journal is indexed in the following databases:
Russian Science Citation Index
Ulrich's Periodicals Directory
Directory of Open Access Journals
CiteFactor Academic Scientific Journals

Пятилетний импакт-фактор РИНЦ 2017
0,805

ФГБУ «Национальный медицинский исследовательский центр сердечно-сосудистой хирургии им. А.Н. Бакулева» Минздрава России

Bakoulev National Medical Research Center for Cardiovascular Surgery
Ministry of Health of the Russian Federation

Учредитель и издатель
ФГБУ «Национальный медицинский исследовательский центр сердечно-сосудистой хирургии им. А.Н. Бакулева» Минздрава России

www.bakulev.ru

Лицензия на издательскую деятельность
ИД № 03847 от 25.01.2001 г.

Анналы аритмологии

www.arrhythmology.pro

Свидетельство о регистрации средства массовой информации
ПИ № 77-1807 от 28.02.2000 г.

Ответственный секретарь
Ле Т.Г.
E-mail: arrhythmology.post@mail.ru

Адрес редакции:
119049, Москва, Ленинский пр-т, 8
ФГБУ «Национальный медицинский исследовательский центр сердечно-сосудистой хирургии им. А.Н. Бакулева» Минздрава России, отдел интеллектуальной собственности

Лит. редактор, корректор
Головина Е.В., Кириленко А.М.

Техн. редактор электронной версии журнала
Шварц В.А.

Компьютерная верстка и обработка графического материала
Комарова Е.Ю., Непогодина М.В.

Рисунок для обложки журнала защищен как промышленный образец. Патент RU № 91829

Номер подписан в печать 30.09.2022

Отпечатано в ФГБУ «Национальный медицинский исследовательский центр сердечно-сосудистой хирургии им. А.Н. Бакулева» Минздрава России
119049, Москва, Ленинский пр-т, 8

Формат 60×88 1/8
Печ. л. 11,0
Усл. печ. л. 10,78
Уч.-изд. л. 9,33
Печать офсетная
Тираж 500 экз.

Анналы аритмологии
2022. Т. 19. № 3. 119–206

ISSN 1814-6791 (Print)
ISSN 2307-6313 (Online)

Главный редактор
Бокерия Л.А., академик РАН и РАМН (Россия, Москва)

Зам. главного редактора
Бокерия О.Л., чл.-корр. РАН (Россия, Москва)

Ответственный секретарь
Ле Т.Г. (Россия, Москва)

Редакционный совет
Абдраманов К.А., д. м. н., профессор (Киргизия, Бишкек)
Белов Ю.В., академик РАН (Россия, Москва)
Гудашева Т.А., чл.-корр. РАН (Россия, Москва)
Cox J.L. (США)
Карпов Р.С., академик РАН (Россия, Томск)
Киселев В.И., чл.-корр. РАН (Россия, Москва)
Попов С.В., чл.-корр. РАН (Россия, Томск)
Ревишвили А.Ш., академик РАН (Россия, Москва)
Тутельян В.А., академик РАН (Россия, Москва)
Ющук Н.Д., академик РАН (Россия, Москва)

Редакционная коллегия
Базаев В.А., д. м. н. (Россия, Саранск)
Безручко Б.П., д. ф.-м. н., профессор (Россия, Саратов)
Берсенева М.И., к. м. н. (Россия, Москва)
Джорджикия Р.К., д. м. н., профессор (Россия, Казань)
Камбаров С.Ю., д. м. н. (Россия, Москва)
Киселев А.Р., д. м. н. (Россия, Саратов)
Кислицина О.Н., к. м. н. (США)
Ковалев С.А., д. м. н., профессор (Россия, Воронеж)
Левант А.Д., д. м. н. (Россия, Москва)
Лебедев Д.С., д. м. н. (Россия, Санкт-Петербург)
Меликулов А.Х., д. м. н. (Россия, Москва, США)
Неминущий Н.М., д. м. н. (Россия, Москва)
Полякова И.П., д. б. н. (Россия, Москва)
Прохоров М.Д., д. ф.-м. н. (Россия, Саратов)
Сабиров Б.Н., д. м. н. (Россия, Москва)
Сергеев А.В., к. м. н. (Россия, Москва)
Сергуладзе С.Ю., д. м. н. (Россия, Москва)
Синёв А.Ф., д. м. н. (Россия, Москва)
Филатов А.Г., д. м. н. (Россия, Москва)
Чернявский А.М., д. м. н., профессор (Россия, Новосибирск)
Шварц В.А., д. м. н. (Россия, Москва)
Шварц Ю.Г., д. м. н., профессор (Россия, Саратов)
Школьникова М.А., д. м. н., профессор (Россия, Москва)

Editor-in-Chief
Bockeria L.A., MD, PhD, Dr. Med. Sci., Professor, RAS & RAMS Academician (Russia, Moscow)

Vice-Editor
Bockeria O.L., MD, PhD, Dr. Med. Sci., RAS Corresponding Member (Russia, Moscow)

Executive Secretary
Le T.G., MD (Russia, Moscow)

Advisory Board
Abdramanov K.A., MD, PhD, Dr. Med. Sci, Professor (Kyrgyzstan, Bishkek)
Belov Yu.V., MD, PhD, Dr. Med. Sci., Professor, RAS Academician (Russia, Moscow)
Gudasheva T.A., MD, PhD, Dr. Med. Sci., RAS Corresponding Member (Russia, Moscow)
Cox J.L., MD (USA, Duke University, Washington University, Georgetown University)
Karpov R.S., MD, PhD, Dr. Med. Sci., Professor, RAS Academician (Russia, Tomsk)
Kiselev V.I., MD, PhD, Dr. Med. Sci., RAS Corresponding Member (Russia, Moscow)
Popov S.V., MD, PhD, Dr. Med. Sci., RAS Corresponding Member (Russia, Tomsk)
Revishvili A.Sh., MD, PhD, Dr. Med. Sci., Professor, RAS Academician (Russia, Moscow)
Tutelyan V.A., MD, PhD, Dr. Med. Sci., Professor, RAS Academician (Russia, Moscow)
Yuschuk N.D., MD, PhD, Dr. Med. Sci., Professor, RAS Academician (Russia, Moscow)

Editorial Board
Bazaev V.A., MD, PhD, Dr. Med. Sci. (Russia, Saransk)
Bezruchko B.P., PhD, Dr. Phys.-Math. Sci., Professor (Russia, Saratov)
Berseneva M.I., MD, PhD (Russia, Moscow)
Djordjikia R.K., MD, PhD, Dr. Med. Sci., Professor (Russia, Kazan)
Kambarov S.Yu., MD, PhD, Dr. Med. Sci. (Russia, Moscow)
Kiselev A.R., MD, PhD, Dr. Med. Sci. (Russia, Saratov)
Kislitsina O.N., MD, PhD (USA)
Kovalev S.A., MD, PhD, Dr. Med. Sci., Professor (Russia, Voronezh)
Levant A.D., MD, PhD, Dr. Med. Sci. (Russia, Moscow)
Lebedev D.S., MD, PhD, Dr. Med. Sci. (Russia, St. Petersburg)
Melikulov A.Kh., MD, PhD, Dr. Med. Sci. (Russia, Moscow, USA)
Neminuschiy N.M., MD, PhD, Dr. Med. Sci. (Russia, Moscow)
Polyakova I.P., PhD, Dr. Biol. Sci. (Russia, Moscow)
Prokhorov M.D., PhD, Dr. Phys.-Math. Sci. (Russia, Saratov)
Sabirov B.N., MD, PhD, Dr. Med. Sci. (Russia, Moscow)
Sergeev A.V., MD, PhD (Russia, Moscow)
Serguladze S.Yu., MD, PhD, Dr. Med. Sci. (Russia, Moscow)
Sinev A.F., MD, PhD, Dr. Med. Sci. (Russia, Moscow)
Filatov A.G., MD, PhD, Dr. Med. Sci. (Russia, Moscow)
Chernyavskii A.M., MD, PhD, Dr. Med. Sci., Professor (Russia, Novosibirsk)
Shvartz V.A., MD, PhD, Dr. Med. Sci. (Russia, Moscow)
Shvartz Yu.G., MD, PhD, Dr. Med. Sci., Professor (Russia, Saratov)
Shkol'nikova M.A., MD, PhD, Dr. Med. Sci., Professor (Russia, Moscow)

СОДЕРЖАНИЕ

CONTENTS

Хирургическая аритмология

Surgical arrhythmology

Бокерия Л.А., Рубцов П.П., Ле Т.Г. Отдаленные исходы хирургического лечения аритмий у взрослых пациентов с врожденными пороками сердца — **122** — ***Bockeria L.A., Rubtsov P.P., Le T.G.*** The surgical treatment of arrhythmias in adult patients with congenital heart diseases – long-term outcomes

Смолянинов К.А., Стефанов С.А., Дурыгин П.А., Кутлуев А.М., Климова М.О., Смышляев К.А., Шариков Н.Л. Торакоскопическая абляция левого предсердия: отдаленные результаты — **131** — ***Smolyaninov K.A., Stefanov S.A., Durygin P.A., Kutluev A.M., Klimova M.O., Smyshlyaev K.A., Sharikov N.L.*** Total thoracoscopic ablation of the left atrium: long-term results

Сергуладзе С.Ю., Кваша Б.И., Проничева И.В. Хирургическое лечение фибрилляции предсердий: современные достижения и новаторские предложения — **140** — ***Serguladze S.Yu., Kvasha B.I., Pronicheva I.V.*** Surgical treatment of atrial fibrillation: modern advancements and pathbreaking proposals

Бокерия Л.А., Сабиров Б.Н., Рубцов П.П., Ле Т.Г. Аритмии у взрослых пациентов с врожденными пороками сердца: непосредственные результаты различных подходов к хирургическому лечению — **151** — ***Bockeria L.A., Sabirov B.N., Rubtsov P.P., Le T.G.*** Arrhythmias in adult patients with congenital heart diseases: immediate results of various approaches to surgical treatment

Залесов А.С., Богачев-Прокофьев А.В., Афанасьев А.В., Шарифулин Р.М., Демин И.И., Будагаев С.А., Железнев С.И. Среднеотдаленные результаты хирургической аблации предсердий и септальной миоэктомии — **160** — ***Zalesov A.S., Bogachev-Prokof'ev A.V., Afanas'ev A.V., Sharifulin R.M., Demin I.I., Budagaev S.A., Zheleznev S.I.*** Mid-term results of surgical atrial ablation and septal myomectomy

Эксперимент

Experiment

Бокерия Л.А., Бокерия О.Л., Какиашвили Р.З., Серов Р.А., Цыганков Ю.М., Назимов Т.В. Анатомо-клиническое обоснование использования мини-доступа для проведения операции «Лабиринт III» и ее модификаций (экспериментальное исследование) — **171** — ***Bockeria L.A., Bockeria O.L., Kakiashvili R.Z., Serov R.A., Tsygankov Yu.M., Nazimov T.V.*** Anatomical and clinical rationale for the use of mini access for the Cox Maze III procedure and its modifications (experimental study)

Биниашвили М.Б., Ле Т.Г., Бокерия Л.А. Хирургическое закрытие ушка левого предсердия: прошлое, настоящее, будущее — **178** — ***Biniashvili M.B., Le T.G., Bockeria L.A.*** Surgical closure of the left atrium auricle: past, present, future

Клиническая электрофизиология

Clinical electrophysiology

Аванесян Г.А., Темирбулатов И.А., Меладзе М.Г. Радиочастотная абляция левопредсердного инцизионного трепетания с использованием нефлюороскопического высокоплотного картирования у пациента после выполнения криомодификации операции «Лабиринт» — **190** — ***Avanesyan G.A., Temirbulatov I.A., Meladze M.G.*** Radiofrequency ablation of left atrial incisional flutter using non-fluoroscopic high-density mapping in a patient after cryomodification of Maze procedure

Неинвазивная аритмология

Non-invasive arrhythmology

Бокерия Л.А., Проничева И.В., Сергуладзе С.Ю. Синдром короткого интервала QT и внезапная сердечная смерть: последние клинические и генетические достижения — **196** — ***Bockeria L.A., Pronicheva I.V., Serguladze S.Yu.*** Short QT syndrome and sudden cardiac death: recent clinical and genetic advances

Рубрика: хирургическая аритмология

© Л.А. БОКЕРИЯ, П.П. РУБЦОВ, Т.Г. ЛЕ, 2022

© АННАЛЫ АРИТМОЛОГИИ, 2022

УДК 616.12-008.318+616.12-007-053.1]-089
DOI: 10.15275/annaritmol.2022.3.1

ОТДАЛЕННЫЕ ИСХОДЫ ХИРУРГИЧЕСКОГО ЛЕЧЕНИЯ АРИТМИЙ У ВЗРОСЛЫХ ПАЦИЕНТОВ С ВРОЖДЕННЫМИ ПОРОКАМИ СЕРДЦА

Тип статьи: оригинальная статья

Л.А. Бокерия, П.П. Рубцов, Т.Г. Ле

ФГБУ «Национальный медицинский исследовательский центр сердечно-сосудистой хирургии им. А.Н. Бакулева» (президент – академик РАН и РАМН Л.А. Бокерия) Минздрава России, Рублевское ш., 135, Москва, 121552, Российская Федерация

Бокерия Лео Антонович, доктор мед. наук, профессор, академик РАН и РАМН, президент; orcid.org/0000-0002-6180-2619
Рубцов Павел Петрович, канд. мед. наук, ст. науч. сотр.; orcid.org/0000-0002-5756-9332, e-mail: pavelrubtsov09@gmail.com
Ле Татьяна Георгиевна, мл. науч. сотр., сердечно-сосудистый хирург; orcid.org/0000-0001-9523-0172

Введение. *В группе взрослых пациентов с аритмиями и врожденными пороками сердца (ВПС) актуальны проблемы выбора объема устранения аритмии, показаний к одномоментной или этапной коррекции, оценки раннего и отдаленного периодов после коррекции порока для выявления и лечения аритмии.*

Цель *– оценка отдаленных результатов хирургического лечения взрослых пациентов с ВПС и сопутствующими аритмиями.*

Материал и методы. *Исследуемые пациенты (n = 378) были разделены на группы: 1-я (n = 217) – не имевшие аритмии в анамнезе; 2-я (n = 89) – с аритмиями и перенесшие изолированную коррекцию порока (без антиаритмического пособия); 3-я (n = 52) – с аритмиями и перенесшие одномоментную с коррекцией порока процедуру «Лабиринт»; 4-я (n = 20) – с аритмиями и перенесшие антиаритмическую процедуру до коррекции порока.*

Первичными точками контроля были отдаленная выживаемость и свобода от аритмий в отдаленные сроки; вторичными – частота имплантаций постоянного электрокардиостимулятора (ЭКС) и повторных антиаритмических процедур, острое нарушение мозгового кровообращения после операции, количество повторных обращений с аритмиями, хроническая сердечная недостаточность (ХСН) II–III функционального класса (ФК) по NYHA в отдаленные сроки наблюдения. Методы оценки отдаленного периода – очный осмотр или телефонный опрос с получением медицинской документации через социальные сети.

Результаты. *Возраст пациентов в 1-й группе составил 52,5 ± 7,4, во 2-й – 55 ± 9,8, в 3-й – 53,2 ± 8,5, в 4-й – 55,6 ± 9,4 года. Госпитальная летальность: в 1-й группе – 4 (1,8%), во 2-й – 4 (4,5%), в 3-й – 2 (3,8%) пациента, в 4-й группе не отмечалась (p_{2-4} = 0,02). Десятилетняя выживаемость была выше у пациентов в 4-й (100%) и 3-й (96,5 ± 9,1%) группах в сравнении с 1-й (87,5 ± 1,9%) и 2-й (90 ± 5%) группами соответственно. Пятилетняя свобода от аритмий не отличалась в 3-й и 4-й группах и составляла 94,67 ± 3,74% и 90,0 ± 9,48% соответственно (p = 0,296), значимо превосходя показатели пациентов 1-й (65,80 ± 3,47%) и 2-й (28,14 ± 5,50%) групп. Наиболее высокий показатель 10-летней свободы от аритмий отмечался в 3-й группе – 77,43 ± 8,50% против 48,36 ± 4,55% (p = 0,01) в 1-й группе, 11,79 ± 5,93% (p = 0,0001) во 2-й группе и 48,0 ± 22,9% (p = 0,02) в 4-й группе.*

Заключение. *Пациенты, не имеющие аритмии в анамнезе, подвержены риску их развития в отдаленном периоде после коррекции порока (10-летняя свобода от нарушений ритма сердца – 48,36 ± 4,55%). Одномоментная с хирургической коррекцией процедура «Лабиринт», а также выполнение катетерной аблации до устранения порока достоверно улучшают показатели кумулятивной 5- и 10-летней выживаемости и свободы от аритмий.*

Ключевые слова: врожденные пороки сердца, аритмии, хирургическое лечение, отдаленные результаты

THE SURGICAL TREATMENT OF ARRHYTHMIAS IN ADULT PATIENTS WITH CONGENITAL HEART DISEASES – LONG-TERM OUTCOMES

L.A. Bockeria, P.P. Rubtsov, T.G. Le

Bakoulev National Medical Research Center for Cardiovascular Surgery, Moscow, 121552, Russian Federation

Leo A. Bockeria, Dr. Med. Sci., Professor, Academician of Russian Academy of Sciences and Russian Academy of Medical Sciences, President of Center; orcid.org/0000-0002-6180-2619
Pavel P. Rubtsov, Cand. Med. Sci., Cardiovascular Surgeon; orcid.org/0000-0002-5756-9332, e-mail: pavelrubtsov09@gmail.com
Tatyana G. Le, Junior Research Associate, Cardiovascular Surgeon; orcid.org/0000-0001-9523-0172

Introduction. *In the group of adult patients with arrhythmias and congenital heart defects, the problems of choosing the volume of arrhythmia elimination, indications for simultaneous or staged correction, evaluation of the early and long-term outcomes after correction of the defect for the detection and treatment of arrhythmia are relevant.*

Objective: *to evaluate the long-term outcomes of congenital heart defects and concomitant arrhythmias surgical treatment in adult patients.*

Material and methods. *The subjects (n = 378) were divided into groups: 1st (n = 217) – who had no history of arrhythmias; 2nd (n = 89) – with arrhythmias and underwent isolated correction of the defect (without antiarrhythmic aid); 3rd (n = 52) – with arrhythmias and underwent a simultaneous correction of the defect procedure "Labyrinth"; 4th (n = 20) – with arrhythmias and who underwent an antiarrhythmic procedure before correction of the defect. The primary control points were: long-term survival and freedom from arrhythmias in the long term; secondary: the frequency of permanent pacemaker implantations and repeated antiarrhythmic procedures, acute disorders of cerebral circulation after surgery, the number of repeated visits with arrhythmias, chronic heart failure II–III functional class according to NYHA in the long-term follow-up. The methods of assessing the long-term period were an in-person examination or a telephone survey with obtaining medical documentation through social networks.*

Results. *The age in the groups was 52.5 ± 7.4 years for 1st group, 55 ± 9.8 years for 2nd group, 53.2 ± 8.5 years for 3rd group and 55.6 ± 9.4 years for 4th group. Hospital mortality was: 4 (1.8%) – in 1st group, 4 (4.5%) – in 2nd, 2 (3.8%) – in 3rd and 0 for 4th group (p_{2-4} = 0.02). 10-year survival was higher in 4th group (100%) and 3rd group (96.5 ± 9.1%) compared to groups 1st (87.5 ± 1.9%) and 2nd (90 ± 5%) respectively. 5-year freedom from arrhythmias did not differ in 3rd and 4th groups (94.67 ± 3.74% and 90.0 ± 9.48% respectively, p = 0.296), significantly exceeding groups 1st (65.80 ± 3.47%) and 2nd (28.14 ± 5.50%). The highest 10-year freedom from arrhythmias was found in 3rd group – 77.43 ± 8.50% versus 48.36 ± 4.55% (p = 0.01) in 1st group, 11.79 ± 5.93% (p = 0.0001) in 2nd group and 48.0 ± 22.9% (p = 0.02) in 4th group respectively.*

Conclusions. *Patients without a history of arrhythmias are at risk of their development in the long-term period after correction of the defect (10-year freedom from heart rhythm disorders – 48.36 ± 4.55%). The simultaneous procedure Maze with surgical correction, as well as performing catheter ablation until the defect is eliminated, significantly improve the indicators of cumulative 5 and 10-year survival and freedom from arrhythmias.*

Keywords: congenital heart diseases, arrhythmias, surgical treatment, long-term results

Введение

В случае с некоторыми врожденными пороками сердца (ВПС) аритмии являются «отражением» структурной аномалии сердца, у других пациентов нарушения ритма сердца (НРС) представляют собой приобретенное состояние, связанное с «уникальным» аритмогенным субстратом миокарда, созданным объемными послеоперационными рубцами, длительной гипоксией или значительными объемными перегрузками полостей сердца [1, 2]. Проблема пери- и послеоперационных аритмий, а также оптимальной электрокардиостимуляции (ЭКС) у детей с ВПС подробно освещена в отечественных работах О.Л. Бокерия [3]. Вопросы, касающиеся клиники, диагностики и лечения фетальных и неонатальных аритмий, отражены в работе Е.Л. Бокерия [4]. Для взрослых пациентов с ВПС, поступающих на хирургическое лечение, существует несколько подходов: одномоментная с коррекцией порока антиаритмическая процедура, этапное лечение НРС до или после хирургического лечения ВПС, а также изолированная коррекция порока с дальнейшим симптоматическим лечением аритмии [5]. Совместные клинические рекомендации Американской коллегии кардиологов/Американской ассоциации сердца/Общества специалистов по нарушениям ритма сердца (ACC/AHA/HRS) от 2015 г. постулируют обязательное одномоментное с хирургическим лечением ВПС устранение наджелудочковых аритмий (класс рекомендаций I) [5]. Вместе с тем проблема, касающаяся выбора

объема устранения НРС у взрослых пациентов с ВПС, а также определение показаний к одномоментной или этапной коррекции, анализ отдаленного периода после коррекции порока на предмет выявления и лечения аритмии не нашли отражения ни в одной из отечественных работ.

Цель исследования – оценка отдаленных результатов хирургического лечения взрослых пациентов с ВПС и сопутствующими аритмиями.

Материал и методы

Исследование включило анализ отдаленного послеоперационного периода у 378 взрослых пациентов с ВПС, поступивших на хирургическое лечение и оперированных на базе НМИЦ ССХ им. А.Н. Бакулева в период с 2011 по 2019 г. Для анализа взяты пациенты старше 40 лет. Исследуемые (n=378) были разделены на следующие группы: 1-я группа (n=217) – взрослые пациенты с ВПС, не имевшие в анамнезе (по данным жалоб и представленной медицинской документации) каких-либо НРС; 2-я группа (n=89) – взрослые пациенты с ВПС, поступившие с доказанными НРС и перенесшие изолированную коррекцию порока без какого-либо до- или периоперационного антиаритмического пособия; 3-я группа (n=52) – пациенты, поступившие с доказанными НРС и перенесшие одномоментную с хирургической коррекцией ВПС операцию «Лабиринт» (32 – биатриальное воздействие, 20 – изолированное правопредсердное воздействие); 4-я группа (n=20) – пациенты, поступившие с доказанными НРС и перенесшие антиаритмическую процедуру до хирургической коррекции ВПС.

Первичными точками контроля послужили отдаленная выживаемость и свобода от аритмий в отдаленные сроки наблюдения. Вторичные точки контроля: частота имплантаций ЭКС в отдаленном послеоперационном периоде; частота повторных антиаритмических процедур в течение срока наблюдения; частота развития острых нарушений мозгового кровообращения (ОНМК) в отдаленные сроки наблюдения; среднее количество повторных обращений в лечебные учреждения по поводу НРС; количество пациентов, состояние которых соответствует ХСН II–III ФК по NYHA в отдаленные сроки наблюдения. Спектр ВПС, послуживших основным показанием для хирургического лечения, представлен на рисунке 1.

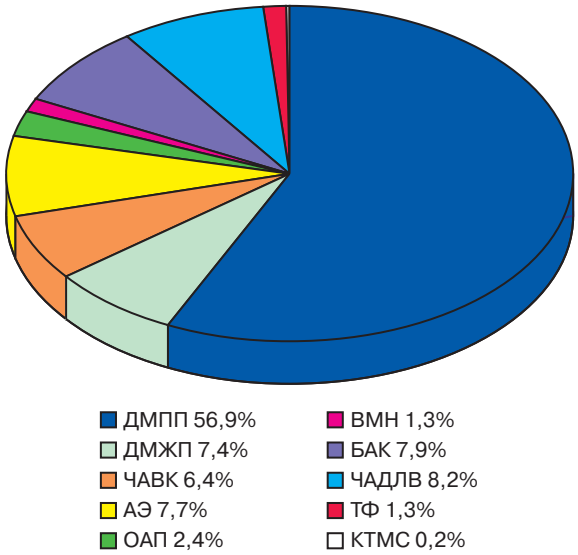

Рис. 1. Врожденные пороки сердца, послужившие основным показанием для хирургического лечения:
ДМПП – дефект межпредсердной перегородки; ДМЖП – дефект межжелудочковой перегородки; ЧАВК – частичная форма атриовентрикулярного канала; АЭ – аномалия Эбштейна; ОАП – открытый артериальный проток; ВМН – врожденная митральная недостаточность; БАК – бикуспидальный аортальный клапан; ЧАДЛВ – частичный аномальный дренаж легочных вен; ТФ – тетрада Фалло; КТМС – корригированная транспозиция магистральных сосудов

Из 378 обследованных пациентов в стационар для хирургического лечения с аритмиями поступил 161 (42,6%) пациент. Исходный аритмический статус пациентов представлен в таблице. В отдаленном периоде, помимо стандартных инструментальных обследований, проводились инвазивные процедуры, включая электрофизиологическое исследование, компьютерную томографию левого предсердия и легочных вен.

Исходный аритмический статус пациентов

Параметр	Число пациентов, n (%)
Нарушения ритма сердца	161 (42,6)
Фибрилляция предсердий	79 (20,9)
пароксизмальная	36 (9,5)
персистирующая	43 (11,4)
Трепетание предсердий	44 (11,6)
Дополнительное предсердно-желудочковое соединение	20 (5,3)
Реципрокная предсердная тахикардия	7 (1,85)
Желудочковая тахикардия	15 (4,0)
Желудочковая экстрасистолия	13 (4,3)
Атриовентрикулярная блокада	8 (2,1)
Наджелудочковая экстрасистолия	5 (1,3)
Сочетание нескольких аритмий	25 (6,6)

Статистические методы включили обработку полученных данных с использованием программы Statistica (версии 8.0, StatSoft Inc., США), расчет среднего значения (M), среднеквадратического отклонения (SD), 95% доверительного интервала (ДИ), медианы (Me), межквартильного размаха (25%; 75%) для количественных показателей, частоты (%) для качественных. Все полученные количественные параметры были проверены на соответствие нормальному распределению с помощью критерия Шапиро–Уилка. Для нахождения различий между группами пациентов для нормально распределенных числовых показателей использовали критерий ANOVA (для нескольких групп) и затем применяли попарное сравнение групп с помощью t-критерия Стъюдента для двух независимых выборок с поправкой Бонферрони на непрерывность. Выживаемость в отдаленный период оценивали методом Каплана–Майера. Сравнение выживаемости в 2-х группах оценивалось по критерию Кокса–Ментеля, для 4-х групп – по критерию χ^2.

Результаты

Средний возраст пациентов составил: в 1-й группе – 52,5 ± 7,4, во 2-й – 55 ± 9,8, в 3-й – 53,2 ± 8,5, в 4-й – 55,6 ± 9,4 года. Статистически достоверная разница выявлена между 1-й и 2-й группами (p = 0,0175) и между 1-й и 4-й группами (p = 0,02). Сравнение пациентов в отношении предшествующих вмешательств по поводу сердечно-сосудистой патологии проводилось только между 1-й, 2-й и 3-й группами, так как в 4-й группе всем исследуемым пациентам (n = 20) ранее выполнялась радиочастотная аблация (РЧА). Таким образом, статистически достоверная разница выявлена между пациентами, в последующем перенесшими интраоперационное криоаблационное воздействие (2 (3,8%) – в 3-й группе), и исследуемыми пациентами 1-й (20 (9,2%)) и 2-й (9 (10,1%)) групп соответственно (p = 0,02).

При сравнении пациентов в отношении коморбидной и сопутствующей кардиальной патологии статистически значимых различий по показателям числа курящих, а также пациентов с инфекционными заболеваниями не выявлено. При этом в 3-й группе отмечалось меньшее число случаев хронической обструктивной болезни легких (у 1 (2%) пациента против 14 (6,5%) в 1-й группе (p = 0,02), у 3 (3,3%) во 2-й группе (p = 0,112) и у 2 (10%) в 4-й группе (p = 0,015)). В 4-й группе случаев хронической почечной недостаточности и ОНМК не отмечалось, а также было меньшее число больных с гипертонической болезнью – 1 (5%) против 73 (33,6%) в 1-й группе (p = 0,01), 37 (41,6%) во 2-й группе (p = 0,002) и 18 (34,6%) в 3-й группе (p = 0,015).

При анализе исходных эхокардиографических показателей статистически достоверная разница отмечена лишь в отношении значимой трикуспидальной недостаточности: 6 (30%) пациентов в 4-й группе против 107 (49,3%) в 1-й (p = 0,019), 50 (56,2%) во 2-й (p = 0,009) и 31 (59,6%) в 3-й (p = 0,005) группах соответственно.

Анализ исходного аритмического статуса проводили между 2-й, 3-й и 4-й группами. Фибрилляция предсердий (ФП) реже встречалась в группе исследуемых, ранее перенесших РЧА (4-я группа), – 2 (10%) пациента против 43 (48,3%) (p = 0,002) в 3-й группе и 34 (65,4%) во 2-й группе (p = 0,001). Сравнение групп в отношении трепетания предсердий (ТП) не выявило статистически достоверной разницы между группами (во 2-й группе – 20 (22,5%), в 3-й – 19 (36,5%), в 4-й – 5 (25%) пациентов, p = 0,223). В 4-й группе оказалось больше всего пациентов с дополнительным предсердно-желудочковым соединение (ДПЖС) – 6 (30%) против 10 (11,2%) во 2-й группе (p = 0,04) и 4 (7,7%) в 3-й группе (p = 0,08). Не выявлено также разницы в отношении реципрокной предсердной тахикардии, атриовентрикулярных (АВ) блокад и наджелудочковой экстрасистолии. Следует отметить, что во 2-й группе отмечено большее число пациентов с желудочковой тахикардией: 13 (14,6%) против 1 (1,9%) в 3-й группе (p = 0,003) и 1 (5%) в 4-й группе (p = 0,095). Клинически значимая желудочковая экстрасистолия чаще выявлялась во 2-й (10 (11,2%)) и 4-й группах – 2 (10%) против 1 (1,9%) (p = 0,01 и 0,04 соответственно).

Первичные точки контроля исследования

Длительность наблюдения в отдаленном периоде не отличалась между группами и составила в 1-й группе 75,9 ± 36,7, во 2-й – 68,8 ± 37,8, в 3-й – 76 ± 43,6, в 4-й – 76,2 ± 40,2 мес.

В свою очередь, 5-летняя выживаемость при сравнении исследуемых групп составила в 1-й группе 94,9 ± 8,2%, во 2-й – 92,3 ± 2,1%, в 3-й – 95,1 ± 3,3% и в 4-й – 100% (p = 0,881). При этом 10-летняя выживаемость оказалась выше в 4-й (100%) и 3-й (96,5 ± 9,1%) группах в сравнении с 1-й (87,5 ± 1,9%) и 2-й (90 ± 5%) группами соответственно. Статистически достоверная

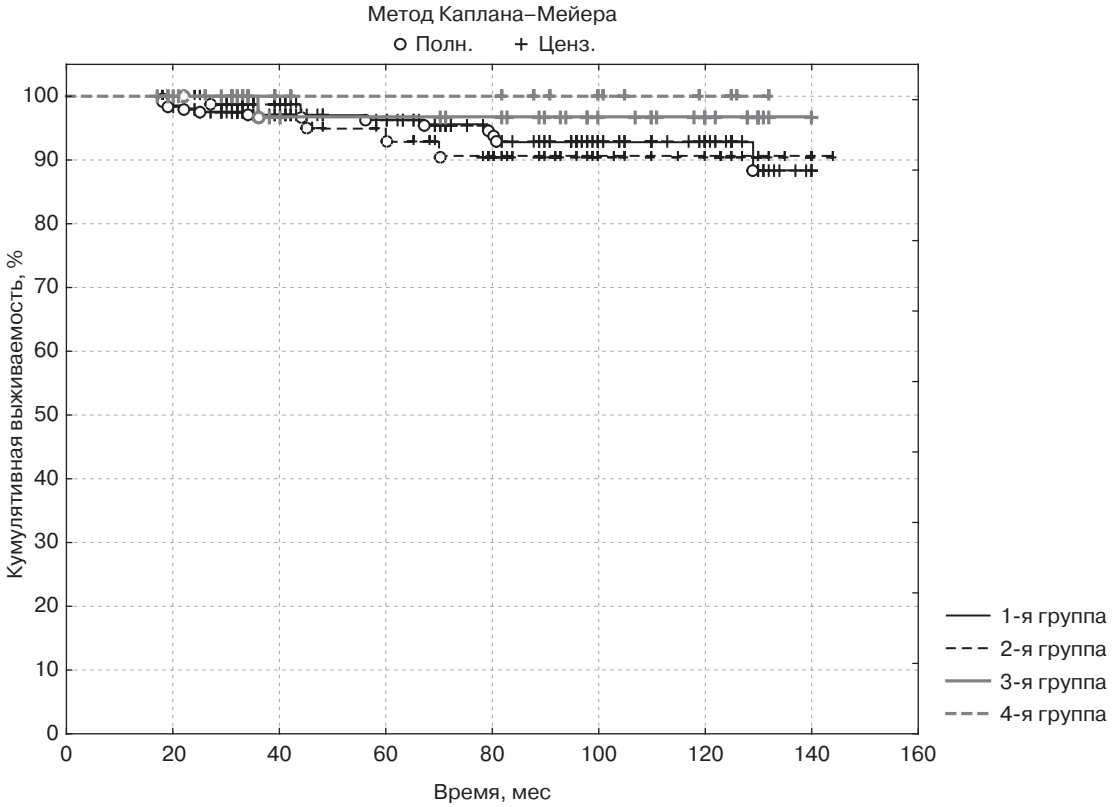

Рис. 2. Кумулятивная выживаемость между исследуемыми группами

разница выявлена между 4-й и 1-й группами (p = 0,04), 4-й и 2-й группами (p = 0,05), а также между 3-й и 1-й группами (p = 0,05) и 3-й и 2-й группами (p = 0,08). Следует отметить, что различий в отношении количества некардиальных причин отдаленной летальности между группами не обнаружено. График кумулятивной выживаемости представлен на рисунке 2.

Отдаленная свобода от аритмии, посчитанная с помощью метода Каплана–Мейера представлена на рисунке 3. Следует отметить, что 5-летняя свобода от аритмий оказалась наиболее высокой и статистически не отличалась в 3-й и 4-й группах (94,67 ± 3,74% и 90,0 ± 9,48% соответственно, p = 0,296), значимо превосходя данные по 1-й (65,80% ± 3,47) и 2-й (28,14% ± 5,50) группам (p_{3-1} = 0,006; p_{3-2} = 0,0001; p_{4-1} = 0,009; p_{4-2} = 0,0007). Наиболее высокая 10-летняя свобода от аритмий выявлена в 3-й группе – 77,43 ± 8,50% против 48,36 ± 4,55% (p = 0,01) в 1-й группе, 11,79 ± 5,93% (p = 0,0001) во 2-й группе и 48,0 ± 22,9% (p = 0,02) в 4-й группе соответственно.

Вторичные точки контроля исследования

Наибольшая частота развития ОНМК в отдаленном периоде наблюдалась в 1-й группе – 17 (7,8%) случаев против 2 (2,25%) во 2-й (p = 0,02) и 1 (1,9%) в 3-й группе (p = 0,03). Радиочастотную аблацию в отдаленные сроки после операции чаще всего выполняли пациентам 2-й группы – 39 (43,3%) против 30 (13,8%) в 1-й группе (p = 0,001), 7 (13,5%) в 3-й (p = 0,0009) и 3 (15%) в 4-й группе (p = 0,01). Частота первичных имплантаций ЭКС в отдаленном периоде составила в 1-й группе 22 (10,3%), во 2-й – 12 (13,5%), в 3-й – 3 (5,8%), в 4-й – 3 (15%). Таким образом, наименьшее число ЭКС имплантировали пациентам, перенесшим одномоментную антиаритмическую процедуру, однако статистически достоверная разница выявлена только между 3-й и 4-й группами (p = 0,02).

Наибольшее количество повторных обращений по поводу НРС наблюдалось среди пациентов 2-й группы – 1,69 ± 1,36 против 1,07 ± 1,1 случая (p = 0,001) в 1-й группе, 0,98 ± 0,64 (p = 0,0009) в 3-й и 1,47 ± 1,33 (p = 0,221) в 4-й группе.

Обсуждение

Манифестация НРС зачастую является основным инвалидизирующим следствием ВПС как у оперированных, так и у неоперированных взрослых пациентов. В представленном исследовании из 378 взрослых пациентов, поступив-

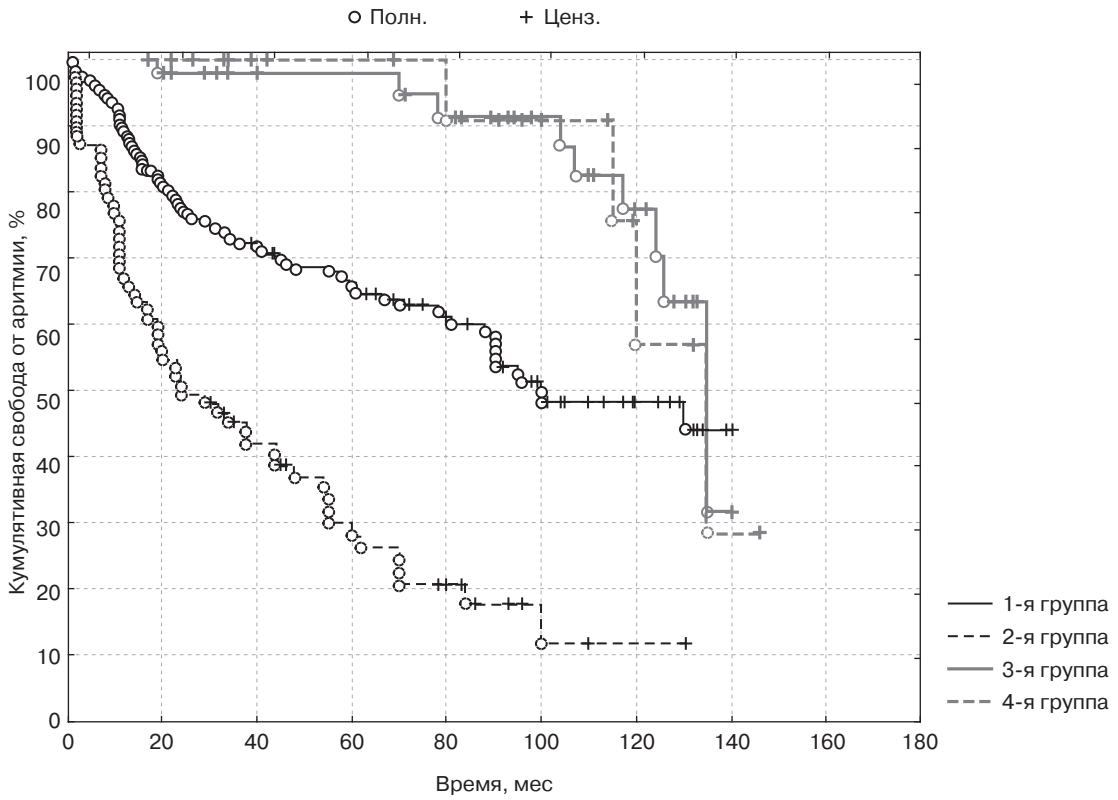

Рис. 3. Отдаленная свобода от аритмии

ших на хирургическую коррекцию ВПС, у 217 (57,4%) в анамнезе аритмий не отмечалось, а 161 (42,6%) поступил с различными НРС.

Наиболее распространенным подтипом аритмии, выявляемым в данной когорте, является предсердная рецидивирующая тахикардия, особенно распространенная среди взрослых пациентов, ранее перенесших процедуры Мастарда или Сеннинга, а также операцию Фонтена [6]. Следует отметить, что по результатам нашего исследования, из 161 пациента, поступивших с аритмиями, данный подтип наджелудочковых НРС обнаружен лишь в 7 (1,85%) случаях, а частота манифестации предсердной тахикардии после операции не отличалась между 2-й (2 (2,2%)), 3-й (1 (1,9%)) и 4-й (1 (5,0%)) группами (p = 0,187), а в группе пациентов без аритмий в анамнезе этой аритмии не обнаружено.

В одном из исследований, в которое были включены 199 пациентов с различными формами ВПС, средний возраст на момент первого задокументированного эпизода ФП составил 49 лет [7]. Более того, в течение 3-летнего периода наблюдения у 25% пациентов отмечалось прогрессирование ФП с пароксизмальной формы до перманентной. По результатам недавнего многоцентрового исследования, проведенного среди пациентов с ВПС из 12 кардиоцентров Северной Америки, на ФП пришлось 29% случаев аритмий, тогда как предсердная рецидивирующая тахикардия и ТП составили 62% и 9,5% соответственно [8]. Авторы заключили, что взрослые пациенты с ВПС исходно страдают организованными предсердными аритмиями, прогрессирующими в сторону ФП, с течением времени модифицирующуюся от пароксизмальной к персистирующей или постоянной формам. Наш анализ показал, что ФП встречается у 20,9% взрослых пациентов с ВПС.

У взрослых пациентов с ВПС выявляется также атриовентрикулярная реципрокная тахикардия, типичное ТП и очаговая предсердная тахикардия [9]. Особенностью ТП в этой когорте пациентов является частая встречаемость проводимости 1 : 1 (при сохранении функциональности АВ-узла) [10]. В нашем исследовании ТП выявлено у 11,6% пациентов. Послеоперационное ТП манифестировало примерно с одинаковой частотой как у лиц без аритмий в анамнезе, так и у лиц с аритмиями (у 23 (10,6%) – в 1-й, 13 (14,6%) – во 2-й, 3 (5,8%) – в 3-й, 0 – в 4-й группе), при этом у пациентов, перенесших катетерную аблацию до операции, этой разновидности НРС не наблюдалось.

Клинически значимая брадиаритмия у пациентов с ВПС состоит в развитии синдрома слабости синусового узла или АВ-блокады различной степени, ассоциированной как с анатомией порока (например, корригированной транспозицией магистральных артерий), так и с их развитием после хирургической коррекции [11]. Полная поперечная блокада сердца после коррекции ВПС чаще всего возникает при проведении вмешательств, в непосредственной близости от АВ-узла или дистальных проводящих путей. Риски блокады повышаются в связи со структурной аномалией, ассоциированной с данным типом ВПС, а также с врожденными нарушениями системы проводимости. Этот факт подтверждается частым повреждением АВ-узла при коррекции корригированной транспозиции магистральных артерий и АВ-каналов [12]. В недавнем исследовании KID (База данных детских стационаров) изучена распространенность послеоперационных АВ-блокад среди 16 000 пациентов, перенесших коррекцию ДМЖП, ЧАВК и ТФ [13]. Авторы опубликовали данные за 10-летний период наблюдения; частота имплантаций ЭКС составила 4,14% после коррекции ДМЖП, 7,66% – в группе ЧАВК и 3,72% – после радикальной операции по поводу ТФ. Тем не менее большинство послеоперационных полных АВ-блокад после хирургии ВПС являются преходящими, с восстановлением проводимости в 43–95% случаев в период от 7 до 10 дней [14]. Пациентам с сохраняющейся в течение 10 дней АВ-блокадой показана имплантация постоянного ЭКС [11]. Вместе с тем в случае восстановления нормальной проводимости таких больных необходимо подвергать длительному мониторингу по причине наличия риска развития поздних блокад (по данным некоторых авторов, до 16%) [15]. По результатам нашего исследования выявлено, что исходно с имплантированными ЭКС по поводу гемодинамически значимых АВ-блокад поступили лишь 8 (2,1%) пациентов. В отдаленные сроки после операции частота первичных имплантаций ЭКС составила в группе без исходных аритмий 22 (10,3%), в группе с аритмиями и изолированной коррекции порока – 12 (13,5%), в группе одномоментного хирургического устранения аритмии – 3 (5,8%) и в группе перенесших аблацию до коррекции ВПС – 3 (15%) случая. Таким образом, наименьшее число ЭКС имплантировано пациентам, перенесшим одномоментную антиаритмическую процедуру, однако статистически достоверная разница выявлена только между 3-й и 4-й группами ($p = 0,02$). Следует отметить, что наибольшее количество повторных обращений по поводу НРС наблюдалось среди пациентов 2-й группы – $1,69 \pm 1,36$ раз против $1,07 \pm 1,1$ раз ($p = 0,001$) в 1-й, $0,98 \pm 0,64$ ($p = 0,0009$) в 3-й и $1,47 \pm 1,33$ ($p = 0,221$) в 4-й группе.

Попытки минимизировать периоперационное повреждение при одномоментной с коррекцией порока антиаритмической процедуре привели к появлению модификаций процедуры «Лабиринт» с использованием правопредсердного, левопредсердного или биатриального воздействия. Наш Центр в этом смысле не является исключением, имея в арсенале дифференцированный подход к антиаритмическому пособию в когорте взрослых пациентов с ВПС, что наглядно продемонстрировано в представленной работе, включившей 32 случая биатриального и 20 случаев правопредсердного воздействия. Наиболее масштабным отечественным исследованием, посвященным одномоментному устранению ФП и коррекции ВПС, является работа Л.А. Бокерия и др. [16]. Авторы ретроспективно проанализировали клинические результаты 186 пациентов, разделенных на следующие группы: операция «Лабиринт III» (группа А) выполнена 45 пациентам, криомодификация операции «Лабиринт» – 20 пациентам (группа Б), радиочастотная модификация операции «Лабиринт» – 121, среди них у 80 была использована монополярная методика (группа В), у 41 – биполярная (группа Г). Срок наблюдения составил в среднем $60 \pm 5,7$ мес. Свобода от приема антиаритмических препаратов через 1 год после операции: в группе А – 80%, в группе Б – 75%, в группе В – 56,2% и в группе Г – 75,6%. В сроки наблюдения до 5 лет свобода от ФП составила более 65% и имела значимые различия в группах А и В ($p = 0,039$), а выживаемость в аналогичные сроки превысила 94% и не отличалась между соответствующими группами ($p = 0,804$).

В работе S. Sakamoto et al. указаны следующие показатели свободы от аритмии через 1, 4 и 8 лет после операции: 86,6%, 72,2% и 63,1% в группе биатриального воздействия ($n = 15$) и 78,5%, 62,8% и 52,3% в группе с правопредсердного ($n = 14$) соответственно. Вместе с тем частота имплантации ЭКС оказалась незначительно выше в группе биатриального воздействия. Следует отметить, что частота имплантации ЭКС в описываемой когорте значимо выше, чем

в случаях выполнения операции «Лабиринт» по поводу другой патологии сердца [17].

Следует отметить, что сопоставление результатов нашего исследования с данными мировой литературы показало, что представленный анализ имеет наиболее продолжительный период наблюдения взрослых пациентов с ВПС, перенесших одномоментную процедуру «Лабиринт», – 76 ± 43,6 мес, уступая по этому показателю лишь исследованию S. Sakamoto et al. [17], представивших результаты с максимальным сроком наблюдения 96 мес (8 лет). Следует отметить, что 5- и 10-летняя выживаемость пациентов, поступивших без аритмии, составляет 96 ± 1,2% и 88 ± 7% против 93 ± 4,3% и 92 ± 1,1% (p = 0,756 и 0,189) в группе с аритмиями соответственно. Мы считаем, что данный факт указывает на несомненную ценность тщательного мониторинга аритмий в когорте взрослых пациентов с ВПС, которые, естественно, выше у лиц, имеющих манифестирующие НРС до коррекции порока. Анализ 5-летней выживаемости в группе «Лабиринт» показал значение 95,1 ± 3,3%, не отличаясь в этом отношении от других групп (p = 0,881). В свою очередь, 10-летняя выживаемость, составившая 96,5 ± 9,1%, была сопоставима лишь у пациентов, перенесших катетерную абляцию до коррекции ВПС, опередив группу без исходных аритмий (87,5 ± 1,9%) и с аритмиями и изолированной коррекцией порока (90 ± 5%) (p = 0,05). Следует отметить, что 5-летняя свобода от аритмий оказалась наиболее высокой и статистически не отличалась в 3-й и 4-й группах (94,67 ± 3,74% и 90,0 ± 9,48% соответственно, p = 0,296), значимо превосходя результаты 1-й (65,80% ± 3,47) и 2-й (28,14% ± 5,50) групп (p_{3-1} = 0,006; p_{3-2} = 0,0001; p_{4-1} = 0,009; p_{4-2} = 0,0007). Наиболее высокая 10-летняя свобода от аритмий наблюдалась в 3-й группе – 77,43 ± 8,50% против 48,36 ± 4,55% (p = 0,01) в 1-й группе, 11,79 ± 5,93% (p = 0,0001) во 2-й группе и 48,0 ± 22,9% (p = 0,02) в 4-й группе соответственно.

Заключение

Распространенность различных аритмий среди взрослых пациентов, нуждающихся в хирургическом лечении ВПС, составляет 42,6%. Пациенты, не имеющие аритмий в анамнезе, подвержены риску их развития в раннем и отдаленном периодах после коррекции порока (10-летняя свобода от НРС 48,36%). Одномоментная с хирургической коррекцией процедура «Лабиринт», а также выполнение катетерной абляции до устранения порока достоверно улучшают показатели кумулятивной 5- и 10-летней выживаемости и свободы от аритмий.

Конфликт интересов. Конфликт интересов не заявляется.

Библиографический список/References

1. Бокерия Л.А., Бокерия О.Л., Меликулов А.Х., Александрова М.Л., Мурзагалиев М.У., Исмаилбаев А.М., Сабиров Б.Н. Электрокардиографическая и электрофизиологическая топическая диагностика синдрома Вольфа–Паркинсона–Уайта и результаты радиочастотной абляции дополнительных предсердно-желудочковых соединений у больных с аномалией Эбштейна. *Анналы аритмологии*. 2013; 10 (4): 180–6.
Bockeria L.A., Bockeria O.L., Melikulov A.Kh., Aleksandrova M.L., Murzagaliev M.U., Ismailbaev A.M., Sabirov B.N. Electrocardiographic and electrophysiological topical diagnosis of Wolff–Parkinson–White syndrome and results of radiofrequency ablation of accessory pathways in patients with Ebstein's anomaly. *Annaly Aritmologii*. 2013; 10 (4): 180–6 (in Russ.).
2. Hessling G. Herzrhythmusstörungen bei Erwachsenen mit angeborenem Herzfehler : Akut- und Langzeitmanagement [Arrhythmia in adults with congenital heart disease : Acute and long-term management]. *Herzschrittmacherther Elektrophysiol*. 2016; 27 (2): 81–7. DOI: 10.1007/s00399-016-0430-x
3. Бокерия О.Л. Показания к постоянной электрической стимуляции сердца у детей. Выбор оптимального электрокардиостимулятора. *Анналы аритмологии*. 2006; 3 (3): 5–11.
Bockeria O.L. Indications for permanent cardiac pacing in children. Choice of optimal pacing and regime. *Annaly Aritmologii*. 2006; 3 (3): 5–11.
4. Бокерия Е.Л. Перинатальная кардиология: настоящее и будущее. Часть II: нарушение ритма сердца и проводимости. *Российский вестник перинатологии и педиатрии*. 2019; 64 (4): 6–10. DOI: 10.21508/1027-4065-2019-64-4-6-10
Bokerija E.L. Perinatal cardiology: the present and the future. Part II: cardiac arrhythmias and conduction. *Ros. Vestn. Perinatol. i Pediatr.* 2019; 64: (4): 6–10 (in Russ). DOI: 10.21508/1027-4065-2019-64-4-6-10
5. Page R., Joglar J., Caldwell M., Calkins H., Conti J., Deal B. et al. 2015 ACC/AHA/HRS guideline for the management of adult patients with supraventricular tachycardia: A report of the American College of Cardiology/American Heart Association task force on clinical practice guidelines and the Heart Rhythm Society. *J. Am. Coll. Cardiol.* 2016; 67: e27–e115. DOI: 10.1016/j.jacc.2015.08.856
6. Kirsh J., Walsh E., Triedman J. Prevalence of and risk factors for atrial fibrillation and intra-atrial reentrant tachycardia among patients with congenital heart disease. *Am. J. Cardiol.* 2002; 90: 338–40. DOI: 10.1016/s0002-9149(02)02480-3
7. Teuwen C., Ramdjan T., Götte M, Brundel B., Evertz R., Vriend J. et al. Time course of atrial fibrillation in patients with congenital heart defects. *Circ. Arrhythm. Electrophysiol.* 2015; 8 (5): 1065–72. DOI: 10.1161/CIRCEP.115.003272
8. Labombarda F., Hamilton R., Shohoudi A., Aboulhosn J., Broberg C., Chaix M. et al. Increasing prevalence of atrial fibrillation and permanent atrial arrhythmias in congenital heart disease. *J. Am. Coll. Cardiol.* 2017; 70: 857–65. DOI: 10.1016/j.jacc.2017.06.034
9. Khairy P., Van Hare G.F., Balaji S., Berul C.I., Cecchin F., Cohen M.I. et al. PACES/HRS expert consensus statement on the recognition and management of arrhythmias in adult congenital heart disease: developed in partnership between the Pediatric and Congenital Electrophysiology Society (PACES) and the Heart Rhythm Society (HRS). Endorsed by the governing bodies of PACES, HRS, the American College of Cardiology (ACC), the American Heart Association (AHA), the European Heart Rhythm Association (EHRA), the Cana-

dian Heart Rhythm Society (CHRS), and the International Society for Adult Congenital Heart Disease (ISACHD). *Can. J. Cardiol.* 2014; 30: e1–e63. DOI: 10.1016/j.cjca.2014.09.002
10. Karbassi A., Nair K., Harris L., Wald R.M., Roche S.L. Atrial tachyarrhythmia in adult congenital heart disease. *World J. Cardiol.* 2017; 9 (6): 496–507. DOI: 10.4330/wjc.v9.i6.496
11. Stevenson W. Ventricular scars and ventricular tachycardia. *Trans. Am. Clin. Climatol. Assoc.* 2009; 120: 403–12.
12. Carlson S., Patel A., Chang P. Bradyarrhythmias in congenital heart disease. *Card. Electrophysiol. Clin.* 2017; 9 (2): 177–87. DOI: 10.1016/j.ccep.2017.02.002
13. Liberman L., Silver E., Chai P., Anderson B. Incidence and characteristics of heart block after heart surgery in pediatric patients: a multicenter study. *J. Thorac. Cardiovasc. Surg.* 2016; 152 (1): 197–202. DOI: 10.1016/j.jtcvs.2016.03.081
14. Anderson R., Ho S., Becker A. The surgical anatomy of the conduction tissues. *Thorax.* 1983; 38 (6): 408–20. DOI: 10.1136/thx.38.6.408
15. Aziz P., Serwer G. Bradley D., LaPage M., Hirsch J., Bove E. et al. Pattern of recovery for transient complete heart block after open heart surgery for congenital heart disease: duration alone predicts risk of late complete heart block. *Pediatr. Cardiol.* 2013; 34 (4): 999–1005. DOI: 10.1007/s00246-012-0595-y
16. Бокерия Л.А., Ревишвили А.Ш., Шмуль А.В., Джорджикия Т.Р., Кваша Б.И., Мацонашвили Г.Р. и др. Результаты хирургического лечения фибрилляции предсердий у пациентов с пороками сердца. *Анналы аритмологии.* 2012; 9 (4): 14–22.
Bockeria L.A., Revishvili A.Sh., Shmul' A.V., Dzhordzhikiya T.R., Kvasha B.I., Matsonashvili G.R. et al. The results of surgical treatment of atrial fibrillation in patients with heart disease. *Annaly Aritmologii.* 2012; 9 (4): 14–22 (in Russ.).
17. Sakamoto S., Hiromoto A., Ishii Y., Sasaki T., Miyagi Y., Nitta T. Surgical outcomes of modified-maze procedures in adults with atrial septal defect. *Surg. Today.* 2019; 49 (2): 124–9. DOI: 10.1007/s00595-018-1709-9

Поступила 17.06.2022
Принята к печати 19.08.2022

© К.А. СМОЛЯНИНОВ, С.А. СТЕФАНОВ, П.А. ДУРЫГИН, А.М. КУТЛУЕВ, М.О. КЛИМОВА, К.А. СМЫШЛЯЕВ, Н.Л. ШАРИКОВ, 2022

© АННАЛЫ АРИТМОЛОГИИ, 2022

УДК 616.125.2-089.87
DOI: 10.15275/annaritmol.2022.3.2

ТОРАКОСКОПИЧЕСКАЯ АБЛАЦИЯ ЛЕВОГО ПРЕДСЕРДИЯ: ОТДАЛЕННЫЕ РЕЗУЛЬТАТЫ

Тип статьи: оригинальная статья

К.А. Смолянинов, С.А. Стефанов, П.А. Дурыгин, А.М. Кутлуев, М.О. Климова, К.А. Смышляев, Н.Л. Шариков

БУ Ханты-Мансийского автономного округа – Югры «Окружная клиническая больница», ул. Калинина, 40, Ханты-Мансийск, 628011, Российская Федерация

Смолянинов Константин Анатольевич, канд. мед. наук, сердечно-сосудистый хирург кардиохирургического отделения; e-mail: konstantynopol@mail.ru
Стефанов Сергей Андреевич, канд. мед. наук, сердечно-сосудистый хирург, заведующий кардиохирургическим отделением
Дурыгин Павел Андреевич, сердечно-сосудистый хирург кардиохирургического отделения
Кутлуев Альгис Марсельевич, кардиолог кардиохирургического отделения
Климова Маргарита Олеговна, кардиолог кардиохирургического отделения
Смышляев Константин Алексеевич, канд. мед. наук, сердечно-сосудистый хирург кардиохирургического отделения
Шариков Никита Леонидович, сердечно-сосудистый хирург отделения хирургического лечения сложных нарушений ритма и электрокардиостимуляции

Цель исследования *– оценка отдаленных результатов эпикардиальной торакоскопической радиочастотной аблации (РЧА) левого предсердия (ЛП) у пациентов с персистирующей и длительно персистирующей фибрилляцией предсердий (ФП).*

Материал и методы. *В период с ноября 2014 по август 2019 г. выполнено 94 процедуры торакоскопической РЧА ЛП в сочетании с ампутацией ушка ЛП. Средний возраст пациентов составил 59,9 года, из них 75,5% пациентов мужского пола. В анамнезе неврологические осложнения перенесли 9,6%, катетерные аблации – 23,4% пациентов. Длительность ФП в среднем составила 63,2 (от 3 до 240) мес, продолжительность невосстановления ритма в среднем 13,8 (от 2 до 60) мес. Объем ЛП – 95 ± 24,8 мл. Операцию выполняли билатеральным доступом с использованием однолегочной вентиляции. Изоляцию легочных вен (ЛВ) проводили биполярным электродом, задней стенки – по схеме box lesion, линию к ушку ЛП выполняли монополярным электродом (AtriCure Inc.). Госпитальная летальность составила 1,06% (1 пациент). После выписки пациенты в течение 3 мес принимали оральные антикоагулянты (ОАК) и антиаритмические препараты, при сохранении правильного ритма препараты отменяли, при рецидиве возобновляли терапию ОАК. Для оценки ритма применяли 24-часовое холтеровское мониторирование (ХМ) электрокардиограммы (ЭКГ) через 3, 6 и 12 мес, далее – 1 раз в год.*

Результаты. *На момент выписки свобода от ФП составила 96,3%, в 3 (3,2%) случаях потребовалась имплантация постоянного электрокардиостимулятора (ЭКС). Результаты отслежены у 96% пациентов. Длительность наблюдения составила от 2 до 58 мес (медиана 27,2), 206 пациенто-лет. По составленным кривым Каплана–Мейера свобода от ФП через 1 год – 93 ± 2,7%, через 2 года – 80 ± 4,9%, через 3 года – 68 ± 6,4% и через 4 – 59 ± 8,6%. Фибрилляция предсердий регистрировалась в среднем у 8–12% пациентов в год. Свобода от аритмии (ФП и трепетания предсердий (ТП)) через 1 год составила 86 ± 7,4%, через 2 года – 69 ± 11%, через 3 года – 59 ± 12,8% и через 4 года – 52 ± 15,2% соответственно.*

На момент проведения анализа в исследуемой группе ФП с рецидивом выявлена у 19 пациентов, из них у 11 аритмия носила пароксизмальный характер в виде асимптомных пароксизмов, зарегистрированных по ХМ, или редких клинических приступов ФП, не влияя на качество жизни. Кроме того, у 10 пациентов выявлено атипичное ТП, из них у 2 пациентов ТП перешло в персистирую-

щую ФП, у 6 после катетерных процедур восстановился синусовый ритм, у 2 рецидивирующее ТП сохраняется даже после многократных катетерных вмешательств. За период наблюдения в исследуемой группе острое нарушение мозгового кровообращения (ОНМК) не отмечалось. Зарегистрирован 1 летальный исход от злокачественного новообразования.

Заключение. *Проблема персистирующей ФП остается нерешенной. Отдаленные результаты торакоскопической эпикардиальной РЧА можно считать удовлетворительными, учитывая исходный длительный анамнез непароксизмальной ФП и большие размеры ЛП. Пациенты с рецидивом аритмии имеют более легкую симптоматику, чем до операции. Ампутация ушка ЛП, вероятно, снижает риск развития ОНМК у пациентов с рецидивом аритмии.*

Ключевые слова: фибрилляция предсердий, торакоскопическая абляция, отдаленные результаты операции

TOTAL THORACOSCOPIC ABLATION OF THE LEFT ATRIUM: LONG-TERM RESULTS

K.A. Smolyaninov, S.A. Stefanov, P.A. Durygin, A.M. Kutluev, M.O. Klimova, K.A. Smyshlyaev, N.L. Sharikov

District Clinical Hospital, Khanty-Mansiysk, Khanty-Mansi Autonomous Okrug – Yugra, 628011, Russian Federation

Konstantin A. Smolyaninov, Cand. Med. Sci., Cardiovascular Surgeon; e-mail: konstantynopol@mail.ru
Sergey A. Stefanov, Cand. Med. Sci., Cardiovascular Surgeon, Head of Department
Pavel A. Durygin, Cardiovascular Surgeon
Al'gis M. Kutluev, Cardiologist
Margarita O. Klimova, Cardiologist
Konstantin A. Smyshlyaev, Cardiovascular Surgeon
Nikita L. Sharikov, Cardiovascular Surgeon

Objective *of the study was to evaluate the long-term results of epicardial thoracoscopic radiofrequency ablation (RFA) of the left atrium (LA) in patients with persistent and long-term persistent atrial fibrillation (AF).*

Material and methods. *From November 2014 to August 2019 94 procedures of thoracoscopic RFA of the LA were performed, in combination with amputation of the LA appendage. The average age was 59.9 years, of which 75.5% were men. In history, neurological complications were experienced by 9.6%, catheter ablations – by 23.4% of patients. The average duration of AF was 63.2 months (from 3 to 240), the duration of non-restoration of the rhythm was 13.8 months on average (from 2 to 60). The volume of LP was 95 ± 24.8 ml. The operation was performed bilaterally using one-lung ventilation. Isolation of the pulmonary veins was performed with a bipolar electrode, the posterior wall according to the box-lession scheme, and the line to the LA appendage was performed with a monopolar electrode. Hospital mortality was 1.06% (1 patient). After discharge, patients within 3 months took oral anticoagulants and antiarrhythmic drugs, while maintaining the correct rhythm, the drugs were canceled, with a relapse, OAC therapy was resumed. To assess the rhythm, a 24-hour holter monitoring (HM) was used after 3, 6, and 12 months and then once a year.*

Results. *At the time of discharge, freedom from AF was 96.3%, in 3 (3.2%) cases, implantation of a permanent pacemaker was required. Results are tracked in 96% of patients. The follow-up period ranged from 2 to 58 months (median 27.2), 206 patient-years. According to the compiled Kaplan–Meier curves, freedom from AF was 93 ± 2.7% after 1 year, 80 ± 4.9% after 2 years, 68 ± 6.4% after 3 years, and 59 ± 8.6% after 4 years respectively. On average, AF was recorded in 8–12% of patients per year. Freedom from arrhythmia (AF and AFL) after 1 year was 86 ± 7.4%, after 2 years – 69 ± 11%, after 3 years – 59 ± 12.8% and after 4 years – 52 ± 15.2% respectively. At the time of the analysis, 19 patients with recurrent AF were identified in the study group, of which 11 had paroxysmal arrhythmia in the form of asymptomatic paroxysms registered by HM or rare clinical attacks of AF, without affecting the quality of life. In addition, atypical AFL was detected in 10 patients, of which 2 turned into persistent AF, in 6 patients sinus rhythm was restored after catheter procedures, in 2 recurrent AFL persisted even after multiple catheter interventions. During the observation period, no stroke was registered in the study group, 1 death from malignant neoplasm.*

Conclusions. *The problem of persistent AF remains unresolved. The long-term results of thoracoscopic epicardial RFA can be considered satisfactory, given the initial long history of non-paroxysmal AF and the large size of the LA. Patients with recurrent arrhythmia have milder symptoms than before surgery. Amputation of the left atrial appendage appears to reduce the risk of stroke in patients with recurrent arrhythmias.*

Keywords: atrial fibrillation, total thoracoscopic Maze, long-term results

Введение

Фибрилляция предсердий (ФП) – одна из важнейших проблем современной кардиологии. На фоне увеличения продолжительности жизни естественным является рост числа пациентов с ФП. Актуальным вопросом становится разработка новых методов лечения и усовершенствование уже существующих. В связи с этим развиваются как терапевтические, так и хирургические методы лечения.

Началом хирургической эры лечения ФП были работы американского хирурга и электрофизиолога Джеймса Кокса в 1990-х годах. [1] Операция фрагментации ЛП с формированием лабиринта проведения импульса методом cut and sew была трудновоспроизводимой по технике выполнения, сопровождалась рядом характерных осложнений. Хотя эффективность процедуры у автора достигала 95% свободы от аритмий в течение 10 лет наблюдения, методика не нашла широкого распространения в клинической практике, но при этом остается самым эффективным методом лечения ФП и поныне [2, 3].

С открытием и распространением катетерных методов лечения аритмий сердца в 2000-х годах на основе использования электрофизиологического принципа, предложенного Дж. Коксом (выключение устьев ЛВ из проведения импульса, как наиболее аритмогенного локуса ЛП), широкое распространение получила катетерная изоляция устьев ЛВ радиочастотной энергией [3, 4]. Со временем стало ясно, что метод является высокоэффективным для лечения пароксизмальной аритмии, однако исследования показали, что при персистирующих формах результаты лечения не столь обнадеживающие. В 2012 г. исследование FAST показало снижение эффективности катетерных вмешательств у пациентов с ФП в сочетании с дилатацией ЛП, со свободой от аритмий всего 36,5% через 12 мес [5]. В исследовании STAR AF-2 свобода от аритмии после катетерной РЧА при персистирующих формах ФП составила 29–41% через 18 мес [6]. Подобные результаты представили и исследователи в CASA AF Trail после катетерной РЧА при длительно персистирующей форме ФП, свобода от аритмии через 12 мес составляла 32% [7]. При этом исследование MANTRA-PAF, опубликованное в 2017 г., показало эффективность катетерной РЧА в лечении пароксизмальной формы ФП с 5-летней свободой от аритмии в 86% [6]. На фоне накопления опыта РЧА ЛВ стало очевидно, что метод не дает такой высокой эффективности, как при открытой операции «Лабиринт» Дж. Кокса.

Согласно клиническим рекомендациям Европейского общества кардиологов (ECS) по ведению пациентов с ФП от сентября 2020 г., Ia класс доказательности по эффективности лечения получила катетерная РЧА ЛВ только для лечения пароксизмальной формы ФП [8].

Относительно новым является метод тотальной торакоскопической аблации ЛП с использованием радиочастотной энергии. Развитию направления способствовал ряд работ по электрофизиологии, показавший, что основным механизмом рецидива аритмии при персистирующих формах после катетерных воздействий является эпикардиальный прорыв [9]. В тех же исследованиях CASA AF и FAST торакоскопическая аблация показала превосходство в свободе от рецидива аритмии над катетерной аблацией – 32% против 73% и 36,5% против 65,6% соответственно [5, 7].

В большинстве исследований, опубликованных в мире по поводу лечения ФП, отмечается, что длительность наблюдения не превышает 18 мес и чаще ограничивается одним годом.

Цель исследования – оценка отдаленных результатов эпикардиальной торакоскопической РЧА ЛП у пациентов с персистирующей и длительно персистирующей формами ФП в сочетании с дилатацией ЛП в период до 4 лет.

Материал и методы

С ноября 2014 по август 2019 г. было выполнено 94 процедуры торакоскопической РЧА ЛП в сочетании с ампутацией ушка ЛП.

Критерии включения: персистирующая и длительно персистирующая формы ФП, рецидив аритмии после катетерных аблаций и/или выраженная дилатация ЛП, а также пароксизмальная форма ФП, рецидив аритмии после РЧА в сочетании с дитатацией ЛП.

Критерии исключения: наличие тромба ЛП, ревматический генез аритмии, сопутствующая значимая патология клапанов и коронарных артерий, требующая самостоятельного вмешательства, за исключением однососудистого коронарного поражения, требующего реваскуляризации в виде чрескожного вмешательства. Техническими аспектами для выполнения торакоскопического вмешательства были выбор пациентов без выраженного ожирения (индекс массы тела (ИМТ) менее 35), что связано с плохой диффе-

ренцировкой диафрагмального нерва на фоне жировой дистрофии перикарда и высоким риском его повреждения во время процедуры, выраженное заболевание легких (тяжелая обструкция бронхов с жизненной емкостью легких менее 65% от должного), ограничивающее возможность проведения однолегочной искусственной вентиляции легких, а также наличие выраженного спаечного процесса в плевральной полости и полости перикарда.

Клинические данные: средний возраст пациентов составил 59,9 (от 42 до 75) года, из них 75,5% мужского пола, средний ИМТ – 29,75 (от 22 до 36) кг/м^2. У 90 (95%) пациентов отмечалась гипертоническая болезнь в качестве сопутствующего диагноза, у 10 (10,6%) – неврологические осложнения в виде перенесенных ОНМК и транзиторной ишемической атаки (ТИА) в анамнезе, у 22 (23,4 %) – катетерные вмешательства, у 36 (38,3%) – длительно персистирующая форма, у 52 (55,3%) – персистирующая форма и у 6 (6,4%) – пароксизмальная форма ФП. Длительность анамнеза ФП в среднем составила 63,2 (от 3 до 240) мес, продолжительность невосстановления ритма – в среднем 13,8 (от 0 до 60) мес. У 60 (64%) пациентов наблюдалась хроническая сердечная недостаточность (ХСН) в рамках II–IV функционального класса (ФК) по NYHA (табл. 1).

Таблица 1

Исходные клинические данные

Параметр	Значение
Мужской пол, n (%)	80 (75,5)
Возраст, лет	59,9 (42–75)
ИМТ, кг/м^2	29,75 (22–36)
Артериальная гипертония, n (%)	90 (95,7)
Перенесенные ОНМК, ТИА, n (%)	7 (9,6)
Катетерная РЧА в анамнезе, n (%)	20 (23,4)
ХСН (II–IV ФК по NYHA), n (%)	60 (64)
Фибрилляция предсердий, n (%)	
персистирующая	52 (55)
длительно персистирующая	20 (23,4)
Длительность ФП, мес	63,2 (4–180)
Длительность невосстановления ритма, мес	13,8 (2–60)
Постоянный ЭКС, n (%)	2 (2,3)
ФВ ЛЖ, %	58,6 ± 10,5
КСО ЛП, мл / индексированный КСО, мл/м^2	95 ± 24,8/47,2
Митральная регургитация ⩾2+, n (%)	17 (18)

По эхокардиограмме (ЭхоКГ) средняя фракция выброса левого желудочка (ФВ ЛЖ) составила 58,6 ± 10,5% (от 30 до 79%); конечный диастолический объем (КДО) ЛЖ – 91,4 ± 23 мл (от 51 до 164 мл); конечный систолический объем (КСО) ЛП – 95 ± 24,8 мл (от 62 до 167 мл), индексированный КСО ЛП – 47,2 мл/м^2; митральная регургитация 2 степени и более регистрировалась у 17 (18%) пациентов.

Операционные данные: операцию выполняли билатеральным доступом поочередно с использованием однолегочной вентиляции легких. Антральную изоляцию коллекторов ЛВ проводили биполярным универсальным зажимом-аблатором Isolator Synergy Access® Clamp. Межколлекторные линии на задней стенке ЛП, проводившиеся по схеме box lession, и линию к ушку ЛП выполняли монополярной ручкой-изолятором MLP1 (AtriCure Inc.). После завершения аблации выполняли ампутацию ушка ЛП эндоскопическим степлером Endo Gia 60 мм (Covidien Medtronic). Восстановление ритма проводили интраоперационно с использованием электрической дефибрилляции сердца (ЭДС) 200 кДж на кардиосиндхронизирующем дефибрилляторе Zoll, что потребовалось 70 (74,5%) пациентам, в 5 случаях выполнена отсроченная повторная ЭДС после насыщения амиодароном, из которых удалось восстановить правильный ритм только двоим. В 20 случаях отмечался исходный синусовый ритм, у 4 пациентов ритм восстановился самостоятельно во время процедуры. В ряде случаев при наличии тахиформы, резистентной к медикаментозной терапии, которая сопровождалась выраженным снижением контрактильной функции ЛЖ, митральной регургитацией или клинической картиной тяжелой ХСН, мы восстанавливали синусовый ритм до операции для более качественной оценки митрального клапана и функции ЛЖ с целью определения тактики и коррекции лечения. Госпитальная летальность составила 1,06% (1 пациент погиб в результате отсроченного разрыва задней стенки ЛП в зоне РЧА на фоне кальциноза коллекторов ЛВ после предшествующих катетерных аблаций).

Наблюдение: после выписки пациенты в течение 3 мес принимали оральные антикоагулянты и антиаритмические препараты – предпочтительно амиодарон или соталол (в случае непереносимости первого). Для оценки ритма применяли 24-часовое ХМ ЭКГ через 3, 6 и 12 мес и далее 1 раз в год. При сохранении правильного ритма

препараты отменяли. При рецидиве аритмии пациенту возобновляли терапию оральными антикоагулянтами, направляли к аритмологу. На консультации аритмолога определялся тип аритмии (рецидив ФП или ТП). Пациентов с постинцизионным трепетанием госпитализировали, им проводили электрофизиологическое исследование (ЭФИ) с последующей абляцией зон прорыва.

Статистическую обработку данных осуществляли с помощью пакета прикладных программ Statistica 8.0. Величины, измеренные в интервальной шкале, приведены как среднее ± стандартная ошибка среднего. Свобода от событий в отдаленном периоде оценена с помощью метода Каплана–Мейера и представлена в виде графических изображений.

Ограничения исследования

Исследование является ретроспективным когортным. Методология хирургического вмешательства в течение исследуемого периода менялась незначительно, в 20% случаев к схеме абляции добавляли линию монополярным электродом от фиброзного кольца аортального клапана по крыше ЛП (Dallas pattern) для профилактики постинцизионного трепетания с формированием риентри вокруг митрального клапана (левый перешеек). Пилотное сравнение групп не выявило уменьшения рецидивов аритмии, а отсутствие четких анатомических ориентиров, частое скопление в данной области жировых отложений эпикарда заведомо снижали эффективность монополярной РЧА по этой линии.

Результаты

На момент выписки свобода от ФП составила 96,3%. Трем (3,2%) пациентам потребовалась имплантация постоянного ЭКС (на фоне узлового ритма или синусовой брадикардии, как проявления синдрома слабости синусного узла), двоим из них – имплантация в раннем послеоперационном периоде, а одному – в течение полугода после операции. Двое пациентов исходно имели искусственный водитель ритма. Результаты отслежены у 96% пациентов. Длительность наблюдения составила от 2 до 58 мес (медиана 27,2), 206 пациенто-лет. Результаты наблюдения представлены на рисунках 1 и 2.

По кривым Каплана–Мейера на основании полученных нами данных свобода от ФП через

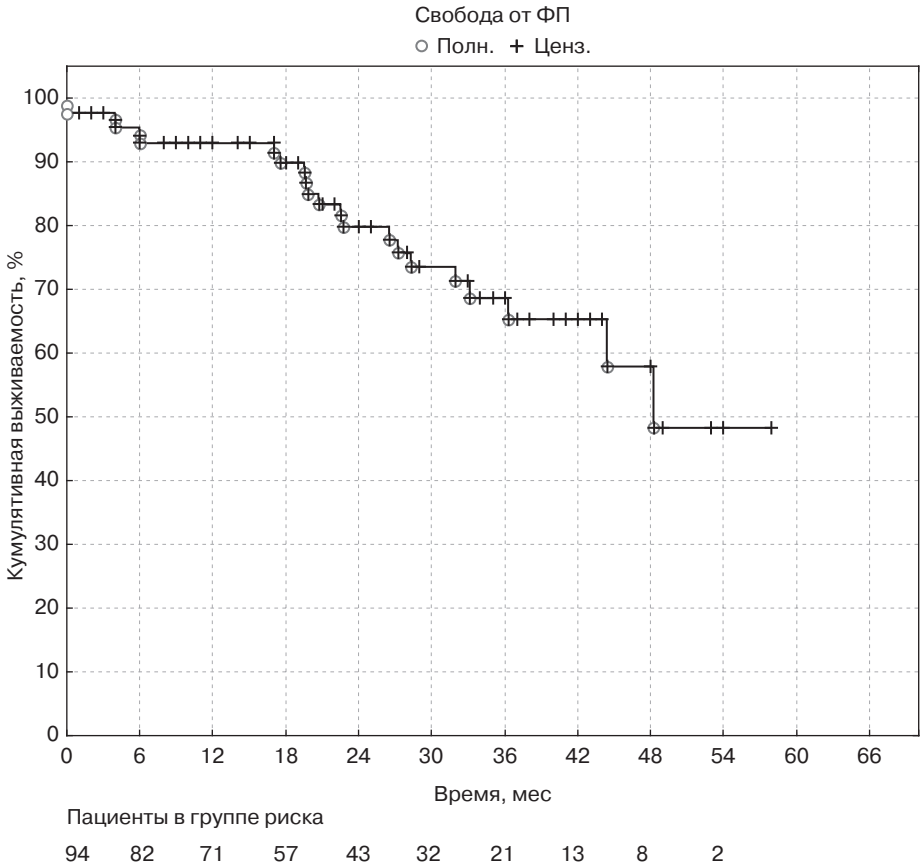

Рис. 1. Свобода от фибрилляции предсердий

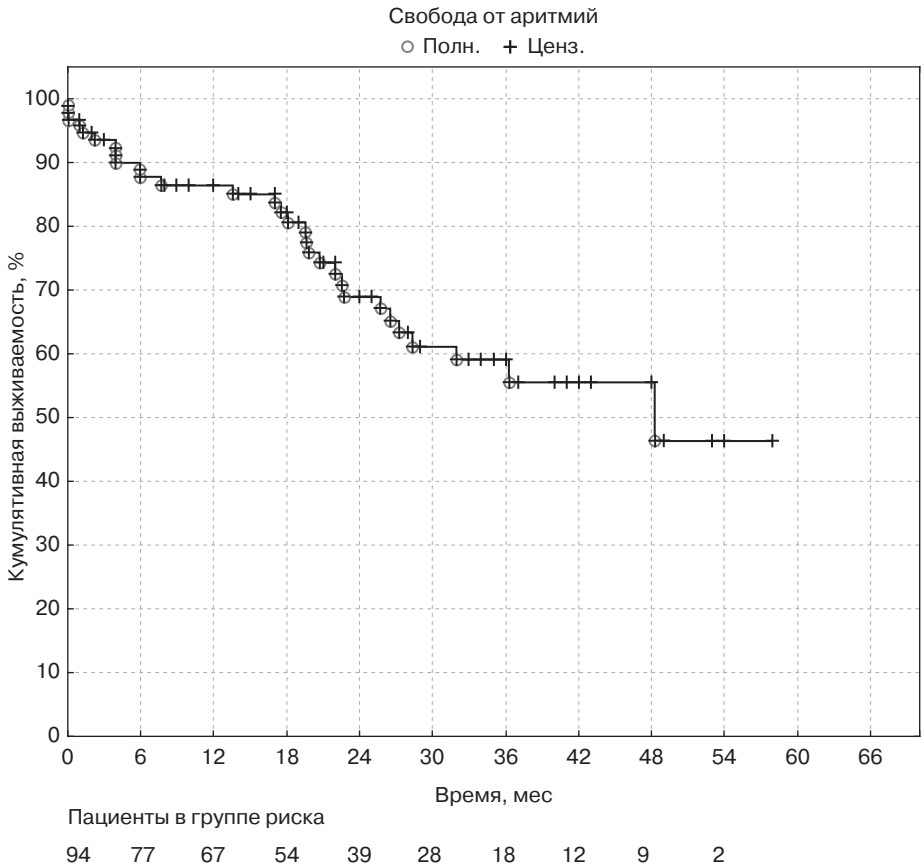

Рис. 2. Свобода от предсердных аритмий

1 год наблюдения составила 93 ± 2,7%, через 2 года – 80 ± 4,9%, через 3 года – 68 ± 6,4% и через 4 года – 59 ± 8,6% соответственно. Фибрилляция предсердий регистрировалась в среднем у 8–12% пациентов в год.

Свобода от аритмии (ФП и ТП) через 1 год составила 86 ± 7,4%, через 2 года – 69 ± 11%, через 3 года – 59 ± 12,8%, через 4 года – 52 ± 15,2% соответственно.

На момент проведения анализа в исследуемой группе рецидив ФП выявлен у 19 пациентов, из них у 11 аритмия носила пароксизмальный характер в виде асимптомных пароксизмов, зарегистрированных по ХМ ЭКГ, или редких клинических приступов ФП, не влияя на качество жизни. Данная группа возобновила прием оральных антикоагулянтов, решение о назначении антиаритмической терапии принимал аритмолог. У 8 пациентов развилась персистирующая ФП, они возобновили прием антикоагулянтов и придерживаются стратегии «контроль частоты».

Кроме того, у 10 пациентов выявлено атипичное ТП, которое у 2 пациентов перешло в персистирующую форму ФП. У 6 пациентов после катетерных процедур восстановился синусовый ритм. В 2 случаях рецидивирующее ТП сохранялось даже после многократных катетерных вмешательств.

В таблице 2 представлены локализации прорывов и триггеров, выявленные при проведении инвазивного ЭФИ.

Таблица 2

Локализации прорывов и триггеров

Локализация	Предсердие	n (%)
Крыша (между культей ушка ЛП и ВЛЛВ)	ЛП	6 (54,5)
ВПЛВ	ЛП	1 (9,1)
Область коронарного синуса	ЛП/ПП	2 (18,2)
Кавотрикуспидальный перешеек	ПП	2 (18,2)

Примечание. ПП – правое предсердие; ВЛЛВ – верхняя левая легочная вена; ВПЛВ – верхняя правая легочная вена.

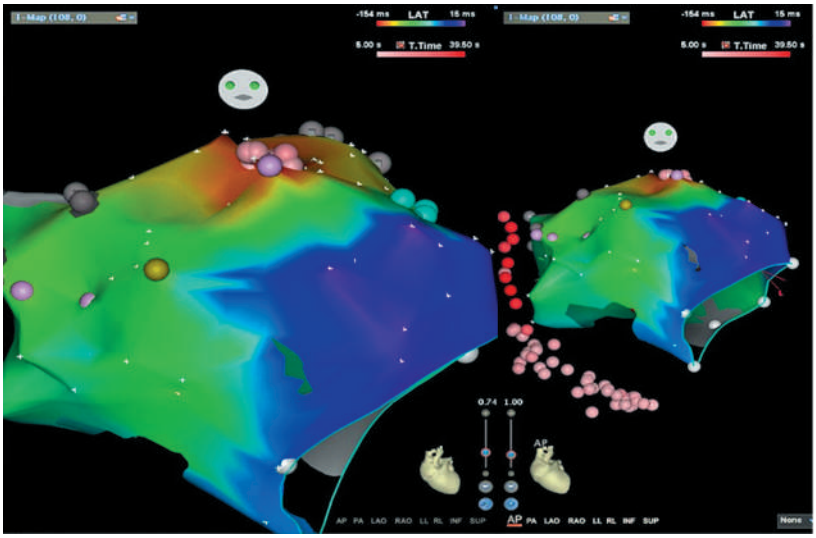

Рис. 3. Электроанатомическая модель ЛП в системе Carto XP пациента с постинцизионным ТП после торакоскопической абляции

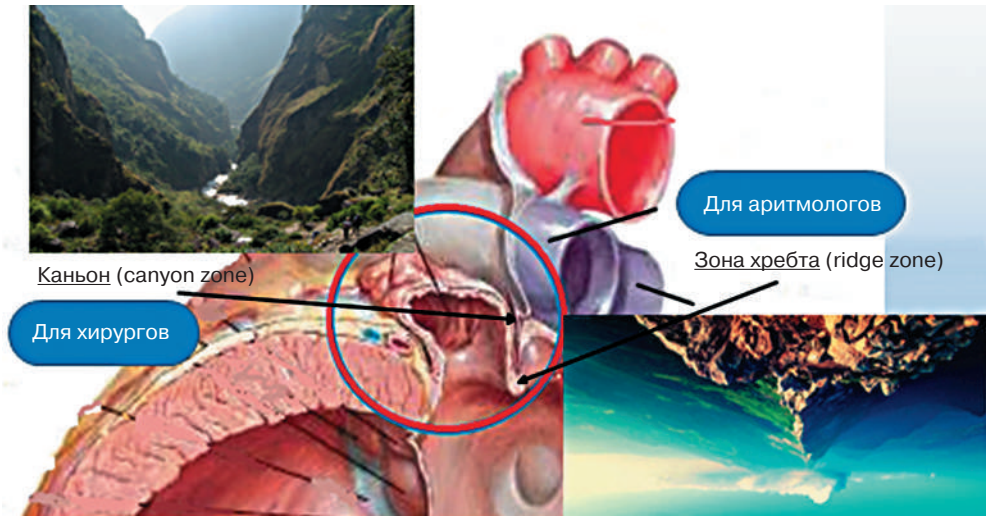

Рис. 4. Область между ушком ЛП и ВЛЛВ

Наиболее частое место прорыва абляционных линий локализовалось в области физиологической складки между ушком ЛП и ВЛЛВ. Вероятно, это связано с тем, что в большинстве случаев это углубление заполнено жировой клетчаткой, что ограничивает глубину воздействия монополярного абляционного электрода.

На рисунке 3 видно, что место наиболее ранней активации предсердия находится в верхнем левом углу по задней поверхности ЛП, что соответствует проекции ВЛЛВ и культи ушка ЛП.

Данная анатомическая зона в англоязычной литературе, посвященной катетерным вмешательствам, известна как ridge zone (зона хребта), с внешней же стороны, в противоположность интервенционным аритмологам, это углубление представляется нам больше похожим на каньон (canyon zone) (рис. 4).

За период наблюдения в исследуемой группе пациентов с ОНМК не зарегистрировано, в том числе в группе рецидива аритмии, что может косвенно свидетельствовать об эффективности ампутации ушка ЛП. Зарегистрирован 1 летальный исход от злокачественного новообразования.

Обсуждение

Согласно проведенному исследованию, ежегодно у 8–12% пациентов вновь регистрируются НРС. Однако стоит отметить исходные параметры – длительность аритмии, которая в среднем составила 63,2 (4–180) мес, дилатацию ЛП, среднее значение КСО ЛП 95 ± 24,8 мл. В ранее опубликованых работах уже отмечалось влияние выраженности дилатации ЛП и длительности существования аритмии у пациентов на результаты хирургического лечения ФП, нам лишь хотелось подчеркнуть запущенность процесса в представленной когорте. Отсутствие аритмии даже в течение нескольких лет у длительно болеющего пациента, несомненно, повышает каче-

ство жизни и увеличивает приверженность к медицинским рекомендациям по профилактике не только аритмии, но и сердечно-сосудистого заболевания в целом.

Почти у всех пациентов с постинцизионным трепетанием проводили инвазивное ЭФИ с последующей РЧА зон прорыва через аблационные линии или новых триггеров. Существует стратегия гибридного подхода, при которой после эпикардиальной торакоскопической РЧА ЛП проводят эндокардиальное картирование и контролируют проведение через аблационный блок ЛВ и задней стенки ЛП с одномоментным катетерным воздействием радиочастотной энергией. Эту операцию выполняют в условиях гибридной рентгенооперационной с наличием электрофизиологического блока, что дает более надежный блок проведения и лучшие отдаленные результаты [10]. В нашей стране этот способ пока не нашел широкого распространения по ряду технических и экономических причин.

При опросе пациентов с рецидивом ФП отмечалось, что больше половины из них (11 из 19) имеют редкие пароксизмы, чаще асимптомные, которые не приносят им существенного дискомфорта в сравнении с симптомами, беспокоившими их до операции. Существует ряд публикаций, утверждающих, что не всегда рецидив ФП после абляции является следствием недостаточного блока проведения из ЛВ и задней стенки ЛП. Это может обусловливаться возникновением новых триггеров в других областях предсердия за счет прогрессирования фиброза [11, 12].

В группе рецидива аритмии в процессе наблюдения ни у одного пациента не отмечались ТИА или ОНМК, что может свидетельствовать о снижении риска развития тромбоэмболии на фоне ампутации ушка ЛП. Известно, что при ФП до 90% формирования тромбов имеет локализацию в основании ушка ЛП, это обусловлено отсутствием контрактильности предсердия и стазом крови в отлогих местах предсердия. Согласно данным исследования LAAOS II и метаанализа Y.C. Tsai et al. из Австралии, подтверждается снижение риска инсульта после закрытия ушка ЛП во время хирургических вмешательств на сердце даже при возврате ФП в сравнении с контрольной группой [13, 14].

Заключение

Проблема персистирующей ФП остается нерешенной. Отдаленные результаты торакоскопической эпикардиальной РЧА можно считать удовлетворительными, учитывая исходный длительный анамнез непароксизмальной ФП и большие размеры ЛП. Пациенты с рецидивом аритмии имеют более легкую симптоматику чем до операции. Ампутация ушка ЛП, вероятно, снижает риск ОНМК у пациентов с рецидивом аритмии.

Конфликт интересов. Конфликт интересов не заявляется.

Библиографический список/References

1. Cox J., Schuessler R., D'Agostino H. et al. The surgical treatment of atrial fibrillation. III. Development of a definitive surgical procedure. *J. Thorac. Cardiovasc. Surg.* 1991; 101 (4): 569–83. DOI: 10.1016/S0022-5223(19)36684-X
2. Cox J.L., Churyla A., Malaisrie S.C. et al. When is a Maze procedure a Maze procedure? *Can. J. Cardiol.* 2018; 34 (11): 1482–91. DOI: 10.1016/j.cjca.2018.05.008
3. Ревишвили А.Ш. Клиническая кардиология: диагностика и лечение. Под ред. Л.А. Бокерия, Е.З. Голуховой. Т. 3. М.; 2011: 113–78 (in Russ.).
   Revishvili A.S. Clinical cardiology: diagnostic and treatment. Edited by L.A. Bockeria, E.Z. Golukhova. Moscow; 2011; 3: 113–78 (in Russ.).
4. Богачев-Прокофьев А.В., Железнев С.И., Овчаров М.А. и др. Хирургическая абляция фибрилляции предсердий с редукционной атриопластикой и без атриопластики у пациентов с митральными пороками сердца: проспективное рандомизированное исследование. *Сибирский медицинский журнал (г. Томск)*. 2018; 33 (3): 63–70. DOI: 10.29001/2073-8552-2018-33-3-63-70
   Bogachev-Prokof'ev A.V., Zheleznev S.I., Ovcharov M.A. et al. Surgical ablation of atrial fibrillation with and without reduction atrioplasty in patients with mitral heart disease: a prospective randomized study. *Siberian Medical Journal (Tomsk)*. 2018; 33 (3): 63–70 (in Russ.). DOI: 10.29001/2073-8552-2018-33-3-63-70
5. Shouvik Haldar, David Jones, Toufan Bahrami et al. Catheter ablation vs electrophyisiologically guided thoracoscopic surgical ablation in long-standing persistant AF: CASA AF Stady. *HeartRythm*. 2017; 14 (11): 1596–603. DOI: 10.1016/j.hrthm.2017.08.024
6. Jens Cosedis Nielsen, Arne Johannessen, Pekka Raatikainen et al. Long-term efficacy of catheter ablation as first-line therapy for paroxysmal atrial fibrillation: 5-year outcome in a randomised clinical trial. *Heart*. 2017; 103 (5): 368–76. DOI: 10.1136/heartjnl-2016-309781
7. Boersma L.V.A., Castella M., van Boven W. et al. Atrial fibrillation catheter ablation versus surgical ablation treatment (FAST): a 2-center randomized clinical trial. *Circulation*. 2017; 125 (1): 23–30. DOI: 10.1161/CIRCULATIONAHA.111.074047
8. Hindricks G., Potpara T., Dagres N. et al.; ESC Scientific Document Group. 2020 ESC Guidelines for the diagnosis and management of atrial fibrillation developed in collaboration with the European Association for Cardio-Thoracic Surgery (EACTS): The Task Force for the diagnosis and management of atrial fibrillation of the European Society of Cardiology (ESC) Developed with the special contribution of the European Heart Rhythm Association (EHRA) of the ESC. *Eur. Heart J.* 2021; 42 (5): 373–498. DOI: 10.1093/eurheartj/ehaa612
9. Borut Geršak, Matevž Jan. Long-term success for the convergent atrial fibrillation procedure: 4-year outcomes. *Ann. Thorac. Surg.* 2016; 102 (5): 1550–7. DOI: 10.1016/j.athoracsur.2016.04.018

10. Jason A. Varzaly, Dennis H. Lau, Darius Chapman et al. Hybrid ablation for atrial fibrillation: a systematic review and meta-analysis. *JTCVS Open*. 2021; 7: 141–54. DOI: 10.1016/j.xjon.2021.07.005
11. Kheirkhan M., Baher A., Goldooz M. et al. Left atrial fibrosis progression detected by LGE-MRI after ablation of atrial fibrillation. *Pacing Clin. Electrophysiol.* 2020; 43 (4): 402–11. DOI: 10.1111/pace.13866
12. Shah S., Barakat A.F., Saliba W.I. et al. Recurrent atrial fibrilation success: electrophysiological findings and outcomes of repeat ablation procedure. *Circ. Arrhythm. Electrophysiol.* 2018; 11 (4): e005785. DOI: 10.1161/CIRCEP.117.005785
13. Whitlock R.P., Vincent J., Blackall M.H. et al. Left atrial appendage occlusion study II (LAAOS II). *Can. J. Cardiol.* 2013; 29 (11): 1443–7. DOI: 10.1016/j.cjca.2013.06.015
14. Tsai Y.C., Phan K., Munkholm-Larsen S. et al. Surgical left atrial appendage occlusion during cardiac surgery for patients with atrial fibrillation: a meta-analysis. *Eur. J. Cardiothorac. Surg.* 2015; 47: 847–54. DOI: 10.1093/ejcts/ezu291

Поступила 06.07.2022
Принята к печати 10.08.2022

© С.Ю. СЕРГУЛАДЗЕ, Б.И. КВАША, И.В. ПРОНИЧЕВА, 2022
© АННАЛЫ АРИТМОЛОГИИ, 2022

УДК 616.12-008.313.2-089
DOI: 10.15275/annaritmol.2022.3.3

ХИРУРГИЧЕСКОЕ ЛЕЧЕНИЕ ФИБРИЛЛЯЦИИ ПРЕДСЕРДИЙ: СОВРЕМЕННЫЕ ДОСТИЖЕНИЯ И НОВАТОРСКИЕ ПРЕДЛОЖЕНИЯ

Тип статьи: обзорная статья

С.Ю. Сергуладзе, Б.И. Кваша, И.В. Проничева

ФГБУ «Национальный медицинский исследовательский центр сердечно-сосудистой хирургии им. А.Н. Бакулева» (президент – академик РАН и РАМН Л.А. Бокерия) Минздрава России, Рублевское ш., 135, Москва, 121552, Российская Федерация

Сергуладзе Сергей Юрьевич, доктор мед. наук, профессор, заведующий отделением, сердечно-сосудистый хирург; orcid.org/0000-0001-7233-3611
Кваша Борис Игоревич, канд. мед. наук, сердечно-сосудистый хирург; orcid.org/0000-0002-2823-359X
Проничева Ирина Владимировна, канд. мед. наук, ст. науч. сотр., кардиолог; orcid.org/0000-0003-2669-2474, e-mail: Irene_Pr@mail.ru

Фибрилляция предсердий (ФП) не является жизнеугрожающей аритмией, но ее наличие повышает риск тромбоэмболии и существенно снижает качество жизни. Распространенность ФП прогрессивно увеличивается в связи с общим старением населения и увеличением выживаемости кардиологических больных. Фармакологическая антиаритмическая терапия имеет низкую эффективность и ограничена побочными эффектами. Хирургическое лечение стало ключевым радикальным вмешательством, и с момента своего первого применения в 1987 г. (The Cox maze procedure) техника обычного открытого метода превратилась в минимально инвазивную процедуру, сохраняя при этом превосходные результаты. Путь для развития малоинвазивной хирургии проложили усовершенствования эндоскопической визуализации, технологии аблации и хирургического инструментария. Недавние достижения в использовании гибридного подхода были признаны удовлетворительными, предполагая, что это благоприятный подход к лечению ФП с обнадеживающими результатами. Однако необходим дальнейший анализ эффективности этой многообещающей стратегии, особенно у пациентов с персистирующей формой ФП. Тем не менее литература по малоинвазивной хирургии все еще скудна, и ожидается, что рандомизированные клинические испытания, проводимые в настоящее время, прольют свет на некоторые спорные вопросы. В этом обзоре мы обсуждаем доказательства успеха различных хирургических подходов к лечению ФП с пониманием эволюции и потенциального будущего этих стратегий.

Ключевые слова: фибрилляция предсердий, хирургическое лечение, малоинвазивные хирургические вмешательства, катетерная аблация, гибридный подход

SURGICAL TREATMENT OF ATRIAL FIBRILLATION: MODERN ADVANCEMENTS AND PATHBREAKING PROPOSALS

S.Yu. Serguladze, B.I. Kvasha, I.V. Pronicheva

Bakoulev National Medical Research Center for Cardiovascular Surgery, Moscow, 121552, Russian Federation

Sergey Yu. Serguladze, Dr. Med. Sci., Professor, Head of Department, Cardiac Surgeon; orcid.org/0000-0001-7233-3611
Boris I. Kvasha, Cand. Med. Sc., Cardiovascular Surgeon; orcid.org/0000-0002-2823-359X
Irina V. Pronicheva, MD, Cand. Med. Sc., Senior Researcher, Cardiologist; orcid.org/0000-0003-2669-2474, e-mail: Irene_Pr@mail.ru

Atrial fibrillation (AF) is not a life-threatening arrhythmia, but its presence increases the risk of thromboembolism and significantly reduces the quality of life. The prevalence of AF is progressively increasing due to the

general aging of the population and an increase in the survival rate of cardiac patients. Pharmacological antiarrhythmic therapy has low effectiveness and limited by side effects. Surgical ablation has become a key intervention, and since its first intervention in 1987 (the Cox maze procedure), the technique has evolved from a conventional open method to a minimally invasive technique whilst retaining excellent outcomes. Improvements in endoscopic imaging, ablation technology, and surgical instrumentation paved the way for the development of minimally invasive surgery. Recent advances in the use of the hybrid approach have been found to be satisfactory, suggesting that this is a favorable approach to the treatment of AF with encouraging results. However, further analysis of the effectiveness of this promising strategy is needed, especially in patients with persistent and longstanding persistent AF. Nonetheless, literature on minimally invasive surgery is still scarce and randomized clinical trials currently under way are expected to shed light on some controversial issues. In this review, we discuss the evidence for the success of various surgical treatments for AF with insights on the evolution and potential future of these strategies.

Keywords: atrial fibrillation, surgery treatment, minimally invasive surgical procedures, catheter ablation, hybrid approach

Введение

Фибрилляция предсердий (ФП) является наиболее часто встречающейся в клинической практике аритмией, распространенность которой растет на фоне старения населения и с увеличением выживаемости при сердечно-сосудистых заболеваниях за счет внедрения высокотехнологичных методов лечения. Пожизненный риск развития ФП составляет ~25% для лиц старше 40 лет, оставаясь на уровне ~16% при отсутствии сопутствующих сердечно-сосудистых заболеваний [1]. Фибрилляция предсердий обусловливает около 3–6% случаев неотложной госпитализации, чаще всего в связи с ишемической болезнью сердца и хронической сердечной недостаточностью (ХСН), но она также может протекать изолированно или быть осложнением после сердечно-сосудистых операций [2]. Несмотря на то что сама по себе ФП не является жизнеугрожающей аритмией, она резко повышает риск развития тромбоэмболии, приводит к дисфункции левого желудочка и существенно снижает качество жизни. В связи с этим ФП остается значительным бременем для общественного здравоохранения. Варианты лечения ФП включают медикаментозную терапию, катетерные и хирургические вмешательства [3].

Механизмы, лежащие в основе развития ФП, до сих пор мало изучены [4, 5]. Кроме того, несмотря на большое количество проведенных исследований, предикторы прогрессирования ФП до конца неизвестны [2, 4, 5]. В соответствии с этим медикаментозный арсенал, доступный в настоящее время, направлен на контроль признаков/симптомов и снижение риска тромбоэмболии.

Доказано, что катетерная радиочастотная абляция (РЧА) превосходит медикаментозную симптоматическую терапию, а также снижает уровень смертности и частоту госпитализаций у пациентов с ФП и ХСН [6]. Однако показатели эффективности РЧА при персистирующих формах ФП достигают не более 40–50%, даже после нескольких попыток [3, 7]. У пациентов с пароксизмальной формой ФП также отмечается постепенное возвращение аритмии после первоначальной успешной РЧА. Неудача может быть вызвана либо тем, что трансмуральность воздействия не достигнута, либо тем фактом, что источник ФП более сложный и происходит не из легочных вен (ЛВ). Исследования показали, что триггеры для инициирования ФП не всегда находятся в ЛВ и что другие области предсердий могут быть ответственны за индукцию и поддержание ФП [8].

С введением операции Cox maze и ее последней модификации Cox maze IV с использованием хирургической аблации показатели эффективности значительно улучшились, поскольку сложный паттерн повреждений прерывает устойчивые схемы повторного входа, останавливая распространение ФП [9]. Для сравнения, показатели свободы от ФП при хирургических процедурах Cox maze III и Cox maze IV составили 96% и 91% при применении антиаритмических препаратов (ААП) или 83% и 78% без ААП через 5 лет после операции [10, 11]. Эти явно превосходные результаты могут быть связаны с возможностью получения прямой или видеоскопической визуализации, лучшей стабилизацией и подтверждением трансмуральности воздействия на миокард, особенно когда используется техника «разрезать и сшить» (*англ.* cut and sew). Однако инвазивность хирургического метода также сопровождается большим интраоперационным риском и потенциальными серьезными осложнениями, включая смерть, кровоте-

чение и инсульт [10]. Другая критика всех стратегий аблации на неработающем сердце заключается в неспособности определить точные пути распространения волн макрориентри у конкретных пациентов, что, следовательно, требует довольно обширного полного набора эмпирических повреждений для обеспечения прерывания любого потенциального субстрата. Кроме того, использование Cox maze в значительной степени ограничено пациентами, уже перенесшими операцию на сердце, поскольку она требует выполнения либо стернотомии, либо торакотомии, а также использования искусственного кровообращения (ИК) и остановки сердца.

За последние 10 лет прогрессивное развитие устройств, систем картирования и методов хирургической аблации способствовало эволюции операции Cox maze. Что еще более важно, эти новые технологии аблации также поддержали многочисленные усилия по разработке простых операции с более ограниченным набором воздействий, которые могут быть выполнены менее инвазивно, часто через небольшие разрезы или порты. Конечная цель состояла в том, чтобы выполнить эти воздействия эпикардиально, на работающем сердце, без ИК. Недавно предложенные гибридные операции, возможно, станут наилучшим решением, сочетающим такие преимущества катетерной и хирургической аблации, как подтверждение блокады проведения и способность устранять выявленные участки неполного линейного повреждения, обусловливающие долгосрочный рецидив. Однако это применимо не ко всем пациентам, что требует углубленного анализа исследований по безопасности и долгосрочной эффективности.

До тех пор, пока новые методы лечения, нацеленные на патогенные механизмы, ответственные за инициацию/поддержание ФП, не станут основой, чрескожная и/или хирургическая аблация триггеров/субстратов, отвечающих за отдельные механизмы аритмогенеза ФП, будет оставаться единственной стратегией радикального решения проблемы самой устойчивой аритмии, а также ее малоэффективного медикаментозного лечения. Самостоятельное хирургическое лечение ФП улучшает долгосрочную выживаемость, но не лишено осложнений, и, следовательно, взвешивание рисков и преимуществ каждого подхода оправдано и актуально.

Таким образом, целью данной статьи является обзор эффективности и безопасности различных хирургических подходов, предлагаемых в прошлом и настоящем для достижения восстановления и поддержания синусового ритма у пациентов с ФП, описание оперативной техники, включая сравнение Cox maze IV с предыдущим методом cut and sew. Наконец, в этом обзоре исследуются перспективные направления хирургического лечения пациентов с ФП. Мы полагаем, что обсуждение различных хирургических стратегий достижения контроля ритма с пониманием эволюции и потенциального будущего этих стратегий будут способствовать повышению приоритета хирургического лечения ФП.

Эволюция операции Cox maze

Хирургические стратегии оптимизации сердечного выброса у пациентов с ФП в значительной степени связаны с контролем ритма. Одной из первых стратегий, преследующих эту цель, была операция «Коридор» (Corridor), предложенная G. Guiraudon et al. в 1985 г. При выполнении этой операции изолируют полоску предсердного миокарда («коридора»), которая соединяет синоатриальный узел (САУ) с атриовентрикулярным узлом (АВУ) [12]. Триггеры продолжают срабатывать, а предсердия продолжают фибриллировать, но АВУ получает импульс от САУ только через полоску миокарда, контролируя частоту желудочковых сокращений. Недостатками операции оказались нарушение гемодинамики в виде разобщения работы правого и левого предсердий и, соответственно, отсутствие полноценной систолы [13]. В 1981 г. одним из первых у нас в стране данную операцию успешно выполнил Л.А. Бокерия. В 1992 г. Л.А. Бокерия и др. модифицировали методику операции «Коридор», добиваясь во всех случаях максимального сохранения транспортной функции правого предсердия (ПП) [14].

Хирургическое лечение ФП, направленное на восстановление и сохранение синусового ритма, восходит к концу 1980-х и началу 1990-х годов, когда J. Cox и его коллеги впервые применили технику нескольких разрезов предсердий, выполняемых по определенной схеме, с намерением разобщить все круги макрориентри, поддерживающие ФП [9]. Эта оригинальная операция получила название Cox maze I («Лабиринт I»). Она обеспечивает, путем разрезания и последующего сшивания стенок предсердий, прерывание всех потенциальных миокардиальных субстратов для повторного входа и распространения ФП, создавая при этом как бы «лаби-

ринт» функционирующего предсердного миокарда, по которому нормальные импульсы могут проходить от САУ к АВУ через оба предсердия. Операция обеспечила не только восстановление синусового ритма и АВ-синхронизацию, но также соответствующую электрическую проводимость и сократимость для снижения риска тромбоэмболии. Тем не менее стандартные разрезы изолировали САУ и нарушали его кровоснабжение, вызывая значимую хронотропную недостаточность. Более того, одно из поражений затронуло пучок Бахмана, что привело к существенной задержке проводимости между правым и левым предсердиями и, следовательно, к асинхронному сердцебиению. Эти два важных предостережения подорвали потенциальный успех процедуры Cox maze I, но вместо того, чтобы стать камнем преткновения, они стали ступенями для усовершенствования хирургической техники.

В следующей версии операции Cox maze II разрез к САУ в верхнелатеральной части ПП был исключен. Кроме того, с целью повышения внутрипредсердной проводимости поперечный разрез крыши левого предсердия (ЛП) был перемещен на заднюю стенку. Однако в результате такой модификации требовалось полное пересечение верхней полой вены (ВПВ), что усложняло технику операции.

Серия усовершенствований и упрощений завершилась процедурой Cox maze III, которая на долгие годы стала «золотым стандартом» хирургического лечения ФП. В операции Cox maze III перегородочный разрез переместился к задней части ВПВ, что позволило избежать хронотропной дисфункции и задержки проводимости без ущерба для трехмерной концепции. Безопасность и эффективность автономной процедуры Cox maze III была продемонстрирована на большой серии пациентов, с уровнем летальности менее 1,4% и сохранением синусового ритма у 97% пациентов при среднем сроке наблюдения 5,4 ± 2,9 года и только с одним поздним инсультом [10]. Через 14 лет наблюдения 92% пациентов из этой когорты не имели симптоматической ФП, а 80% не принимали ни одного ААП [15]. Лучший результат был воспроизведен группой хирургов из клиники Кливленда, показавших 1% периоперационную летальность; при среднем периоде наблюдения 3 года 90,4% пациентов находились на синусовом ритме (или предсердной стимуляции) и не было никаких поздних эмболических событий [16]. Технически менее сложная, но весьма успешная процедура Cox maze III значительно снизила количество нарушений мозгового кровообращения, а также имплантаций электрокардиостимулятора [10, 15].

Несмотря на доказанную эффективность, процедура Cox maze III не получила широкого признания из-за своей технической сложности. Чередующиеся брадиаритмии и тахиаритмии были другими проблемами, отмеченными при физических нагрузках и других формах стресса [4]. Более того, при обширном рубцевании предсердий страдает восстановление функционального сокращения предсердий [5]. Эти проблемы, по-видимому, справедливы для большинства методов cut and sew в целом (табл. 1), и поэтому в последние годы они используются реже.

Таблица 1

Операция Cox maze и ее последующие модификации

Операция	Модификация по сравнению с предыдущей версией	Ограничения процедуры
Cox maze I (cut and sew)	Нет	Неспособность генерировать синусовую тахикардию, соответствующую физическим нагрузкам
		Послеоперационная дисфункция ЛП
Cox maze II (cut and sew)	Правое предсердие: устранение ВПВ до поражения ПП	Необходимость полностью пересечь ВПВ, чтобы получить доступ к ЛП
	Левое предсердие: поперечная атриотомия через купол ЛП смещена кзади	Длительное внутрипредсердное проведение
Cox maze III (cut and sew)	Правое предсердие: размещение разреза перегородки позади устья ВПВ	Длительное время ИК и технические трудности
Cox maze IV (биполярная РЧА и криоаблация)	Комбинация биполярной РЧА и криоаблации	Сохраняющаяся потребность в ИК
	Левое предсердие: изоляция задней стенки ЛП и устьев легочных вен (box lesion)	

Современная форма операции Cox maze

Появление устройств для хирургической аблации на основе энергии, которые заменили оригинальную технику cut and sew, позволило внедрить в 2002 г. модификацию операции Cox maze – Cox maze IV [15]. Она показала 90% свободы от ФП через 1 год [15], при ее выполнении использовали комбинацию биполярной РЧА и криоаблации для замены большинства хирургических разрезов Cox maze III [17]. Биполярная РЧА была выбрана по сравнению с другими потенциальными источниками энергии из-за ее способности создавать надежные трансмуральные повреждения на работающем сердце. Криоаблация, как правило, менее деформирует фиброзный скелет сердца и, таким образом, используется вблизи клапанных колец. Операцию выполняют с использованием ИК либо через стернотомию при сопутствующей операции или через правую мини-торакотомию при изолированной ФП, а линии аблации аналогичны поражениям при Cox maze III (рис. 1) [18].

Лучшее понимание электропатофизиологии ФП заложило основу для решающих улучшений в процедуре Cox maze. Усовершенствованное вмешательство Cox maze IV позволило заменить разрезы предсердий линиями аблации, определенными на основе современных знаний об аритмических триггерах и путях прохождения импульса (рис. 2). Первоначально процедура имела

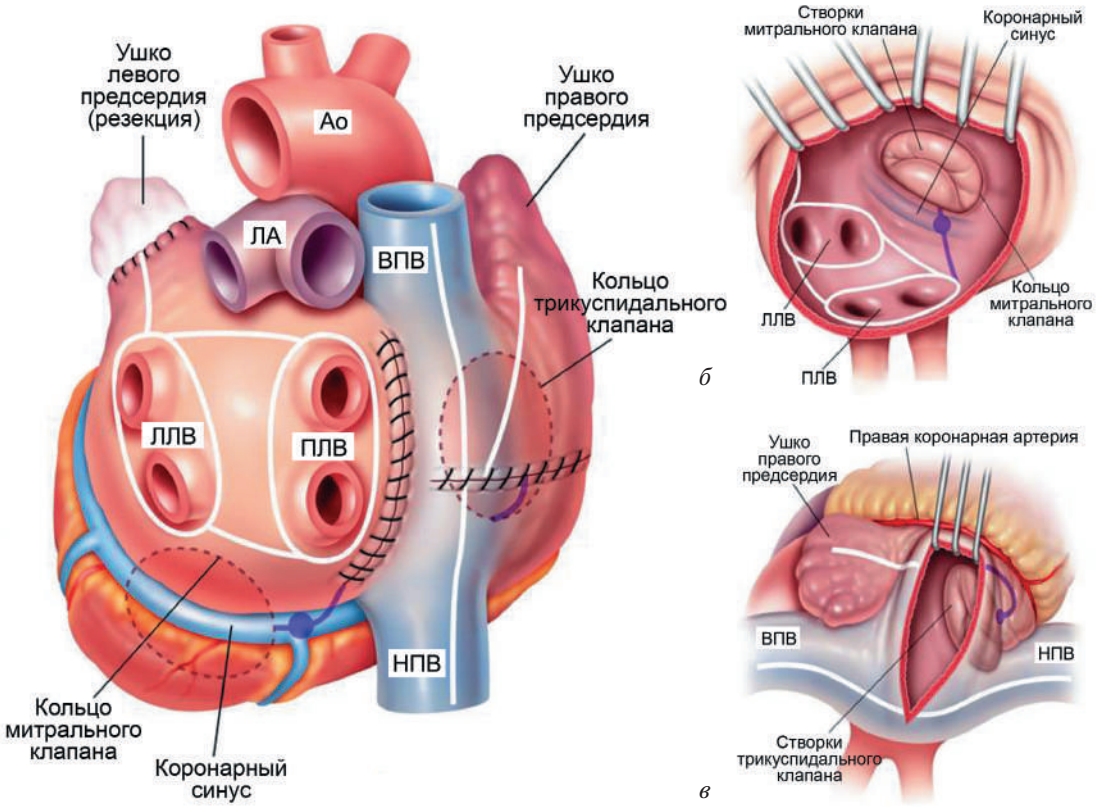

Рис. 1. Полная схема воздействий в предсердиях, используемых при выполнении Cox maze IV для хирургического лечения ФП:

а – эпикардиальная поверхность задней части сердца; *б* – эндокардиальная поверхность ЛП; *в* – эндокардиальная поверхность ПП.

Технически операция Cox maze IV состоит из комбинации разрезов и линий аблации. Сначала, до начала ИК, выполняют циркулярную изоляцию вокруг правых и левых ЛВ с помощью биполярного радиочастотного зажима (белые линии). Доступ к ПП выполняют через один продольный разрез в условиях ИК на работающем сердце, чтобы уменьшить время пережатия и ишемии. В ПП линии РЧА (белые линии) проходят от ВПВ к нижней полой вене (НПВ) и вдоль свободной стенки ПП вниз к кольцу трикуспидального клапана. После завершения вмешательства на правой стороне переходят к вмешательству на ЛП через стандартную левую атриотомию с остановкой кровообращения. Выполняют нижнюю линию аблации, соединяющую разрез ЛП внизу с линией аблации, которая охватывает левые ЛВ, и поперечную верхнюю линию аблации, идущую от верхней части атриотомии ЛП через купол ЛП к левой верхней ЛВ (белые линии). В финале Cox maze IV используют эндокардиальную криоаблацию на кольце митрального клапана и эпикардиальную криоаблацию над коронарным синусом (фиолетовые линии). Аблацию выполняют в пространстве между огибающей и правой коронарной артерией, чтобы избежать повреждения коронарных артерий. Ушко левого предсердия (УЛП) ампутируют для снижения риска последующей возможной тромбоэмболии. Затем проводят аблацию через ампутированное УЛП к левой верхней ЛВ. Затем УЛП зашивают.

Ао – аорта; ЛА – легочная артерия; ЛЛВ – левые легочные вены; ПЛВ – правые легочные вены. Адаптировано по G. Boll et al. [18]

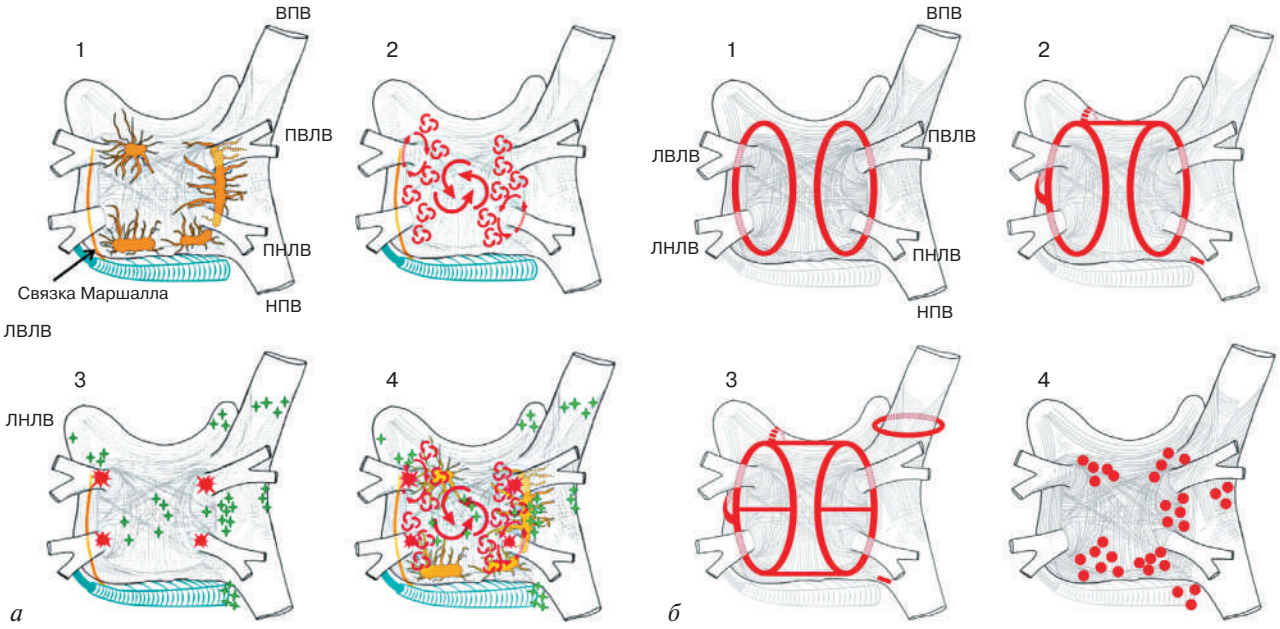

Рис. 2. Строение ЛП с демонстрацией патофизиологии ФП и линий повреждения для ее устранения:

а – структурная основа ФП:

1 – задний вид обоих предсердий показывает распространение мышечных волокон на ЛВ. Желтым цветом показаны пять основных вегетативных ганглионарных сплетений (ГС) ЛП. Коронарный синус (обозначен синим цветом) окружен мышечными волокнами, которые соединяются с предсердиями. Также синим цветом показана связка Маршалла, которая проходит от коронарного синуса к области между левой верхней ЛВ и УЛП; 2 – большие и малые круги риентри, ответственные за инициацию и сохранение ФП; 3 – общее расположение триггеров ЛВ (красный) и триггеров, не связанных с ЛВ (зеленый); 4 – анатомический каркас аритмической активности при ФП;

б – наборы поражений, часто используемые при аблации ФП:

1 – окружные аблационные повреждения создаются вокруг правых и левых ЛВ, чтобы электрически изолировать мускулатуру ЛВ; 2 – наиболее распространенные линии аблации включают «линию крыши», соединяющую поражения, окружающие левые и/или правые ЛВ; линию «митрального перешейка», соединяющую митральный клапан и поражения, окружающие левые ЛВ на уровне левой нижней ЛВ; и «переднюю линию», соединяющую либо «линию крыши», либо левое или правое циркулярное поражение с митральным кольцом спереди. Линейное поражение кавотрикуспидального перешейка обычно используют у пациентов, у которых клинически наблюдалось истмусзависимое кавотрикуспидальное трепетание предсердий или оно было индуцировано во время электрофизиологического исследования; 3 – дополнительные линии аблации между верхней и нижней ЛВ приводят к образованию восьмерки, а задняя нижняя линия обеспечивает электрическую изоляцию задней стенки ЛП. Электрическая изоляция ВПВ с опоясывающим поражением проводится в случае эктопии из вены; 4 – наиболее распространенные места аблации, направленные на устранение сложных фракционированных электрограмм (эти места также близки к вегетативным ГС). Адаптировано по H. Calkins et al. [3].

ЛВЛВ – левая верхняя легочная вена; ПВЛВ – правая верхняя легочная вена; ЛНЛВ – левая нижняя легочная вена; ПНЛВ – правая нижняя легочная вена

только одну нижнюю соединительную линию аблации между ЛВ в попытке лучше сохранить функцию ЛП. Тем не менее несколько лет спустя было добавлено второе соединительное поражение сверху, чтобы анатомически изолировать всю заднюю часть ЛП, названное «коробка» (*англ.* box lesion set), в попытке улучшить ранние и отдаленные результаты. В 1991 г. J. Cox выдвинул предположение, что задняя стенка ЛП и устья ЛВ являются основным анатомическим субстратом для триггеров ФП [9]. В 1998 г. M. Haissguerre et al. подтвердили, что ЛВ являются источником эктопии в большинстве случаев ФП и реагируют на РЧА [19]. Следовательно, циркулярная изоляция ЛВ, признанного триггера ФП, – ключевой элемент любой аблационной терапии, особенно при пароксизмальной форме ФП. Однако из-за прогрессирующего электрического и структурного ремоделирования миокард предсердий в конечном итоге становится способным инициировать и поддерживать аритмическую активацию независимо от ЛВ. Поэтому в более сложных случаях требуется модификация субстрата, то есть полная изоляция муфт ЛВ, задней стенки ЛП и аблация перешейка ЛП. Это вмешательство может быть дополнительно расширено на ПП и УЛП, таким образом имитируя полный набор поражений процедуры Cox maze III.

Цель, ради которой разрабатывалась Cox maze IV, была достигнута. Замена хирургических разрезов Cox maze III линиями аблации превратила сложную процедуру в процедуру, доступную большинству хирургов. При этом Cox maze IV значительно сократила время операций: среднее

время пережатия аорты для одиночной процедуры Cox maze IV было значительно короче, чем для одиночной процедуры Cox maze III (41 ± 12 мин против 93 ± 34 мин, p < 0,001), а для сопутствующих операций сократилось со 122 мин до 92 мин соответственно [17]. Операция Cox maze IV оказалась успешной в восстановлении синусового ритма, но не так эффективна, как оригинальная процедура cut and sew. Исследование 100 пациентов с изолированной ФП, перенесших Cox maze IV, показало 84% свободу от ФП и приема любых ААП через 2 года [20]. Другое исследование 282 пациентов с ФП после Cox maze IV с сопутствующей операцией на сердце показало 78% свободу от ФП и ААП через 1 год [11].

Хотя Cox maze IV можно выполнить через небольшую правую торакотомию, процедура все же требует ИК. Ее преимущество заключается в одинаковой частоте успеха у всех пациентов, независимо от типа ФП или лежащей в основе патологии [21, 22]. У пациентов с персистирующими формами ФП часто отмечается предсердная кардиомиопатия с функциональной митральной регургитацией, которая, в свою очередь, способствует прогрессированию ФП. Для лечения таких больных Л.А. Бокерия разработал оригинальную методику криомодификации операции Cox maze в сочетании с коррекцией относительной недостаточности митрального клапана и/или трикуспидального клапана через срединную стернотомию, которая успешно восстанавливает синусовый ритм у пациентов как с изолированной формой ФП, так и с сопутствующей кардиальной патологией [23].

В поисках лучшего подхода и схемы аблации

Большое внимание уделялось эпикардиальной изоляции ЛВ, поскольку ЛВ способны самостоятельно вызывать ФП у многих пациентов. Привлекательным аспектом эпикардиальной изоляции ЛВ является возможность ее выполнения без ИК, что делает ее адаптируемой к минимально инвазивным подходам [24]. Первую серию билатеральной видеоторакоскопической изоляции ЛВ с использованием биполярного РЧ-устройства и иссечением УЛП выполнили R.K. Wolf et al. в 2005 г. Результаты были хорошими – у 91% пациентов через 3 мес наблюдения ФП не отмечалась [25].

Тот факт, что процедуру можно проводить без ИК, ставит ее в один ряд с катетерной аблацией. В исследовании FAST свобода от ФП и ААП через 1 год составила 66% при малоинвазивной изоляции ЛВ против 37% при катетерной РЧА. Но более высокая эффективность эпикардиального подхода была связана и с более высокой частотой процедурных осложнений (34% против 16%) [26].

Дальнейшая работа подтвердила хорошие результаты эпикардиальной изоляции ЛВ у пациентов с пароксизмальной формой ФП [27]. Однако у пациентов с персистирующей или длительно персистирующей формами ФП результаты эпикардиальной изоляции ЛВ были разочаровывающими, сообщая об однолетней свободе от ФП и ААП в диапазоне от 20 до 88% [3, 28, 29].

Низкий уровень эффективности привел к тому, что некоторые группы предложили расширить объем воздействий на работающем сердце при применении торакоскопической техники. Так была разработана малоинвазивная «Далласская схема», включающая изоляцию ЛВ и дополнительные линии РЧА, повторяющие левостороннюю процедуру Cox maze III. Ранние результаты продемонстрировали повышение эффективности по сравнению с изоляцией ЛВ: через 6 мес у 75% пациентов с длительно персистирующей ФП, у 90% пациентов с персистирующей ФП аритмия отсутствовала [30]. В результате в хирургическом сообществе достигнут консенсус в отношении того, что при малоинвазивных процедурах без ИК пациентам с персистирующими формами ФП рекомендуются дополнительные воздействия, поскольку выполнение изоляции ЛВ не дает результатов, сравнимых с минимально инвазивными версиями процедуры Cox maze без ИК [3, 26].

Если первые попытки были направлены только на изоляцию ЛВ, в дальнейшем аблация ЛП и даже дополнительные воздействия в ПП оказались возможными. Биатриальные подходы показали бóльшую отдаленную эффективность, чем ограниченное поражение ЛП [30], что согласуется с тем фактом, что некоторые пациенты с ФП имеют нестабильные очаги в обоих предсердиях [8]. Наш опыт демонстрирует, что хирургические процедуры с биатриальной аблацией более эффективны в борьбе ФП, чем процедуры, ограниченные ЛП (86,9% против 75,6%, p < 0,001) [31].

Уменьшение инвазивности – ключевой момент аблации изолированной ФП. Первая попытка выполнить одинарную правостороннюю торакотомию была предпринята в 2010 г. M. Soli-

nas et al., которые использовали биполярное ирригационное РЧ-устройство для аблации ЛП во время минимально инвазивной операции на митральном клапане [32]. Следующее исследование еще больше подтвердило эффективность выполнения Cox maze IV с использованием правосторонней миниторакотомии даже у пациентов с длительно персистирующей формой ФП, при этом более 85% пациентов были свободны от ФП и ААП через 24 мес [33].

Несмотря на множество исследований, посвященных наилучшему минимально инвазивному методу хирургического лечения ФП, ни одно из них еще не было принято в качестве «золотого стандарта». Схемы линейных воздействий в ЛП варьируют в зависимости от центра и хирурга, а результаты противоречивы. Очевидно, что современные устройства не способны создавать надежные трансмуральные поражения, особенно на толстой ткани предсердий при использовании на работающем сердце. По-видимому, лучший набор повреждений и подход обратно пропорциональны.

Гибридный подход

Поднятые вопросы о достижении и сохранении трансмуральности воздействия на миокард при одновременном избегании ИК и сохранении минимальной инвазивности способствовали разработке «гибридного» подхода, сочетающего сильные стороны эпикардиальной аблации (выполняемой хирургом) и эндокардиальной катетерной аблации (выполняемой электрофизиологом). Подобно Cox maze IV, его основой является box lesion, изолирующий заднюю стенку ЛП. Процедуры выполняют одновременно или поэтапно в виде отдельных вмешательств [22]. В результате достигается баланс инвазивности и продолжительности с улучшенной техникой проведения аблации и последующей эндокардиальной электрофизиологической оценкой и дополнительной консолидирующей аблацией, если требуется. Кроме того, гибридный подход предотвращает некоторые хирургические осложнения, с которыми обычно сталкивается электрофизиолог. Таким образом, эта новая стратегия должна преодолеть некоторые недостатки каждого метода и достичь более сложного и эффективного набора воздействий, чем при любом из них могло бы быть достигнуто отдельно.

Первые исследования показали безопасность гибридного хирургического доступа при интраоперационной смертности менее 1% и улучшение результатов контроля ритма у пациентов с персистирующими формами ФП, что снизило потребность в нескольких процедурах РЧА [34, 35]. Наряду с этим также сообщалось об инсульте и смерти как осложнениях гибридной процедуры [22].

Систематический обзор, сравнивающий процедуру Cox maze в условиях ИК с эпикардиальной аблацией без ИК и гибридной процедурой, показал восстановление синусового ритма через 12 мес без ААП в 87%, 72% и 71% случаев соответственно [22]. В исследованиях, включенных в этот обзор, популяции значительно различались по типу ФП и продолжительности симптомов.

Последний систематический обзор и метаанализ гибридного подхода к аблации, включившие 925 пациентов с персистирующими формами ФП из 22 одноцентровых исследований, продемонстрировали следующие ключевые результаты: 1) удержание синусового ритма составило 79,4% (95% доверительный интервал [ДИ] 72,4–85,7) с ААП и 70,7% (95% ДИ 62,2–78,7) без ААП через 19 ± 25 (6–128) мес; 2) общая частота осложнений составила 6,5%, что сопоставимо с более ранними сериями катетерной аблации; 3) не выявлено разницы в исходе ритма, выполнялась ли катетерная аблация сразу после или отодвигалась на более поздний срок; 4) исключение УЛП было связано с лучшим исходом (рис. 3) [36].

Таким образом, гибридный подход показал адекватную эффективность с приемлемой частотой осложнений. Тем не менее ограничения отдельных включенных исследований могут повлиять на надежность этого обзора и метаанализа. Во-первых, среднее число субъектов в большинстве включенных исследований низкое. Во-вторых, все доступные исследования гибридной аблации были нерандомизированными одноцентровыми когортными сериями. В-третьих, существует значительная гетерогенность гибридного подхода к аблации с переменными наборами эпикардиальных и эндокардиальных поражений, различными аблационными устройствами и хирургическим доступом. Наконец, во включенных исследованиях отсутствует стандарт отчетности с переменной методологией наблюдения и временными точками [36]. Эти ограничения служат для выделения областей внимания для будущих исследований.

Хотя гибридный подход только делает свои первые шаги, он может заполнить пробел в нашем текущем арсенале лечения пациентов с бо-

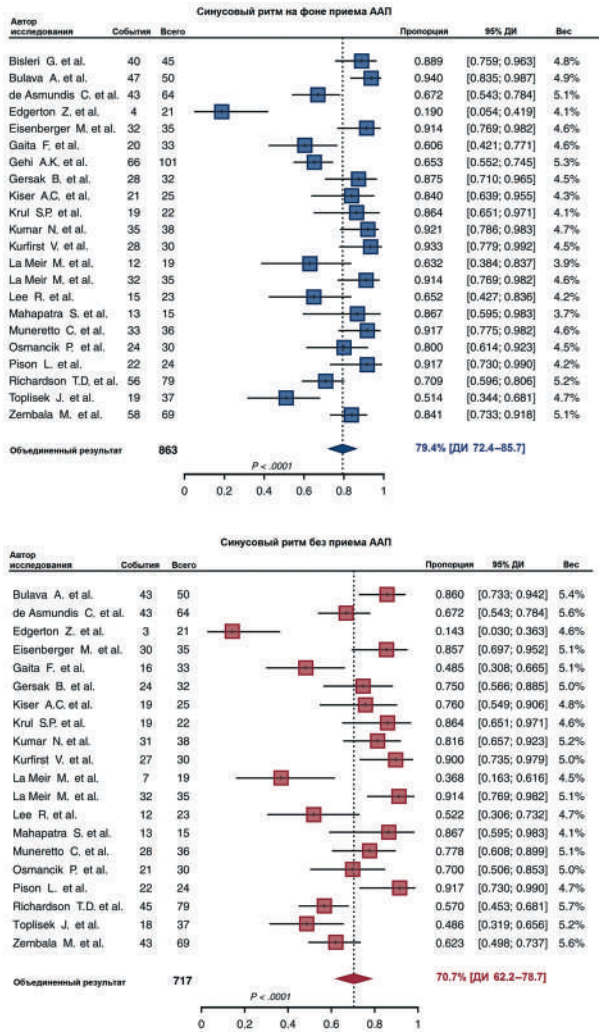

Рис. 3. Метаанализ исследований влияния гибридного подхода к аблации фибрилляции предсердий на удержание синусового ритма:

а – синусовый ритм, достигнутый в исследованиях с ААП; *б* – без ААП.

Результаты индивидуальных исследований в метаанализе представлены в виде «форест»-диаграммы, состоящей из серии горизонтальных отрезков, отображающих оцененные в этих исследованиях доверительные интервалы (ДИ) исследуемой величины. Отметка «ромбик» – это объединенный результат, причем длина ромбика отображает объединенную оценку 95% ДИ

лее стойкими формами ФП, учитывая то, что оптимальный подход к катетерной аблации для этой подгруппы пациентов остается неясным. Кроме того, пациенты с неудачным результатом РЧА показывают лучшие результаты после гибридной процедуры по сравнению с повторной катетерной аблацией [35]. Экспертное консенсусное заявление 2017 г. по лечению ФП признает необходимость сравнения различных подходов и окончательной демонстрации роли гибридной процедуры по отношению к катетерной аблации или самостоятельной хирургии в рандомизированных условиях [3]. Единственное многоцентровое рандомизированное контролируемое исследование CONVERGE (Convergence of Epicardial and Endocardial Ablation for the Treatment of Symptomatic Persistent Atrial Fibrillation), которое было опубликовано, продемонстрировало лучшие результаты при использовании гибридного эпикардиально-эндокардиального подхода к аблации по сравнению со стратегией эндокардиальной аблации для лечения персистирующей и длительно персистирующей форм ФП [37]. Проводимые в настоящее время сравнительные исследования DEEP (Dual Epicardial Endocardial Persistent Atrial Fibrillation) и HARTCAP-AF (Hybrid Versus Catheter Ablation in Persistent Atrial Fibrillation) помогут определить роль гибридных подходов в лечении ФП, поэтому в ближайшем будущем следует ожидать корректировок/улучшений этого многообещающего подхода.

Заключение

Первая процедура Cox maze была выполнена в 1987 г., продемонстрировав возможность немедикаментозного лечения ФП. Кульминацией серии улучшений стала процедура Cox maze III, которая оставалась «золотым стандартом» в течение почти двух десятилетий. С тех пор разработка новых методов аблации, источников энергии и минимально инвазивных подходов произвела революцию в области хирургии ФП. Лучшее понимание патофизиологии ФП позволило адаптировать конкретные наборы поражений и методы аблации к потребностям пациента, что увеличило восстановление и удержание синусового ритма.

Сегодня аблация ФП может быть выполнена с использованием небольшой торакотомии с приемлемым успехом. Уже появились убедительные доказательства того, что гибридные подходы могут быть эффективны в подгруппе пациентов с персистирующими формами ФП. Двигаясь вперед, можно представить рост междисциплинарных сердечных команд, посвященных лечению ФП, где плюсы и минусы каждого подхода рассматриваются в контексте каждого отдельного пациента. Ожидаются результаты рандомизированного контролируемого исследования, сравнивающие эти методы, которые также помогут идентифицировать пациентов с особым риском рецидива и осложнений.

Таким образом, несмотря на то что процедура Cox maze III прошла множество усовершенствований, можно утверждать, что как оригинальная процедура, так и ее современный ана-

лог неизменно обеспечивают отличную долгосрочную свободу от ФП и тромбоэмболии при очень низкой заболеваемости.

Конфликт интересов. Авторы заявляют об отсутствии конфликта интересов.

Библиографический список/References

1. Mehawej J., Saczynski J., Abu H.O., Gagnier M., Bamgbade B.A., Lessard D. et al. Factors associated with patient engagement in shared decision-making for stroke prevention among older adults with atrial fibrillation. *Can. Geriatr. J.* 2021; 24 (3): 174–83. DOI: 10.5770/cgj.24.475
2. Kertai M.D., Mosley J.D., He J., Ramakrishnan A., Abdelmalak M.J., Hong Y. et al. Predictive accuracy of a polygenic risk score for postoperative atrial fibrillation after cardiac surgery. *Circ. Genom. Precis. Med.* 2021; 14 (2): e003269. DOI: 10.1161/CIRCGEN.120.003269
3. Calkins H., Hindricks G., Cappato R., Kim Y.H., Saad E.B., Aguinaga L. et al. 2017 HRS/EHRA/ECAS/APHRS/SOLAECE expert consensus statement on catheter and surgical ablation of atrial fibrillation. *Heart Rhythm.* 2017; 14 (10): e275–e444. DOI: 10.1016/j.hrthm.2017.05.012
4. Boyalla V., Harling L., Snell A., Kralj-Hans I., Barradas-Pires A., Haldar S. et al. Biomarkers as predictors of recurrence of atrial fibrillation post ablation: an updated and expanded systematic review and meta-analysis. *Clin. Res. Cardiol.* 2022. DOI: 10.1007/s00392-021-01978-w
5. Ma J., Chen Q., Ma S. Left atrial fibrosis in atrial fibrillation: Mechanisms, clinical evaluation and management. *J. Cell. Mol. Med.* 2021; 25 (6): 2764–75. DOI: 10.1111/jcmm.16350
6. Marrouche N.F., Brachmann J., Andresen D., Siebels J., Boersma L., Jordaens L. et al; CASTLE-AF Investigators. Catheter ablation for atrial fibrillation with heart failure. *N. Engl. J. Med.* 2018; 378 (5): 417–27. DOI: 10.1056/NEJMoa1707855
7. Clarnette J.A., Brooks A.G., Mahajan R., Elliott A.D., Twomey D.J., Pathak R.K. et al. Outcomes of persistent and long-standing persistent atrial fibrillation ablation: a systematic review and meta-analysis. *Europace.* 2018; 20 (FI_3): f366–f376. DOI: 10.1093/europace/eux297
8. Masè M., Cristoforetti A., Del Greco M., Ravelli F. A divergence-based approach for the identification of atrial fibrillation focal drivers from multipolar mapping: a computational study. *Front. Physiol.* 2021; 12: 749430. DOI: 10.3389/fphys.2021.749430
9. Cox J.L., Schuessler R.B., D'Agostino H.J. Jr, Stone C.M., Chang B.C., Cain M.E. et al. The surgical treatment of atrial fibrillation. III. Development of a definitive surgical procedure. *J. Thorac. Cardiovasc. Surg.* 1991; 101 (4): 569–83.
10. Prasad S.M., Maniar H.S., Camillo C.J., Schuessler R.B., Boineau J.P., Sundt T.M. 3rd et al. The Cox maze III procedure for atrial fibrillation: long-term efficacy in patients undergoing lone versus concomitant procedures. *J. Thorac. Cardiovasc. Surg.* 2003; 126 (6): 1822–8. DOI: 10.1016/s0022-5223(03)01287-x
11. Damiano R.J. Jr, Schwartz F.H., Bailey M.S., Maniar H.S., Munfakh N.A., Moon M.R, et al. The Cox maze IV procedure: predictors of late recurrence. *J. Thorac. Cardiovasc. Surg.* 2011; 141 (1): 113–21. DOI: 10.1016/j.jtcvs.2010.08.067
12. Defauw J.J., Guiraudon G.M., van Hemel N.M., Vermeulen F.E., Kingma J.H., de Bakker J.M. Surgical therapy of paroxysmal atrial fibrillation with the "corridor" operation. *Ann. Thorac. Surg.* 1992; 53 (4): 564–70. DOI: 10.1016/0003-4975(92)90312-r
13. Williams J.M., Ungerleider R.M., Lofland G.K., Cox J.L. Left atrial isolation: new technique for the treatment of supraventricular arrhythmias. *J. Thorac. Cardiovasc. Surg.* 1980; 80 (3): 373–80.
14. Бокерия Л.А., Ревишвили А.Ш., Ольшанский М.С. Хирургическое лечение фибрилляции предсердий: опыт и перспективы развития. *Грудная и сердечно-сосудистая хирургия.* 1998; 1: 7–14.
Bockeria L.A., Revishvili A.SH., Ol'shanskiy M.S. Surgical treatment of atrial fibrillation: experience and development prospects. *Grudnaya i serdechno-sosudistaya hirurgiya (Thoracic and cardiovascular surgery).* 1998; 1: 7–14 (in Russ.).
15. Damiano R.J. Jr, Voeller R.K. Biatrial lesion sets. *J. Interv. Card. Electrophysiol.* 2007; 20 (3): 95–9. DOI: 10.1007/s10840-007-9178-x
16. McCarthy P.M., Gillinov A.M., Castle L., Chung M., Cosgrove D. 3rd. The Cox maze procedure: the Cleveland Clinic experience. *Semin. Thorac. Cardiovasc. Surg.* 2000; 12 (1): 25–9. DOI: 10.1016/s1043-0679(00)70013-x
17. Gaynor S.L., Diodato M.D., Prasad S.M., Ishii Y., Schuessler R.B., Bailey M.S. et al. A prospective, single-center clinical trial of a modified Cox maze procedure with bipolar radiofrequency ablation. *J. Thorac. Cardiovasc. Surg.* 2004; 128 (4): 535–42. DOI: 10.1016/j.jtcvs.2004.02.044
18. Boll G., Rowin E.J., Maron B.J., Wang W., Rastegar H., Maron M.S. Efficacy of combined cox-maze iv and ventricular septal myectomy for treatment of atrial fibrillation in patients with obstructive hypertrophic cardiomyopathy. *Am. J. Cardiol.* 2020; 125 (1): 120–6. DOI: 10.1016/j.amjcard.2019.09.029
19. Haïssaguerre M., Jaïs P., Shah D.C., Takahashi A., Hocini M., Quiniou G. et al. Spontaneous initiation of atrial fibrillation by ectopic beats originating in the pulmonary veins. *N. Engl. J. Med.* 1998; 339 (10): 659–66. DOI: 10.1056/NEJM199809033391003
20. Weimar T., Bailey M.S., Watanabe Y., Marin D., Maniar H.S., Schuessler R.B. et al. The Cox maze IV procedure for lone atrial fibrillation: a single center experience in 100 consecutive patients. *J. Interv. Card. Electrophysiol.* 2011; 31 (1): 47–54. DOI: 10.1007/s10840-011-9547-3
21. Wang C.T., Zhang L., Qin T., Xi Z.L., Sun L., Wu H.W. et al. Cox maze III procedure for atrial fibrillation during valve surgery: a single institution experience. *J. Cardiothorac. Surg.* 2020; 15 (1): 111. DOI: 10.1186/s13019-020-01165-4
22. Je H.G., Shuman D.J., Ad N. A systematic review of minimally invasive surgical treatment for atrial fibrillation: a comparison of the Cox maze procedure, beating-heart epicardial ablation, and the hybrid procedure on safety and efficacy. *Eur. J. Cardiothorac. Surg.* 2015; 48 (4): 531–40; discussion 540–1. DOI: 10.1093/ejcts/ezu536
23. Бокерия Л.А., Бокерия О.Л., Фатулаев З.Ф., Климчук И.Я., Мироненко М.Ю., Диасамидзе К.Э. и др. Методика операции «Лабиринт IIIБ» в хирургии фибрилляции предсердий, осложненной аритмогенной митральной недостаточностью. *Анналы аритмологии.* 2020; 17 (2): 68–83. DOI: 10.15275/annaritmol.2020.2.1
[Bockeria L.A., Bockeria O.L., Fatulaev Z.F., Klimchuk I.Ya., Mironenko M.Yu., Diasamidze K.E., et al. Maze IIIB method in surgery for atrial fibrillation complicated by arrhytmogenic mitral regurgitation. *Annaly Aritmologii (Annals of Arrhyth-mology).* 2020; 17 (2): 68–83 (in Russ.). DOI: 10.15275/annaritmol.2020.2.1]
24. de Lima G.G., Kalil R.A., Leiria T.L., Hatem D.M., Kruse C.L., Abrahão R. et al. Randomized study of surgery for patients with permanent atrial fibrillation as a result of mitral valve disease. *Ann. Thorac. Surg.* 2004; 77 (6): 2089–94; discussion 2094–5. DOI: 10.1016/j.athoracsur.2003.11.018
25. Wolf R.K., Schneeberger E.W., Osterday R., Miller D., Merrill W., Flege J.B. Jr et al. Video-assisted bilateral pulmonary vein isolation and left atrial appendage exclusion for atrial fibrillation. *J. Thorac. Cardiovasc. Surg.* 2005; 130 (3): 797–802. DOI: 10.1016/j.jtcvs.2005.03.041
26. Boersma L.V., Castella M., van Boven W., Berruezo A., Yilmaz A., Nadal M. et al. Atrial fibrillation catheter ablation versus surgical ablation treatment (FAST): a 2-center randomized clinical trial. *Circulation.* 2012; 125 (1): 23–30. DOI: 10.1161/CIRCULATIONAHA.111.074047
27. Ji Y., He L., Cheng Z., Shi J., Liu L., Guo Y. Five-year follow-up report: Box lesion radiofrequency ablation procedure for

atrial fibrillation under video-assisted thoracoscope. *Clin. Case Rep.* 2021; 9 (12): e04837. DOI: 10.1002/ccr3.4837
28. Edgerton J.R., Edgerton Z.J., Weaver T., Reed K., Prince S., Herbert M.A. et al. Minimally invasive pulmonary vein isolation and partial autonomic denervation for surgical treatment of atrial fibrillation. *Ann. Thorac. Surg.* 2008; 86 (1): 35–8. DOI: 10.1016/j.athoracsur.2008.03.071
29. McClelland J.H., Duke D., Reddy R. Preliminary results of a limited thoracotomy: new approach to treat atrial fibrillation. *J. Cardiovasc. Electrophysiol.* 2007; 18 (12): 1289–95. DOI: 10.1111/j.1540-8167.2007.00977.x
30. Edgerton J.R., Jackman W.M., Mahoney C., Mack M.J. Totally thorascopic surgical ablation of persistent AF and long-standing persistent atrial fibrillation using the "Dallas" lesion set. *Heart Rhythm.* 2009; 6 (12): S64–70. DOI: 10.1016/j.hrthm.2009.09.011
31. Ревишвили А.Ш., Сергуладзе С.Ю., Ежова И.В., Кваша Б.И., Сопов О.В., Шмуль А.В. Результаты хирургического лечения изолированных форм фибрилляции предсердий с использованием модифицированной операции «Лабиринт». *Анналы аритмологии.* 2012; 9 (3): 31–9.
Revishvili A.Sh., Serguladze S.Ju., Ezhova I.V., Kvasha B.I., Sopov O.V., Shmul' A.V. Results of surgical treatment of isolated atrial fibrillations with the use of modified Maze Procedure. *Annaly Aritmologii (Annals of Arrhythmology).* 2012; 9 (3): 31–9 (in Russ.). UDC 616.125-008.313.2-089.168
32. Solinas M., Bevilacqua S., Karimov J.H., Glauber M. A left atrial ablation with bipolar irrigated radio-frequency for atrial fibrillation during minimally invasive mitral valve surgery. *Eur. J. Cardiothorac. Surg.* 2010; 37 (4): 965–6. DOI: 10.1016/j.ejcts.2009.10.019
33. Jiang Z., Tang M., Ma N., Liu H., Ding F., Bao C. et al. Right minithoracotomy versus conventional median sternotomy for patients undergoing mitral valve surgery and Cox maze IV ablation with entirely bipolar radiofrequency clamp. *Heart Vessels.* 2018; 33 (8): 901–7. DOI: 10.1007/s00380-018-1126-4
34. Nasso G., Lorusso R., Moscarelli M., De Martino G., Dell'Aquila A.M., Motekallemi A. et al. Catheter, surgical, or hybrid procedure: what future for atrial fibrillation ablation? *J. Cardiothorac. Surg.* 2021; 16 (1): 186. DOI: 10.1186/s13019-021-01565-0
35. Kress D.C., Erickson L., Choudhuri I., Zilinski J., Mengesha T., Krum D. Comparative effectiveness of hybrid ablation versus endocardial catheter ablation alone in patients with persistent atrial fibrillation. *JACC Clin. Electrophysiol.* 2017; 3 (4): 341–39. DOI: 10.1016/j.jacep.2016.10.010
36. Varzaly J.A., Lau D.H., Chapman D., Edwards J., Worthington M., Sanders P. Hybrid ablation for atrial fibrillation: A systematic review and meta-analysis. *JTCVS Open.* 2021; 7 (C): 141–54. DOI: 10.1016/j.xjon.2021.07.005
37. DeLurgio D.B., Crossen K.J., Gill J., Blauth C., Oza S.R., Magnano A.R. et al. Hybrid convergent procedure for the treatment of persistent and long-standing persistent atrial fibrillation: Results of CONVERGE clinical trial. *Circ. Arrhythm. Electrophysiol.* 2020; 13 (12): e009288. DOI: 10.1161/CIRCEP.120.009288

Поступила 10.08.2022
Принята к печати 12.09.2022

© Л.А. БОКЕРИЯ, Б.Н. САБИРОВ, П.П. РУБЦОВ, Т.Г. ЛЕ, 2022
© АННАЛЫ АРИТМОЛОГИИ, 2022

УДК 616.12-008.318:616.12-007-053.1]-089.168
DOI: 10.15275/annaritmol.2022.3.4

АРИТМИИ У ВЗРОСЛЫХ ПАЦИЕНТОВ С ВРОЖДЕННЫМИ ПОРОКАМИ СЕРДЦА: НЕПОСРЕДСТВЕННЫЕ РЕЗУЛЬТАТЫ РАЗЛИЧНЫХ ПОДХОДОВ К ХИРУРГИЧЕСКОМУ ЛЕЧЕНИЮ

Тип статьи: оригинальная статья

Л.А. Бокерия, Б.Н. Сабиров, П.П. Рубцов, Т.Г. Ле

ФГБУ «Национальный медицинский исследовательский центр сердечно-сосудистой хирургии им. А.Н. Бакулева» (президент – академик РАН и РАМН Л.А. Бокерия) Минздрава России, Рублевское ш., 135, Москва, 121552, Российская Федерация

Бокерия Лео Антонович, доктор мед. наук, профессор, академик РАН и РАМН, президент; orcid.org/0000-0002-6180-2619
Сабиров Боходир Насырович, доктор мед. наук, гл. науч. сотр.; orcid.org/0000-0002-5720-1458, e-mail: bnsabirov@bakulev.ru
Рубцов Павел Петрович, канд. мед. наук, ст. науч. сотр., сердечно-сосудистый хирург; orcid.org/0000-0002-5756-9332, e-mail: pavelrubtsov09@gmail.com
Ле Татьяна Георгиевна, мл. науч. сотр., сердечно-сосудистый хирург; orcid.org/0000-0001-9523-0172

Введение. *Аритмии у взрослых пациентов с врожденными пороками сердца (ВПС) – один из ведущих симптомокомплексов, манифестирующих как в результате гемодинамических перегрузок при естественном течении порока или при наличии врожденного аритмогенного субстрата, так и в послеоперационном периоде после хирургической коррекции ВПС, даже у лиц, не имевших нарушений ритма сердца в анамнезе.*

Цель *– оценка непосредственных результатов различных подходов к хирургическому лечению ВПС у взрослых пациентов с сопутствующими аритмиями.*

Материал и методы. *В ретроспективное исследование были включены 378 пациентов, оперированных в период с 2011 по 2019 г., которые были разделены на 4 группы: 1-я (n = 217) – пациенты, не имевшие в анамнезе аритмии; 2-я (n = 89) – с аритмиями и перенесшие изолированную коррекцию порока (без антиаритмического пособия); 3-я (n = 52) – с аритмиями и перенесшие одномоментную с коррекцией порока процедуру «Лабиринт»; 4-я (n = 20) – с аритмиями и перенесшие антиаритмическую процедуру до коррекции порока. Первичными точками послужили ранняя послеоперационная летальность и манифестация аритмий на госпитальном этапе. Вторичные точки контроля: длительность искусственного кровообращения (ИК) и пережатия аорты, продолжительность пребывания в отделении реанимации и стационаре, частота имплантаций электрокардиостимулятора (ЭКС) и повторных антиаритмических процедур, а также структура манифестирующих аритмий.*

Результаты. *Возраст пациентов в 1-й группе 52,5 ± 7,4, во 2-й – 55 ± 9,8, в 3-й – 53,2 ± 8,5, в 4-й – 55,6 ± 9,4 года. Госпитальная летальность в 1-й группе составила 4 (1,8%) умерших, во 2-й – 4 (4,5%), в 3-й – 2 (3,8%), в 4-й группе – 0 (p_{2-4} = 0,02). В ранние сроки после операции аритмии манифестировали в 1-й группе в 69 (31,8%) случаях, во 2-й – в 42 (47,2%), в 3-й – в 20 (38,5%) и в 4-й группе – в 3 (15%) (p_{1-2} = 0,06, p_{2-4} = 0,02, p_{3-4} = 0,01). Наименьшее число пациентов, перенесших имплантацию ЭКС, отмечено в 1-й и 4-й группах – 5 (2,3%) и 1 (5%) соответственно, а наибольшее во 2-й и 3-й группах – 12 (13,5%) и 10 (19,2%) соответственно (p_{1-2} = 0,003, p_{2-4} = 0,05, p_{3-1} = 0,002, p_{3-4} = 0,01). Радиочастотную абляцию (РЧА) в первые дни после операции выполняли в 1-й группе 4 (1,8%) пациентам, во 2-й – 6 (6,7%) и в 3-й – 3 (5,8%).*

Заключение. *Взрослые пациенты с ВПС, не имеющие аритмий в анамнезе, подвержены высокой частоте их развития в раннем послеоперационном периоде после коррекции порока. Одномоментная с хирургической коррекцией антиаритмическая процедура («Лабиринт») не ухудшает показатели госпитальной летальности, однако связана с тенденцией к большей частоте имплантации ЭКС. Наилучшие госпитальные исходы после коррекции ВПС наблюдаются у пациентов, перенесших антиаритмическую процедуру до операции в условиях ИК.*

Ключевые слова: врожденные пороки сердца, аритмии, хирургическое лечение, непосредственные результаты

ARRHYTHMIAS IN ADULT PATIENTS WITH CONGENITAL HEART DISEASES: IMMEDIATE RESULTS OF VARIOUS APPROACHES TO SURGICAL TREATMENT

L.A. Bockeria, B.N. Sabirov, P.P. Rubtsov, T.G. Le

Bakoulev National Medical Research Center for Cardiovascular Surgery, Moscow, 121552, Russian Federation

Leo A. Bockeria, Dr. Med. Sci., Professor, Academician of Russian Academy of Sciences and Russian Academy of Medical Sciences, President of Center; orcid.org/0000-0002-6180-2619

Bokhodir N. Sabirov, Dr. Med. Sci., Chief Research Associate; orcid.org/0000-0002-5720-1458, e-mail: bnsabirov@bakulev.ru

Pavel P. Rubtsov, Cand. Med. Sci., Senior Research Associate, Cardiovascular Surgeon; orcid.org/0000-0002-5756-9332

Tatyana G. Le, Junior Research Associate, Cardiovascular Surgeon; orcid.org/0000-0001-9523-0172

Objective. *Arrhythmias in adult patients with congenital heart diseases (CHD) are one of the leading symptoms that manifest both as a result of hemodynamic overloads during the natural course of the defect or the presence of a congenital arrhythmogenic substrate, and in the postoperative period after surgical correction of CHD, even in individuals who did not have a history of rhythm disturbances.*

Objective. *Assessment of immediate results after various approaches to CHD surgical treatment in adult patients with concomitant arrhythmias.*

Material and methods. *This retrospective study included 378 patients operated between 2011 and 2019 and divided into the following groups: 1st (n = 217) – who had no history of arrhythmias; 2nd (n = 89) – with arrhythmias and underwent isolated correction of the defect (without antiarrhythmic procedure); 3rd (n = 52) – with arrhythmias and who underwent the "Maze" procedure simultaneously with the correction of the defect; 4th (n = 20) with arrhythmias and underwent an antiarrhythmic procedure before the correction of the defect. The primary points were early postoperative mortality and manifestation of arrhythmias at the hospital stage. Secondary points: cardiopulmonary bypass and aortic cross-clamp time, the intensive care unit and hospital staying duration, the frequency of pacemaker implantation and repeated antiarrhythmic procedures, as well as the structure of manifest arrhythmias.*

Results. *The median age in the groups was 52.5 ± 7.4 years for 1st group, 55 ± 9.8 years for 2nd group, 53.2 ± 8.5 years for 3rd group and 55.6 ± 9.4 years for 4th group. Hospital mortality was: 4 (1.8%) in 1st group, 4 (4.5%) in 2nd group, 2 (3.8%) in 3rd group and 0 for 4th group ($p_{2-4} = 0.02$). In the early stages after surgery, arrhythmias manifested in 69 (31.8%) cases in 1st group, in 42 (47.2%) – 2nd, in 20 (38.5%) – in 3rd and in 3 (15%) – in group 4th ($p_{1-2} = 0.06$, $p_{1-4} = 0.02$, $p_{3-4} = 0.01$). The smallest number of patients who underwent pacemaker implantation was noted in 1st group and 4th group (5 (2.3%) and 1 (5%) respectively), and the largest in groups 2nd and 3rd (12 (13.5%) and 10 (19.2%), respectively) ($p_{1-2} = 0.003$, $p_{1-4} = 0.05$, $p_{3-1} = 0.002$, $p_{3-4} = 0.01$). RFA in the first days after surgery was performed by the subjects of 1st groups, 2nd and 3rd (4 (1.8%), 6 (6,7%) and 3 (5.8%) respectively).*

Conclusion. *Adult patients with CHD who do not have a history of arrhythmias are subject to a high frequency of their development in the early postoperative period after correction of the defect. Simultaneous antiarrhythmic procedure with surgical correction (Maze) does not worsen hospital mortality rates, however, it is associated with a tendency to a higher frequency of pacemaker implantation. The best hospital outcomes after correction of CHD are observed in patients who underwent an antiarrhythmic procedure before surgery.*

Keywords: congenital heart defects, arrhythmias, surgical treatment, immediate results

Введение

Аритмии у взрослых пациентов с ВПС – один из ведущих симптомокомплексов, манифестирующих как в результате гемодинамических перегрузок при естественном течении порока или при наличии врожденного аритмогенного субстрата, так и в послеоперационном периоде после хирургической коррекции ВПС, даже у лиц, не имевших нарушений ритма сердца (НРС) в анамнезе [1, 2]. К лечению взрослых пациентов с ВПС, поступающих на хирургическое лечение, существует несколько подходов: одномоментная с коррекцией порока антиаритмическая процедура, этапное лечение НРС до или после хирургического лечения ВПС, а также изолированная коррекция порока с дальнейшим симптоматическим лечением аритмии [3]. Совместные клинические рекомендации Американской ассоциации сердца/Американской коллегии кардиологов/Общества специалистов по нарушениям ритма сердца (AHA/ACC/HRS) от 2015 г. постулируют обязательное одномоментное с хирургическим лечением ВПС устра-

нение наджелудочковых аритмий (класс рекомендаций I) [3]. В представленном исследовании мы изучили влияние аритмий на течение раннего послеоперационного периода после хирургической коррекции ВПС у взрослых пациентов.

Цель исследования – оценка непосредственных результатов различных подходов к хирургическому лечению ВПС у взрослых пациентов с сопутствующими аритмиями.

Материал и методы

Исследование включило ретроспективный анализ историй болезни 378 взрослых пациентов с ВПС, поступивших на хирургическое лечение и оперированных на базе ФГБУ «НМИЦССХ им. А.Н. Бакулева» Минздрава России в период с 2011 по 2019 г. Для анализа взяты пациенты старше 40 лет. Исследуемые (n = 378) были разделены на следующие группы: 1-я (n = 217) – взрослые пациенты с ВПС, не имевшие в анамнезе (по данным жалоб и представленной медицинской документации) каких-либо НРС; 2-я (n = 89) – взрослые пациенты с ВПС, поступившие с доказанными НРС и перенесшие изолированную коррекцию порока без какого-либо до- или периоперационного антиаритмического пособия; 3-я (n = 52) – пациенты, поступившие с доказанными НРС и перенесшие одномоментную с хирургической коррекцией ВПС операцию «Лабиринт» (n = 32 – биатриальное воздействие, n = 20 – изолированное правопредсердное воздействие); 4-я (n = 20) – пациенты, поступившие с доказанными НРС и перенесшие антиаритмическую процедуру до хирургической коррекции ВПС.

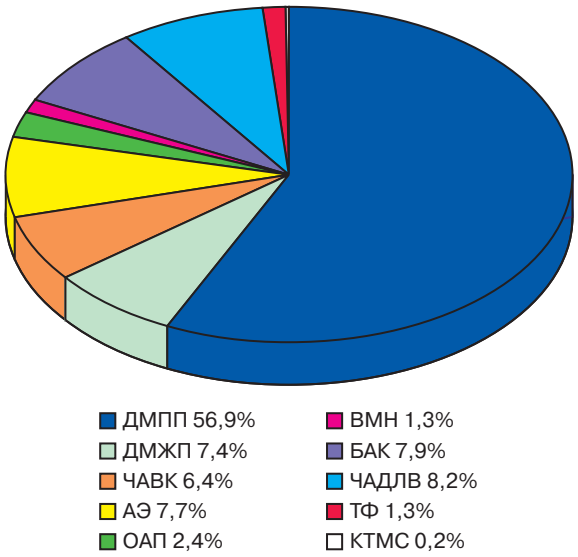

Рис. 1. Спектр врожденных пороков сердца:
ДМПП – дефект межпредсердной перегородки, ДМЖП – дефект межжелудочковой перегородки, ЧАВК – частичная форма атриовентрикулярного канала, АЭ – аномалия Эбштейна, ОАП – открытый артериальный проток, ВМН – врожденная митральная недостаточность, БАК – бикуспидальный аортальный клапан, ЧАДЛВ – частичный аномальный дренаж легочных вен, ТФ – тетрада Фалло, КТМС – корригированная транспозиция магистральных сосудов

Первичными точками контроля послужили ранняя послеоперационная летальность, манифестация аритмий в раннем послеоперационном периоде. *Вторичные точки контроля:* длительность ИК, длительность пережатия аорты, продолжительность пребывания в отделении реанимации, продолжительность пребывания в стационаре, частота имплантаций ЭКС, частота повторных антиаритмических процедур, структура аритмий, манифестирующих в раннем послеоперационном периоде. Спектр ВПС, послуживших основным показанием для хирургического лечения, представлен на рисунке 1.

Из 378 обследованных пациентов в стационар для хирургического лечения с аритмиями поступил 161 (42,6%) пациент. Исходный аритмический статус пациентов представлен в таблице.

В предоперационном периоде, помимо стандартных инструментальных обследований, проводили инвазивные процедуры, включая электрофизиологическое исследование, компьютерную томографию левого предсердия и легочных вен.

Статистические методы

Статистические методы включили обработку полученных данных с использованием программы Statistica (версии 8.0, StatSoft Inc., США), расчет среднего значения (M), среднеквадратического отклонения (SD), 95% доверительного

Исходный аритмический статус пациентов

Параметр	Число пациентов, n (%)
Нарушения ритма сердца	161 (42,6)
Фибрилляция предсердий	79 (20,9)
пароксизмальная	36 (9,5)
персистирующая	43 (11,4)
Трепетание предсердий	44 (11,6)
Дополнительное предсердно-желудочковое соединение	20 (5,3)
Реципрокная предсердная тахикардия	7 (1,85)
Желудочковая тахикардия	15 (4)
Желудочковая экстрасистолия	13 (4,3)
Атриовентрикулярная блокада	8 (2,1)
Наджелудочковая экстрасистолия	5 (1,3)
Сочетание нескольких аритмий	25 (6,6)

интервала (ДИ), медианы (Me), межквартильного размаха (Q25%; Q75%) – для количественных показателей, частоты (%) – для качественных. Все полученные количественные параметры были проверены на соответствие нормальному распределению с помощью критерия Шапиро–Уилка. Для нахождения различий между группами пациентов для нормально распределенных числовых показателей использовали критерий ANOVA (для нескольких групп) и затем применяли попарное сравнение групп с помощью t-критерия Стъюдента для двух независимых выборок с поправкой Бонферрони на непрерывность. В случае неподтверждения гипотезы о нормальном распределении для сравнения количественных данных применяли непараметрические методы Краскела–Уоллиса (для нескольких групп) и затем осуществляли попарное сравнение групп с использованием U-критерия Манна–Уитни для несвязанных совокупностей. Выживаемость в отдаленный период оценивали методом Каплана–Мейера. Сравнение выживаемости для 2 групп оценивали по критерию Кокса–Ментеля, для 4 групп – по критерию χ^2.

Хирургическая техника

Для закрытия межпредсердных и межжелудочковых дефектов мы использовали окклюдеры типа MemoPart ASD, Amplatzer Septal Occluder и HEART RTM. Методика закрытия описана в ранних публикациях [4]. Для закрытия открытого артериального протока использовали окклюдеры типа Amplatzer Duct Occluder и спирали Gianturco. Методика закрытия также описана в более ранних публикациях [5]. Открытая хирургическая коррекция ВПС зависела от типа порока, при этом всем 330 (87,3%) пациентам была выполнена доступом через срединную стернотомию в условиях комбинированного наркоза, ИК, гипотермии и фармакохолодовой кардиоплегии. В качестве кардиоплегического раствора во всех случаях использовали раствор кустодиола. Методики хирургической коррекции различных ВПС описаны в более ранних публикациях [6–8]. Криоаблацию проводили при помощи системы для холодовой аблации ATS CryoMaze (ATS Medical, Inc., США). Аблацию выполняли с помощью гибкого металлического наконечника со встроенными термодатчиками. Гибкость наконечника позволяет изменять его форму и геометрию и воспроизводить линии криоаблации в соответствии с формой и размером предсердий каждого пациента. Режим воздействий –65 °C в течение 2 мин. Операция «Лабиринт IIIБ» – оригинальная методика, разработанная в НМИЦ ССХ им. А.Н. Бакулева академиком Л.А. Бокерия и включающая в себя криоаблацию в левом и правом предсердии, в сочетании с пластикой атриовентрикулярных клапанов*. Катетерная аблация у пациентов с ВПС подробно описана в более ранних публикациях НМИЦССХ им. А.Н. Бакулева [7].

Результаты

Средний возраст пациентов составлял в 1-й группе 52,5 ± 7,4, во 2-й – 55 ± 9,8, в 3-й – 53,2 ± 8,5, в 4-й – 55,6 ± 9,4 года. Статистически достоверная разница выявлена между 1-й и 2-й группой (p = 0,0175) и между 1-й и 4-й группой (p = 0,02). Сравнение пациентов в отношении предшествующих вмешательств по поводу сердечно-сосудистой патологии проводилось только между 1-й, 2-й и 3-й группами, так как в 4-й группе всем исследуемым (n = 20) ранее была выполнена радиочастотная аблация (РЧА). Таким образом, статистически достоверная разница выявлена между пациентами, в последующем перенесшими интраоперационное криоаблационное воздействие (в 3-й группе – 2 (3,8%)), и исследуемыми 1-й (20 (9,2%)) и 2-й (9 (10,1%)) группы соответственно (p = 0,02).

При сравнении больных в отношении коморбидной и сопутствующей кардиальной патологии статистически значимых различий по показателям числа курящих, а также пациентов с инфекционными заболеваниями не выявлено. При этом в 3-й группе отмечалось меньшее число пациентов с хронической обструктивной болезнью легких (1 (2%) против 14 (6,5%) в 1-й группе, p = 0,02; 3 (3,3%) – во 2-й группе, p = 0,112; 2 (10%) – в 4-й группе, p = 0,015), в 4-й группе хроническая почечная недостаточность и острое нарушение мозгового кровообращения (ОНМК) не отмечались, а также было меньшее число больных с гипертонической болезнью (1 (5%) против 73 (33,6%) в 1-й группе, p = 0,01, 37 (41,6%) во 2-й группе, p = 0,002 и 18 (34,6%) в 3-й группе, p = 0,015).

Результаты анализа предоперационной медикаментозной терапии не выявили разницы между исследуемыми группами в отношении бета-

* Бокерия Л.А., Бокерия О.Л. Способ одновременной хирургической коррекции фибрилляции предсердий и патологии атриовентрикулярных: Патент РФ № 2644929, рег. 14.02.2018. Официальный бюллетень «Изобретения. Полезные модели». 2018; 5.

адреноблокаторов и ингибиторов ангиотензинпревращающего фермента. Среди исследуемых отмечено меньшее число поступивших без аритмий (1-я группа) пациентов, принимавших антикоагулянты – 45 (20,7%) против 40 (44,5%) во 2-й группе, 25 (48%) – в 3-й группе и 7 (41,2%) – в 4-й группе, p = 0,01; антиаритмические препараты – 23 (10,6%) против 62 (69,7%) во 2-й группе, 23 (44,2%) – в 3-й группе и 15 (75%) – в 4-й группе, p = 0,005.

При анализе исходных эхокардиографических показателей статистически достоверная разница отмечена лишь в отношении значимой трикуспидальной недостаточности: 6 (30%) в 4-й группе против 107 (49,3%) в 1-й группе (p = 0,019), 50 (56,2%) во 2-й группе (p = 0,009) и 31 (59,6%) в 3-й (p = 0,005) группе соответственно.

Анализ исходного аритмического статуса проводили между 2-й, 3-й и 4-й группами. Фибрилляция предсердий (ФП) реже встречалась в группе исследуемых, ранее перенесших РЧА (4-я группа) – 2 (10%) против 43 (48,3%) (p = 0,002) в 3-й группе и 34 (65,4%) во 2-й группе (p = 0,001). Сравнение групп в отношении трепетания предсердий (ТП) не выявило статистически достоверной разницы между группами (2-я группа – 20 (22,5%), 3-я – 19 (36,5%) и 4-я – 5 (25%), p = 0,223). В 4-й группе оказалось больше всего пациентов с дополнительным предсердно-желудочковым соединением (ДПЖС) – 6 (30%) против 10 (11,2%) во 2-й группе (p = 0,04) и 4 (7,7%) в 3-й группе (p = 0,08). Не выявлено также разницы в отношении реципрокной предсердной тахикардии, АВ-блокад и наджелудочковой экстрасистолии (НЖЭ). Следует отметить, что во 2-й группе отмечено бóльшее число пациентов с желудочковой тахикардией (ЖТ): 13 (14,6%) против 1 (1,9%) в 3-й группе (p = 0,003) и 1 (5%) в 4-й группе (p = 0,095). Клинически значимую ЖЭ чаще выявляли во 2-й (10 (11,2%)) и 4-й группе (2 (10%)) против 1 (1,9%) в 3-й группе (p = 0,01 и 0,04 соответственно).

Первичные точки контроля исследования. Ранняя послеоперационная летальность составила в 1-й группе 4 (1,8%) пациента, во 2-й группе – 4 (4,5%), в 3-й группе – 2 (3,8%) и в 4-й группе – 0 (рис. 2). Статистически достоверная разница выявлена между 2-й и 4-й группами (p = 0,02).

В раннем послеоперационном периоде различные аритмии манифестировали в 1-й группе у 69 (31,8%) пациентов, во 2-й – у 42 (47,2%), в 3-й – у 20 (38,5%) и в 4-й – у 3 (15%). При этом достоверные различия обнаружены между 1-й и 2-й группами (p = 0,06), а также между 2-й и 4-й (p = 0,02) и 3-й и 4-й группами (p = 0,01) (рис. 3).

Вторичные точки контроля исследования. Длительность ИК составила в 1-й группе 93,8 ± ± 47,7 мин против 106,6 ± 60,2 мин во 2-й группе (p = 0,06), в 3-й группе – 121,1 ± 46,4 мин (p = 0,0003) и в 4-й группе – 106 ± 50,9 мин (p = 0,107). Таким образом, среди пациентов, поступивших без аритмий, отмечалась самая короткая продолжительность ИК, тогда как между другими группами статистически достоверной разницы не выявлено. Длительность пережатия аорты составила 48,5 ± 31,1 мин в 1-й группе в сравнении с 54,4 ± 39,1 мин, 64,4 ± 28,3 мин и 52,9 ± 32,3 мин во 2-й, 3-й и 4-й группах (p = 0,191; p = 0,001; p = 0,610) соответственно. Таким образом, самая короткая продолжительность ишемии миокарда отмечена также у пациентов, поступивших без аритмий, а наиболее длительная – в группе одномоментного антиаритмического пособия, хотя статистически до-

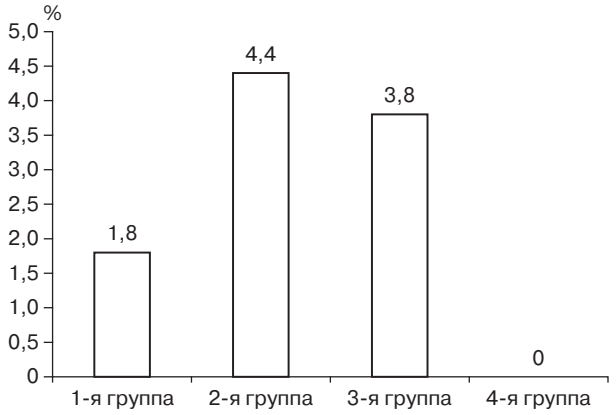

Рис. 2. Ранняя послеоперационная летальность

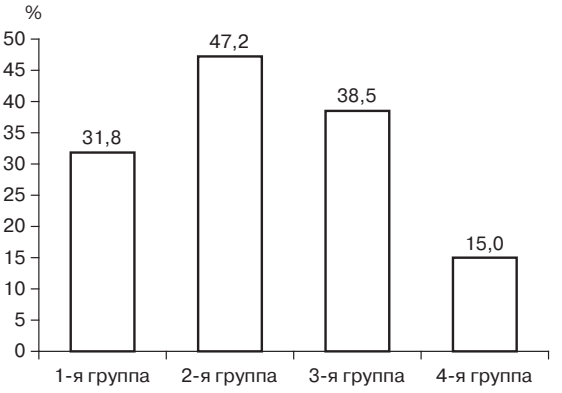

Рис. 3. Манифестация аритмий в раннем послеоперационном периоде

стоверная разница выявлена лишь между этими группами.

В раннем послеоперационном периоде наименьшее число пациентов, перенесших имплантацию ЭКС, отмечено в 1-й и 4-й группах (5 (2,3%) и 1 (5%) соответственно), а наибольшее – во 2-й и 3-й группах (12 (13,5%) и 10 (19,2%) соответственно) ($p_{1-2}=0,003$; $p_{2-4}=0,05$; $p_{3-1}=0,002$; $p_{3-4}=0,01$). Радиочастотную аблацию в первые дни после операции выполняли исследуемым 1-й, 2-й и 3-й групп (4 (1,8%), 6 (6,7%) и 3 (5,8%) пациентам соответственно). При этом достоверных различий не выявлено, а в 4-й группе РЧА не проводили. Анализ в отношении манифестации ФП в ранние сроки после вмешательства показал следующие результаты: в 1-й группе – у 38 (17,5%) пациентов, во 2-й – у 19 (21,3%), в 3-й – у 6 (11,5%) и в 4-й – у 1 (5%). Статистически достоверная разница выявлена между 1-й и 4-й ($p=0,02$), 2-й и 4-й ($p=0,007$), а также 2-й и 3-й группами ($p=0,02$). Сравнение частоты манифестации ТП после операции: в 1-й группе – у 23 (10,6%) пациентов, во 2-й – у 13 (14,6%), в 3-й – у 3 (5,8%), в 4-й группа не наблюдалось. Достоверных различий между пациентами с развившимся ТП не выявлено, в 4-й группе данная аритмия не наблюдалась. Фибрилляция желудочков (ФЖ) развилась у 2 (0,9%) пациентов 1-й группы, у 4 (4,5%) 2-й группы и у 2 (3,8%) 3-й группы. Статистически достоверная разница обнаружена между 1-й и 2-й группами – $p=0,04$, в 4-й группе ФЖ не выявлена. Частота манифестации предсердной тахикардии не отличалась между 2-й (2 (2,2%)), 3-й (1 (1,9%)) и 4-й (1 (5,0%)) группами – $p=0,187$. В 1-й группе предсердная тахикардия в раннем послеоперационном периоде не отмечалась.

Острое нарушение мозгового кровообращения в первые дни после операции развились у 1 (0,5%) больного 1-й группы и 1 (1,9%) 2-й группы.

Обсуждение

Манифестация НРС зачастую является основным инвалидизирующим следствием ВПС как у оперированных, так и у неоперированных взрослых пациентов. В представленном исследовании из 378 взрослых пациентов, поступивших на хирургическую коррекцию ВПС, у 217 (57,4%) в анамнезе аритмий не отмечалось, а 161 (42,6%) поступил с различными НРС. Некоторые авторы отмечают, что первичным проявлением ВПС у взрослых может послужить тромбоэмболический синдром, ассоциированный с НРС [8], однако в представленной работе различий в отношении частоты ОНМК между пациентами с аритмиями и без аритмий не выявлено, но отмечено отсутствие тромбоэмболических событий у лиц, перенесших дооперационное антиаритмическое пособие. Клиническая картина сердечной недостаточности, частая необходимость в госпитализации, а также использование имплантируемых устройств и антиаритмических препаратов, являются серьезным бременем для качества жизни в данной когорте пациентов [9]. По результатам нашего исследования ни у одного пациента не отмечено случаев имплантации кардиовертера-дефибриллятора в анамнезе, у пациентов без аритмий (1-я группа) выявлено меньшее количество обращений к кардиологу (1,52 ± 0,8 по сравнению с 2,07 ± 1,37, 2,02 ± 1,24 и 2,18 ± 1,9 во 2-й, 3-й и 4-й группах соответственно; $p=0,01$), а также меньшее число пациентов, принимавших антикоагулянты (45 (20,7%) против 40 (44,5%) во 2-й группе, 25 (48%) в 3-й группе и 7 (41,2%) в 4-й группе; $p=0,01$) и антиаритмические препараты (23 (10,6%) против 62 (69,7%) во 2-й группе, 23 (44,2%) в 3-й группе и 15 (75%) в 4-й группе; $p=0,005$).

Наиболее распространенным подтипом аритмии, выявляемым в данной когорте, является предсердная рецидивирующая тахикардия, особенно распространенная среди взрослых пациентов, ранее перенесших процедуры Мастарда или Сеннинга, а также операцию Фонтена [10]. По результатам нашего исследования частота манифестации предсердной тахикардии после операции не отличалась между 2-й (2 (2,2%)), 3-й (1 (1,9%)) и 4-й (1 (5,0%)) группами ($p=0,187$), а в группе лиц без аритмий в анамнезе этой аритмии не обнаружено.

В одном из исследований, включившем 199 пациентов с различными формами ВПС, средний возраст на момент первого задокументированного эпизода ФП составил 49 лет [11]. Исследование манифестации ФП в раннем послеоперационном периоде показало, что этот тип аритмии встречается в когорте больных, не имевших НРС в анамнезе (38 (17,5%)), примерно с такой же частотой, как и у лиц, поступивших с ФП исходно, и чаще, чем у пациентов, перенесших до операции катетерную аблацию (1 (5%)) ($p=0,02$).

У взрослых пациентов с ВПС выявляется также атриовентрикулярная реципрокная тахи-

кардия, типичное ТП и очаговая предсердная тахикардия [12]. Особенностью ТП в этой когорте пациентов является частая встречаемость проводимости 1 : 1 (при сохранении функциональности АВ-узла) [13]. В нашем исследовании ТП выявлено у 11,6% пациентов. Послеоперационное ТП манифестировало примерно с одинаковой частотой как у лиц без аритмий в анамнезе, так и у лиц с аритмиями (у 23 (10,6%) в 1-й группе, у 13 (14,6%) во 2-й группе, 3 (5,8%) в 3-й группе, в 4-й группе ТП не отмечалось), при этом у пациентов, перенесших катетерную аблацию до операции, этой разновидности НРС не наблюдалось.

Риск возникновения желудочковых НРС увеличивается после второго десятилетия жизни и во многом зависит от нескольких факторов, включающих сложность ВПС (независимо от того, устранен ли дефект или нет), тип коррекции и возраста на момент коррекции [12]. Такая аритмия в когорте взрослых пациентов с ВПС на фоне перегруженных камер сердца может привести к нестабильности гемодинамики, ФЖ и внезапной смерти [14]. По результатам нашего исследования, в раннем послеоперационном периоде желудочковые нарушения ритма в виде ЖТ и ФЖ развились у 2 (0,9%) пациентов в группе без исходных НРС, у 4 (4,5%) – во 2-й группе и у 2 (3,8%) – в 3-й группе. Статистически достоверная разница обнаружена между 1-й и 2-й группами ($p = 0,04$), а в 4-й группе ФЖ не выявлена.

Клинически значимая брадиаритмия у пациентов с ВПС состоит в развитии синдрома слабости синусового узла или АВ-блокады различной степени, ассоциированной как с анатомией порока (например, КТМС), так и с их развитием после хирургической коррекции [15]. Полная поперечная блокада сердца после коррекции ВПС чаще всего возникает при проведении вмешательств в непосредственной близости от АВ-узла или дистальных проводящих путей. Риски блокады повышаются в связи со структурной аномалией, ассоциированной с данным типом ВПС, а также с врожденными нарушениями системы проводимости. Этот факт подтверждается частым повреждением АВ-узла при коррекции КТМС и АВ-каналов [16]. В недавнем исследовании KID (База данных детских стационаров) изучена распространенность послеоперационных АВ-блокад среди 16 тыс. пациентов, перенесших коррекцию ДМЖП, ЧАВК и ТФ [17]. Авторы опубликовали данные за 10-летний период наблюдения. Частота имплантаций ЭКС составила 4,14% после коррекции ДМЖП, 7,66% – в группе ЧАВК и 3,72% – после радикальной операции по поводу тетрады Фалло. Тем не менее большинство послеоперационных полных АВ-блокад после хирургии ВПС являются преходящими, с восстановлением проводимости в 43–95% случаев в период от 7 до 10 дней [18]. Пациентам с сохраняющейся в течение 10 дней АВ-блокадой показана имплантация постоянного ЭКС [15]. Тем не менее в случае восстановления нормальной проводимости такие больные должны подвергаться длительному мониторингу по причине наличия риска развития поздних блокад (по данным некоторых авторов, до 16%) [18]. По результатам нашего исследования выявлено, что исходно с имплантированными ЭКС по поводу гемодинамически значимых АВ-блокад поступило лишь 8 (2,1%) пациентов. В раннем послеоперационном периоде наименьшее число пациентов, нуждающихся в имплантации постоянных ЭКС, отмечено в группах без исходной аритмии и перенесших катетерную аблацию до хирургической коррекции ВПС (5 (2,3%) и 1 (5%) соответственно), а наибольшее – в группах с исходной аритмией и перенесших одномоментное антиаритмическое пособие (12 (13,5%) и 10 (19,2%) соответственно) ($p_{1-2} = 0,003$; $p_{2-4} = 0,05$; $p_{3-1} = 0,002$; $p_{3-4} = 0,01$).

Попытки минимизировать периоперационное повреждение при проведении одномоментной с коррекцией порока антиаритмической процедуры привели к появлению модификаций операции «Лабиринт» с использованием правопредсердного, левопредсердного или биатриального воздействия [8]. Наш Центр в этом смысле не является исключением, имея в арсенале дифференцированный подход к антиаритмическому пособию в когорте взрослых пациентов с ВПС, что наглядно продемонстрировано в представленной работе, включившей 32 случая биатриального воздействия и 20 случаев правопредсердного. Наиболее масштабным отечественным исследованием, посвященным одномоментному устранению ФП и коррекции ВПС, является работа Л.А. Бокерия и др. [19]. Авторы ретроспективно проанализировали клинические результаты 186 пациентов, разделенных на следующие группы: операция «Лабиринт III» (группа А) выполнена у 45 пациентов, криомодификация операции «Лабиринт» – у 20 пациентов (группа Б), радиочастотная модификация операции «Лабиринт» – у 121, среди

них у 80 была использована монополярная методика (группа В), у 41 – биполярная (группа Г). Срок наблюдения составил в среднем 60 ± 5,7 мес. Свобода от приема антиаритмических препаратов через 1 год после операции: в группе А – 80%, в группе Б – 75%, в группе В – 56,2% и в группе Г – 75,6%. В сроки наблюдения до 5 лет свобода от ФП составила более 65% и имела значимые различия в группах А и В (p = 0,039), а выживаемость в аналогичные сроки превысила 94% и не отличалась между соответствующими группами (p = 0,804).

Наш анализ показал более высокие показатели ранней послеоперационной летальности в группе пациентов, перенесших коррекцию ВПС и операцию «Лабиринт» (3-я группа): 4 (7,7%) пациента против 4 (1,8%) в 1-й группе, 4 (4,5%) во 2-й группе, в 4-й группе не отмечалось. Тем не менее статистически достоверная разница выявлена между 3-й и 4-й группами (p = 0,02). При этом в отношении показателей ранних послеоперационных аритмий, группа пациентов, перенесших процедуру «Лабиринт» (38,5%), не отличалась значимо от других групп, достоверно проиграв по данному показателю лишь пациентам, которым до коррекции ВПС была выполнена катетерная абляция НРС (p = 0,01).

Заключение

Взрослые пациенты с ВПС, не имеющие аритмий в анамнезе, подвержены высокой частоте их развития в раннем послеоперационном периоде после коррекции порока. Одномоментная с хирургической коррекцией антиаритмическая процедура «Лабиринт» не ухудшает показатели госпитальной летальности, однако связана с тенденцией к большей частоте имплантации ЭКС. Наилучшие госпитальные исходы после коррекции ВПС наблюдаются у пациентов, перенесших антиаритмическую процедуру до операции в условиях ИК.

Библиографический список/References

1. Бокерия Л.А., Бокерия О.Л., Меликулов А.Х., Александрова М.Л., Мурзагалиев М. У., Исмаилбаев А.М. и др. Электрокардиографическая и электрофизиологическая топическая диагностика синдрома Вольфа–Паркинсона–Уайта и результаты радиочастотной аблации дополнительных предсердно-желудочковых соединений у больных с аномалией Эбштейна. *Анналы аритмологии*. 2013; 10 (4): 180–6.
   Bockeria L.A., Bockeria O.L., Melikulov A.Kh., Aleksandrova M.L., Murzagaliev M.U., Ismailbaev A.M. et al. Electrocardiographic and electrophysiological topical diagnosis of Wolff–Parkinson–White syndrome and results of radiofrequency ablation of accessory pathways in patients with Ebstein's anomaly. *Annaly Aritmologii*. 2013; 10 (4): 180–6 (in Russ.).
2. Hessling G. Herzrhythmusstörungen bei Erwachsenen mit angeborenem Herzfehler: Akut- und Langzeitmanagement [Arrhythmia in adults with congenital heart disease: Acute and long-term management]. *Herzschrittmacherther Elektrophysiol*. 2016; 27 (2): 81–7. DOI: 10.1007/s00399-016-0430-x
3. Page R., Joglar J., Caldwell M., Calkins H., Conti J., Deal B. et al. 2015 ACC/AHA/HRS Guideline for the Management of Adult Patients With Supraventricular Tachycardia: A Report of the American College of Cardiology/American Heart Association Task Force on Clinical Practice Guidelines and the Heart Rhythm Society. *J. Am. Coll. Cardiol*. 2016; 67: e27–e115. DOI: 10.1016/j.jacc.2015.08.856
4. Бокерия Л.А., Алекян Б.Г., Землянская И.В., Кокшенев И.В., Каграманов И.И., Донцова В.И. и др. Сравнительная оценка отдаленных результатов коррекции дефекта межпредсердной перегородки с помощью открытого и эндоваскулярного методов. *Детские болезни сердца и сосудов*. 2009; 3: 33–40.
   Bockeria L.A., Alekyan B.G., Zemlyanskaya I.V., Kokshenev I.V., Kagramanov I.I., Dontsova V.I. et al. Comparative evaluation of long-term results of atrial septal defect correction using open and endovascular methods. *Children's Heart and Vascular Diseases*. 2009; 3: 33–40 (in Russ.).
5. Карденас К.Э., Пурсанов М.Г., Зимина Н.Б., Айалп Р.М., Землянская И.В., Чернова М.П. и др. Транскатетерное закрытие открытого артериального протока. *Бюллетень НЦССХ им. А.Н. Бакулева РАМН. Сердечно-сосудистые заболевания*. 2006: 7 (S5); 173.
   Kardenas K.E., Pursanov M.G., Zimina N.B., Ayala R.M., Zemlyanskaya I.V., Chernova M.P. et al. Transcatheter closure of an open arterial duct. *The Bulletin of Bakoulev Center. Cardiovascular Diseases*. 2006: 7 (S5); 173 (in Russ.).
6. Бокерия Л.А., Махачев О.А, Бондаренко И.Э. Оперативная кардиохирургия врожденных пороков сердца. Патология предсердного сегмента сердца. *Бюллетень НЦССХ им. А.Н. Бакулева РАМН. Сердечно-сосудистые заболевания*. 2013; 14 (3): 31–66.
   Bockeria L.A., Makhachev O.A., Bondarenko I.E., Volkov S.S. Operative cardiac surgery of congenital heart diseases. *The Bulletin of Bakoulev Center. Cardiovascular Diseases*. 2013; 14 (3): 31–66 (in Russ.).
7. Бокерия Л.А., Ревишвили А.Ш. Катетерная абляция аритмий у пациентов детского и юношеского возраста. М.: НЦССХ им. А.Н. Бакулева РАМН; 1999: 20–7.
   Bockeria L.A., Revishvili A.Sh. Catheter ablation of arrhythmias in children and adolescents. Moscow; 1999: 20–7 (in Russ.).
8. Sakamoto S., Hiromoto A., Ishii Y., Sasaki T., Miyagi Y., Nitta T. Surgical outcomes of modified-maze procedures in adults with atrial septal defect. *Surg. Today*. 2019; 49 (2): 124–9. DOI: 10.1007/s00595-018-1709-9
9. Barnett S., Ad N. Surgical ablation as treatment for the elimination of atrial fibrillation: a meta-analysis. *J. Thorac. Cardiovasc. Surg*. 2006; 131: 1029–35. DOI: 10.1016/j.jtcvs.2005.10.020
10. Kirsh J., Walsh E., Triedman J. Prevalence of and risk factors for atrial fibrillation and intra-atrial reentrant tachycardia among patients with congenital heart disease. *Am. J. Cardiol*. 2002; 90: 338–40. DOI: 10.1016/s0002-9149(02)02480-3
11. Teuwen C., Ramdjan T., Götte M., Brundel B., Evertz R., Vriend J. et al. Time course of atrial fibrillation in patients with congenital heart defects. *Circ. Arrhythm. Electrophysiol*. 2015; 8 (5): 1065–72. DOI: 10.1161/CIRCEP.115.003272
12. Khairy P., Van Hare G.F., Balaji S., Berul C.I., Cecchin F., Cohen M.I. et al. PACES/HRS expert consensus statement on the recognition and management of arrhythmias in adult con-

genital heart disease: developed in partnership between the Pediatric and Congenital Electrophysiology Society (PACES) and the Heart Rhythm Society (HRS). Endorsed by the governing bodies of PACES, HRS, the American College of Cardiology (ACC), the American Heart Association (AHA), the European Heart Rhythm Association (EHRA), the Canadian Heart Rhythm Society (CHRS), and the International Society for Adult Congenital Heart Disease (ISACHD). *Can. J. Cardiol.* 2014; 30: e1–e63. DOI: 10.1016/j.cjca.2014.09.002

13. Karbassi A., Nair K., Harris L., Wald R.M., Roche S.L. Atrial tachyarrhythmia in adult congenital heart disease. *World J. Cardiol.* 2017; 9 (6): 496–507. DOI: 10.4330/wjc.v9.i6.496
14. Stevenson W. Ventricular scars and ventricular tachycardia. *Trans. Am. Clin. Climatol. Assoc.* 2009; 120: 403–12.
15. Carlson S., Patel A., Chang P. Bradyarrhythmias in congenital heart disease. *Cardiac. Electrophysiol. Clin.* 2017; 9 (2): 177–87. DOI: 10.1016/j.ccep.2017.02.002
16. Liberman L., Silver E., Chai P., Anderson B. Incidence and characteristics of heart block after heart surgery in pediatric patients: a multicenter study. *J. Thorac. Cardiovasc. Surg.* 2016; 152 (1): 197–202. DOI: 10.1016/j.jtcvs.2016.03.081
17. Anderson R., Ho S., Becker A. The surgical anatomy of the conduction tissues. *Thorax.* 1983; 38 (6): 408–20. DOI: 10.1136/thx.38.6.408
18. Aziz P., Serwer G., Bradley D., LaPage M., Hirsch J., Bove E. et al. Pattern of recovery for transient complete heart block after open heart surgery for congenital heart disease: duration alone predicts risk of late complete heart block. *Pediatr. Cardiol.* 2013; 34 (4): 999–1005. DOI: 10.1007/s00246-012-0595-y
19. Бокерия Л.А., Ревишвили А.Ш., Шмуль А.В., Джорджикия Т.Р., Кваша Б.И., Мацонашвили Г.Р. и др. Результаты хирургического лечения фибрилляции предсердий у пациентов с пороками сердца. *Анналы аритмологии.* 2012; 9 (4): 14–22.
Bockeria L.A., Revishvili A. Sh., Shmul' A.V., Dzhordzhikiya T.R., Kvasha B.I., Matsonashvili G.R. et al. The results of surgical treatment of atrial fibrillation in patients with heart disease. *Annaly aritmologii.* 2012; 9 (4): 14–22 (in Russ.).

Поступила 14.07.2022
Принята к печати 05.09.2022

© А.С. ЗАЛЕСОВ, А.В. БОГАЧЕВ-ПРОКОФЬЕВ, А.В. АФАНАСЬЕВ, Р.М. ШАРИФУЛИН, И.И. ДЕМИН, С.А. БУДАГАЕВ, С.И. ЖЕЛЕЗНЕВ, 2022

© АННАЛЫ АРИТМОЛОГИИ, 2022

УДК 616.12-008.313-089.168
DOI: 10.15275/annaritmol.2022.3.5

СРЕДНЕОТДАЛЕННЫЕ РЕЗУЛЬТАТЫ ХИРУРГИЧЕСКОЙ АБЛАЦИИ ПРЕДСЕРДИЙ И СЕПТАЛЬНОЙ МИОЭКТОМИИ

Тип статьи: оригинальная статья

А.С. Залесов, А.В. Богачев-Прокофьев, А.В. Афанасьев, Р.М. Шарифулин, И.И. Демин, С.А. Будагаев, С.И. Железнев

ФГБУ «Национальный медицинский исследовательский центр им. академика Е.Н. Мешалкина» Минздрава России, Новосибирск, 630055, Российская Федерация

Антон Сергеевич Залесов, сердечно-сосудистый хирург; orcid.org/0000-0002-3928-7374, e-mail: dr.zalesov@gmail.com
Александр Владимирович Богачев-Прокофьев, доктор мед. наук, директор института патологии кровообращения; orcid.org/0000-0003-4625-4631
Александр Владимирович Афанасьев, канд. мед. наук, сердечно-сосудистый хирург; orcid.org/0000-0001-7373-6308
Равиль Махарамович Шарифулин, канд. мед. наук, сердечно-сосудистый хирург; orcid.org/0000-0002-8832-2447
Игорь Иванович Демин, канд. мед. наук, сердечно-сосудистый хирург; orcid.org/0000-0001-9813-5242
Сергей Александрович Будагаев, сердечно-сосудистый хирург; orcid.org/0000-0002-4649-4548
Сергей Иванович Железнев, доктор мед. наук, профессор, заведующий отделением; orcid.org/0000-0002-6523-2609

Актуальность. *Фибрилляция предсердий (ФП) – наиболее частая аритмия у пациентов с гипертрофической кардиомиопатией. Присоединение ФП связано со значительным ухудшением клинического состояния, однако отдаленные данные о результатах одномоментного хирургического лечения гипертрофической кардиомиопатии и ФП немногочисленны.*

Цель – *оценка отдаленных результатов одномоментной хирургической аблации предсердий во время септальной миоэктомии у пациентов с обструктивной гипертрофической кардиомиопатией и ФП.*

Материал и методы. *В период с 2014 по 2019 г. в НМИЦ им. акад. Е.Н. Мешалкина Минздрава России 55 пациентам с гипертрофической обструктивной кардиомиопатией выполнили хирургическую аблацию предсердий во время септальной миоэктомии. Левопредсердная схема использована у 38 (69,1%) пациентов, двухпредсердная схема аблации – у 17 (30,9%) пациентов. Первичная конечная точка – рецидивы фибрилляции и трепетация предсердий, предсердной тахикардии (ФП/ТП/ПТ) в отдаленном периоде наблюдения. Холтеровское мониторирование выполняли 2 раза в год первые 24 мес послеоперационного периода, далее – 1 раз в год.*

Результаты. *Медиана срока наблюдения 47 (34–67) мес. Свобода от ФП/ТП/ПТ (первичная конечная точка) через 12 мес после операции наблюдалась в 73,6%, 24 мес – в 74,5%, 36 мес – в 73,3% случаев. Независимым фактором риска рецидива аритмии являлось изолированное использование криоаблационной энергии для аблации (отношение шансов (ОШ) 45,56; 95% доверительный интервал (ДИ) 1,55–1340,85; p = 0,027). Отдаленная выживаемость через 36 мес после операции составила 88,6% (95% ДИ 76,3–94,7%), свобода от тромбоэмболических событий через 36 мес после операции – 98,2% (95% ДИ 87,7–99,7%).*

Заключение. *Хирургическая аблация предсердий одномоментно с септальной миоэктомией является высокоэффективной процедурой, позволяя улучшить выживаемость, а также достигнуть удовлетворительных показателей свободы от ФП/ТП/ПТ и тромбоэмболических событий в среднеотдаленном периоде.*

Ключевые слова: гипертрофическая кардиомиопатия, септальная миоэктомия, фибрилляция предсердий, хирургическая аблация

MID-TERM RESULTS OF SURGICAL ATRIAL ABLATION AND SEPTAL MYOMECTOMY

A.S. Zalesov, A.V. Bogachev-Prokof'ev, A.V. Afanas'ev, R.M. Sharifulin, I.I. Demin, S.A. Budagaev, S.I. Zheleznev

Meshalkin National Medical Research Center, Novosibirsk, Russian Federation

Anton S. Zalesov, Cardiovascular Surgeon; orcid.org/0000-0002-3928-7374, e-mail: dr.zalesov@gmail.com
Alexandr V. Bogachev-Prokof'ev, Dr. Med. Sci., Cardiovascular Surgeon, Director of Institute; orcid.org/0000-0003-4625-4631
Alexandr V. Afanas'ev, Cand. Med. Sci., Cardiovascular Surgeon; orcid.org/0000-0001-7373-6308
Ravil' M. Sharifulin, Cand. Med. Sci., Cardiovascular Surgeon; orcid.org/0000-0002-8832-2447
Igor' I. Demin, Cand. Med. Sci., Cand, Med. Sci., Cardiovascular Surgeon; orcid.org/0000-0001-9813-5242
Sergey A. Budagaev, Cardiovascular Surgeon; orcid.org/0000-0002-4649-4548
Sergey I. Zheleznev, Dr. Med. Sci., Professor, Head of Department; orcid.org/0000-0002-6523-2609

Background. *Atrial fibrillation is the most common form of arrhythmia in patients with hypertrophic cardiomyopathy. Atrial fibrillation is associated with a significant deterioration in the clinical condition, a high risk of thromboembolic complications in patients with HCM. However, mid-term data on the simultaneous surgical treatment of hypertrophic cardiomyopathy and atrial fibrillation are limited.*

Aim. *The aim of this study was to evaluate mid-term results of concomitant surgical ablation of atrial fibrillation during septal myectomy in patients with obstructive hypertrophic cardiomyopathy.*

Material and methods. *Since 2014 till 2019 55 eligible patients with hypertrophic obstructive cardiomyopathy and atrial fibrillation underwent concomitant surgical ablation and septal myectomy. A left atrial set for performing ablation was chosen in 38 (69.1%) patients, Maze IV – 17 (30.9%) patients. Surgical ablation was performed using an isolated cryoablation energy source or combination with radiofrequency source. The primary endpoint was recurrence of atrial fibrillation, atrial flutter and atrial tachycardia (AF/AFL/AT) in the mid-term follow-up period., Holter monitoring was performed 2 times a year during 24 months of the postoperative period, then 1 time per year.*

Results. *Median follow-up was 47 (34–67) months. Freedom from AF/AFL/AT (primary endpoint) was 73.3% (95% CI 60.0–86.7%) in 36 months after surgery. Use of a cryoablation energy source was an independent risk factor of arrhythmias (Hazard Ratio 45.56; 95% CI 1.55–1340.85; p = 0.027). The overall survival was 88.6% (95% CI 76.3–94.7%) in the mid-term period. Freedom from thromboembolic events was 98.2% (95% CI 87.7–99.7%) in 36 months after surgery.*

Conclusion. *Surgical atrial ablation during septal myectomy in patients with hypertrophic obstructive cardiomyopathy and atrial fibrillation is a highly effective procedure in freedom from AF/AFL/AT. In addition, the procedure of surgical ablation allows improving mid-term results in freedom from thromboembolic events.*

Keywords: hypertrophic cardiomyopathy, septal myectomy, atrial fibrillation, surgical ablation

Введение

Гипертрофическая кардиомиопатия (ГКМП) – генетически обусловленное заболевание сердца, характеризующееся высоким риском развития внезапной сердечной смерти [1–2]. Фибрилляция предсердий (ФП) – наиболее распространенная аритмия, которая встречается у каждого пятого пациента с ГКМП [3]. Присоединение ФП ассоциируется ухудшением таких клинических исходов ГКМП, как прогрессирование сердечной недостаточности, тромбоэмболических осложнений, отдаленной летальности [4–5].

Открытая септальная миоэктомия на сегодняшний день остается «золотым стандартом» лечения обструктивной ГКМП, рефрактерной к лекарственной терапии [6–7]. На сегодняшний день нет единого мнения по выбору метода лечения ФП у пациентов с ГКМП [8–11]. Авторы современных российских, европейских и американских рекомендаций по ведению пациентов с ГКМП и ФП предлагают стратегию контроля ритма [12–13], поэтому одномоментная аблация предсердий во время септальной миоэктомии может быть полезна для улучшения как ранних, так и долгосрочных клинических результатов. В свою очередь, катетерная аблация для пациентов с ГКМП и ФП показала низкую эффективность в восстановлении синусового ритма. Поэтому результаты эффективности и безопасности сопутствующего хирургического лечения ФП у данной категории пациентов в раннем и отдаленном периодах наблюдения немногочисленны.

Цель исследования – оценка среднеотдаленных результатов сопутствующей хирургической абляции предсердий во время септальной миоэктомии у пациентов с обструктивной ГКМП и ФП.

Материал и методы

В период с 2014 по 2019 г. в НМИЦ им. акад. Е.Н. Мешалкина 55 пациентам выполнили хирургическую абляцию предсердий во время септальной миоэктомии (рис. 1).

Критерии включения в исследование: обструктивная форма ГКМП (пиковый градиент на выводном отделе левого желудочка (ВОЛЖ) более 50 мм рт. ст. в покое или при физической нагрузке), планируемые на открытую септальную миоэктомию; ФП, задокументированная с помощью электрокардиографии или холтеровского мониторирования; возраст 18–70 лет. Критерии исключения: кардиохирургическое вмешательство в анамнезе, фракция выброса (ФВ) ЛЖ менее 50% по данным эхокардиографии, органическое поражение аортального клапана с показаниями к протезированию.

Первичная конечная точка – свобода от фибрилляции и трепетания предсердий и предсердной тахикардии (ФП/ТП/ПТ) в среднеотдаленном периоде наблюдения. Вторичные конечные точки – отдаленная выживаемость; свобода от имплантации электрокардиостимулятора (ЭКС); свобода от тромбоэмболических осложнений; свобода от внезапной сердечной смерти (ВСС); свобода от повторных вмешательств по поводу рецидивов ФП/ТП/ПТ, обструкции ВОЛЖ и выраженной митральной недостаточности.

Задачи исследования:

– оценить свободу от ФП/ТП/ПТ и предикторы их возврата в среднеотдаленном периоде (первичная конечная точка);

– оценить выживаемость и большие кардиоваскулярные события в среднеотдаленном периоде;

– оценить свободу от имплантации ЭКС и предикторы его имплантации в раннем и среднеотдаленном периодах.

Исследование было выполнено в соответствии со стандартами надлежащей клинической практики (Good Clinical Practice) и принципами Хельсинской декларации. Протокол исследования был одобрен Этическими комитетами клинических центров – участников проекта. До включения в исследование от всех участников было получено письменное информированное согласие.

Все пациенты находились во II–IV функциональных классах (ФК) по классификации Нью-Йоркской ассоциации кардиологов (New York Heart Association, NYHA). Пациенты преимущественно имели пароксизмальную форму ФП (78,2%), в 21,8% случаев – непароксизмальную (7 пациентов с персистирующей и 5 пациентов с длительно персистирующей формой ФП). 38 (69,1%) пациентам была выполнена левопредсердная схема, 17 (30,9%) – двухпредсердная схема абляции (рис. 2). В качестве выбора энергетического источника для проведения абляционных линий использовали как радиочастотные (16,4%), так и холодовые (83,6%) энергетические подходы [14]. Время искусственного кровообращения (ИК) составило

Рис. 1. Блок-схема дизайна исследования

120 (95–130) мин, время окклюзии аорты – 81 (68–97) мин.

Всем пациентам на момент выписки из стационара выполняли 24-часовое холтеровское мониторирование: первые 24 мес послеоперационного периода – 2 раза в год, далее 1 раз в год. Наблюдение за пациентами осуществлялось посредством телефонных звонков, электронной переписки и личного обращения.

Статистический анализ

Анализ данных хирургического лечения проводили с помощью программы SPSS Statistics 26.0 (IBM Corporation, Армонк, США). Проверку гипотезы о нормальности распределения признаков производили с помощью критерия Колмогорова–Смирнова с поправкой Лиллиефорса. Для описательной статистики количественных нормально распределенных признаков использовали параметрические методы: вычисление средних значений и стандартных отклонений, 95% ДИ. Для количественных признаков с распределением, отличным от нормального, и качественных порядковых признаков использовали непараметрические методы: вычисление медиан и соответствующий интервал между 25-м и 75-м процентилями; для качественных номинальных признаков – относительные частоты в процентах. Для определения статистически значимых различий парных сравнений применяли в группах номинальных данных непараметрический критерий Макнемара, в группах порядковых данных – непараметрический критерий знаков Уилкоксона, в группах непрерывных данных – парный t-критерий (при нормальном распределении признака) или непараметрический критерий знаков Уилкоксона (при распределении, отличающемся от нормального). Метод Каплана–Мейера был использован для оценки выживаемости, свободы от повторных вмешательств по поводу рецидивов ФП/ТП/ПТ, свободы от ВСС и тромбоэмболических осложнений (с 95% ДИ). Отдаленную выживаемость пациентов сравнивали с выживаемостью в общей популяции в Российской Федерации из базы данных Всемирной организации здравоохранения 2014–2019 г., для анализа использовался тест log-rank со статистической значимостью $p \leqslant 0{,}05$. Анализ предикторов рецидива предсердной аритмии, факторов риска ВСС и тромбоэмболических осложнений проводили по-

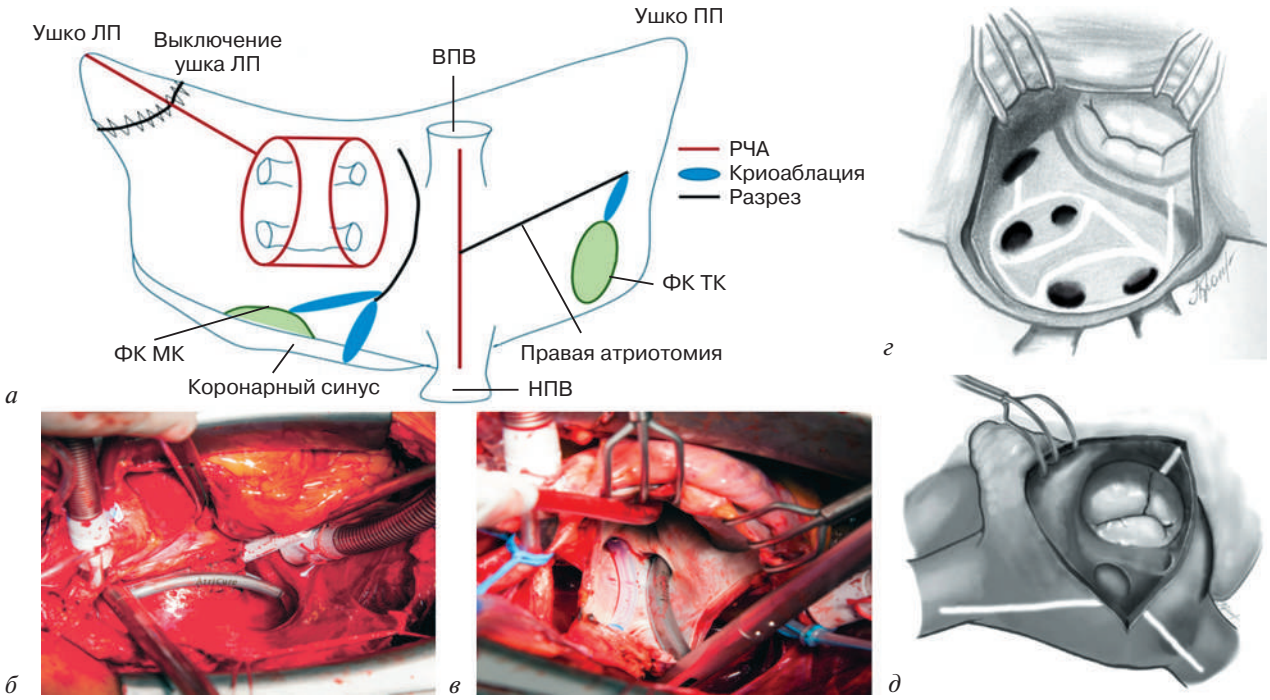

Рис. 2. Схемы выполнения хирургической аблации:

а – схема двухпредсердной хирургической аблации с использованием радиочастотной энергии и криодеструкции; *б* – радиочастотная аблация (РЧА) правых легочных вен единым коллектором; *в* – формирование радиочастотной линии блока по задней стенке левого предсердия (ЛП); *г, д* – схема двухпредсердной изолированной криоаблации.

ПП – правое предсердие, ФК ТК – фиброзное кольцо трикуспидального клапана; ФК МК – фиброзное кольцо митрального клапана, ВПВ – верхняя полая вена, НПВ – нижняя полая вена

средством смешанной модели (mixed model) регрессионного анализа.

Регрессионный анализ включал следующие факторы: возраст, пол, индекс массы тела (ИМТ), ФК хронической сердечной недостаточности по NYHA, форму ФП, размер ЛП, ФВ ЛЖ, толщину межжелудочковой перегородки (МЖП) до операции, градиент на ВОЛЖ до операции и на выписке, каждый хирург в отдельности, длительность ИК, вид аблационной энергии (криоаблация или комбинированное использование энергетических источников), схема выполненной аблации (двухпредсердная или левопредсердная), сопутствующие вмешательства (пластика или протезирование МК, коронарное шунтирование), имплантация ЭКС, степень митральной недостаточности перед выпиской, госпитальные пароксизмы ФП/ТП/ПТ. Каждый фактор в регрессии анализировали отдельно. Переменные со значением $p < 0,2$ были включены в многофакторный регрессионный анализ. Значения $p < 0,05$ в многофакторном анализе определялись как статистически значимые.

Результаты

Госпитальная летальность составила 1,8% (1 из 55 пациентов) по причине синдрома малого выброса. В раннем послеоперационном периоде в 2 (3,6%) случаях проводили хирургический гемостаз. Частота крупных неблагоприятных событий (инфаркт миокарда, инсульты, сердечно-сосудистая летальность) на госпитальном этапе составила 3,6%. Сорок девять пациентов (89,1%) выписаны на собственном синусовом ритме. Пяти (9,1%) пациентам потребовалась имплантация постоянного двухкамерного водителя ритма: 4 (7,3%) пациентам – вследствие дисфункции синусного узла после хирургической аблации, 1 (1,8%) – из-за полной атриовентрикулярной (АВ) блокады после септальной миоэктомии. При выполнении регрессионного анализа предиктором имплантации стала двухпредсердная схема аблации – ОШ 66,8 (1,02–4340,86), $p = 0,049$ [14].

Выживаемость

Все выжившие 54 (100%) пациента были доступны послеоперационному наблюдению. Медиана (25%; 75%) периода наблюдения составила 47 (34–67) мес. Отдаленная летальность наблюдалась в 6 (11,1%) случаях. Два (3,7%) пациента умерли от ВСС и 4 (7,4%) – по другим причинам (1 – от онкологического заболевания, 1 – от массивной тромбоэмболии легочной артерии, 2 – от вирусной двухсторонней COVID19-ассоциированной полисегментарной пневмонии). Отдаленная выживаемость через 12, 24 и 36 мес составила 94,5% (95% ДИ 84,0–98,2), 92,7% (95% ДИ 81,8–97,2) и 88,6% (95% ДИ 76,3–94,7) соответственно (рис. 3). Отдаленная выживаемость сопоставима по полу и возрасту с общей популяцией в Российской Федерации (тест long rang $p = 0,06$).

Свобода от аритмии

В отдаленном периоде у 18 (33,3%) из 54 пациентов возникали пароксизмы ФП/ТП/ПТ (преимущественно ФП). Свобода от ФП/ТП/ПТ (первичная конечная точка) через 12 мес после операции составила 73,6% (95% ДИ 60,4–84,9), 24 мес – 74,5% (95% ДИ 62,7–86,3), 36 мес – 73,3% (95% ДИ 60,0–86,7) соответственно (рис. 4). В однофакторном регрессионном анализе смешанной модели предикторами возврата ФП/ТП/ПТ были время ИК ($p = 0,01$) и криоаблация ($p = 0,02$). Многофакторный регрессионный анализ определил, что риск возникновения ФП/ТП/ПТ (табл. 1) в послеоперационном периоде значимо выше при использовании криоаблационного энергетического источника (отношение рисков 45,56; 95% ДИ 1,5–1340,85; $p = 0,027$).

На госпитальном этапе одному 1 (1,8%) пациенту со стойким пароксизмом трепетания предсердий, резистентному к антиаритмической терапии (ААТ) и кардиоверсиям, была выполнена эндоваскулярная катетерная аблация

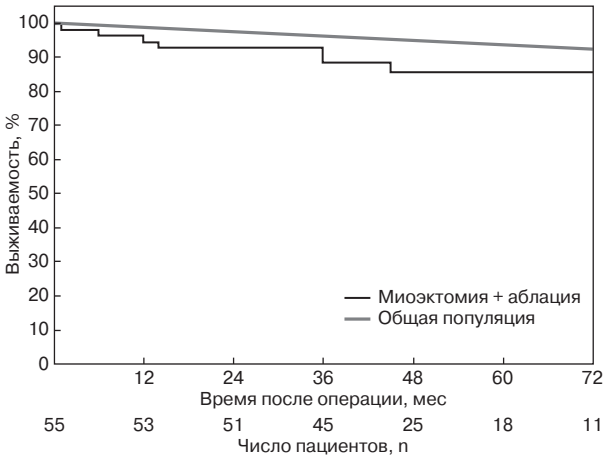

Рис. 3. Отдаленная выживаемость пациентов после септальной миоэктомии и хирургической аблации предсердий в сравнении с общей популяцией в Российской Федерации. Статистическая значимость определена как $p < 0,05$

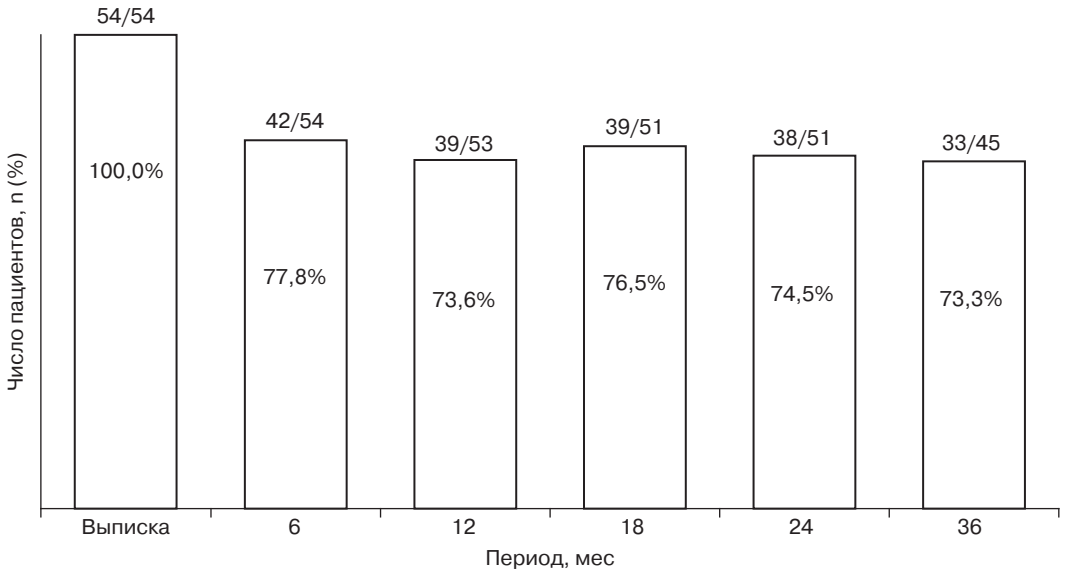

Рис. 4. Число пациентов (%) со свободой от ФП/ТП/ПТ в каждый отчетный период наблюдения

Предикторы возврата ФП/ТП/ПТ (первичная конечная точка). Одно- и многофакторный регрессионный анализ с использованием эффекта mixed model

Факторы риска возврата ФП/ТП/ПТ	Однофакторный анализ		Многофакторный анализ	
	ОШ (95% ДИ)	p	ОШ (95% ДИ)	P
Возраст	0,98 (0,91–1,06)	0,73	–	–
Пол	0,54 (0,09–2,97)	0,43	–	–
ИМТ	1,02 (0,89–1,19)	0,38	–	–
ФК (NYHA)	1,48 (0,35–7,73)	0,54	–	–
Форма ФП	1,51 (0,22–10,47)	0,68	–	–
ЛП до операции	1,07 (0,96–1,19)	0,24	–	–
ФВ ЛЖ	0,95 (0,89–1,02)	0,17	0,99 (0,93–1,06)	0,9
Толщина МЖП	1,02 (0,94–1,11)	0,56	–	–
Градиент ВОЛЖ до операции	0,99 (0,95–1,04)	0,81	–	–
Хирург	0,21 (0,02–1,77)	0,15	0,26 (0,03–1,90)	0,18
Длительность ИК	0,96 (0,93–0,99)	0,01	0,97 (0,95–1,01)	0,18
Криоаблация	61,7 (1,75–2168,43)	0,02	45,56 (1,55–1340,85)	0,027
Схема аблации	0,45 (0,08–2,61)	0,38	–	–
Пластика МК	0,33 (0,01–8,21)	0,49	–	–
Протезирование МК	1,26 (0,04–44,14)	0,90	–	–
КШ	0,16 (0,01–5,05)	0,56	–	–
ЭКС	0,17 (0,01–2,54)	2,54	–	–
Градиент ВОЛЖ на выписке	0,86 (0,71–1,06)	0,16	0,83 (0,67–1,89)	0,08
МН на выписке	1,03 (0,05–19,38)	0,98	–	–
Госпитальные пароксизмы ФП/ТП	6,24 (0,88–44,39)	0,07	3,21 (0,52–19,97)	0,21

Примечание. КШ – коронарное шунтирование; МН – митральная недостаточность II и более степени; выделенные значения определены как статистически значимые ($p < 0,05$).

кавотрикуспидального перешейка. В отдаленном периоде наблюдения в 2 (3,7%) случаях была выполнена транскатетерная РЧА левого и правого предсердий по поводу пароксизмов ФП/ТП. Стоит отметить, что данным пациентам хирургическую аблацию предсердий выполняли с использованием криоаблационной энергии. Свобода от повторных вмешательств по по-

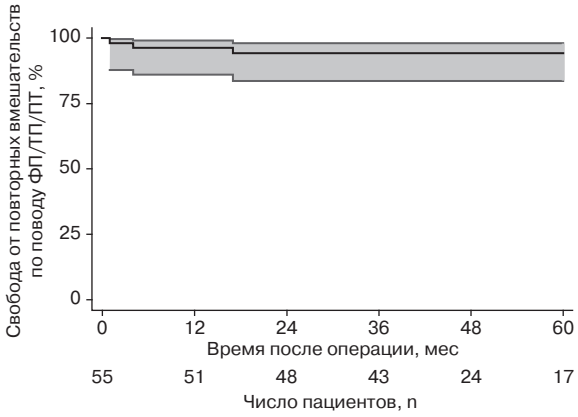

Рис. 5. Свобода от повторных вмешательств по поводу аритмии после одномоментной хирургической абляции во время септальной миоэктомии

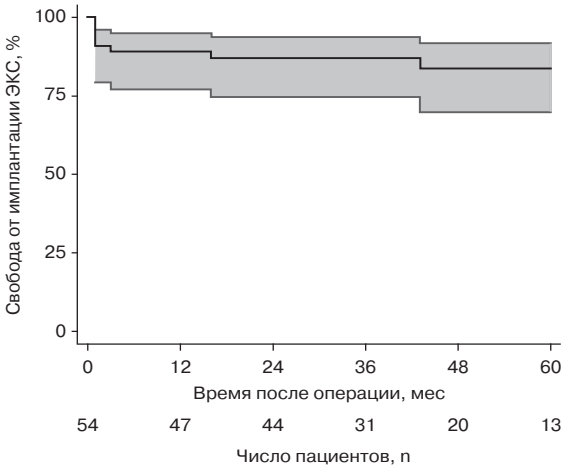

Рис. 6. Свобода от имплантации ЭКС

воду ФП/ТП/ПТ через 12, 24 и 36 мес после операции составила 96,3% (95% ДИ 86,1–99,1), 94,3% (95% ДИ 83,5–98,1) и 94,3% (95% ДИ 83,5–98,1) соответственно (рис. 5).

Имплантация электрокардиостимулятора

В отдаленном периоде наблюдения 3 (5,6%) пациентам имплантировали постоянный водитель ритма ввиду развития преходящей и постоянной полной АВ-блокады. Свобода от имплантации ЭКС через 12, 24 и 36 мес после операции составила 88,9% (95% ДИ 76,9–94,8), 86,9% (95% ДИ 74,5–93,5) и 86,9% (95% ДИ 74,5–93,5) соответственно (рис. 6). В однофакторном регрессионном анализе с использованием эффекта mixed model предикторами имплантации ЭКС были форма ФП (p = 0,05) и биатриальная схема аблации (p = 0,04). При выполнении многофакторного регрессионного анализа предиктором имплантации ЭКС являлась двухпредсердная схема аблации (ОШ 8,69; 95% ДИ 1,27–58,97; p = 0,03).

Тромбоэмболические события и внезапная сердечная смерть

На госпитальном этапе у 1 (1,8%) пациента развился ишемический инсульт. Свобода от тромбоэмболических событий через 12, 24 и 36 мес после операции составила 98,2% (95% ДИ 87,7–97,7). Внезапная сердечная смерть в отдаленном периоде наблюдения отмечалась в 2 (3,7%) случаях. Свобода от ВСС через 12, 24 и 36 мес после операции составила 98,1% (95% ДИ 87,3–99,7), 98,1% (95% ДИ 87,3–99,7) и 95,9% (95% ДИ 84,5–98,9) соответственно (рис. 7). При выполнении одно- и многофакторного регрессионного анализа предикторов тромбоэмболических событий и ВСС в послеоперационном периоде не выявлено.

Отдаленные результаты расширенной миоэктомии выводного отдела левого желудочка

С момента выписки к последней дате наблюдения отмечалось статистически значимое сни-

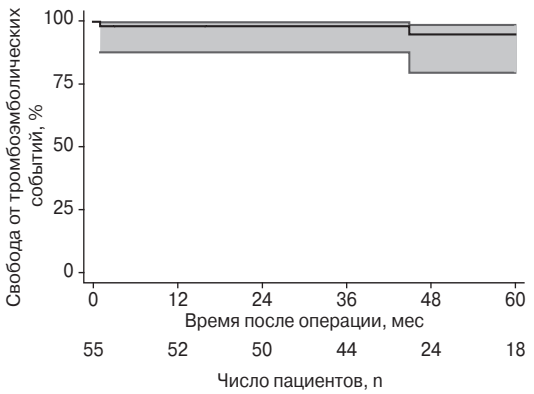

а

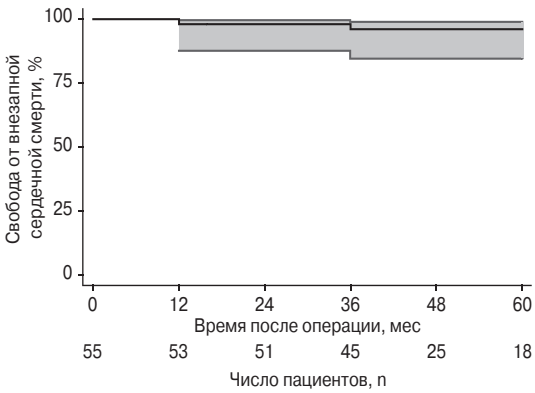

б

Рис. 7. Свобода от тромбоэмболических событий (*а*) и ВСС (*б*)

жение градиента на уровне ВОЛЖ с 12 [Me 25–75% 9–14] до 10 [Me 25–75% 8–12] мм рт. ст. (p = 0,02); снижение градиента ВОЛЖ наблюдалось у 44,4% пациентов. У 1 (1,9%) пациента отмечался положительный SAM-синдром без обструкции ВОЛЖ. Выраженная резидуальная митральная недостаточность не отмечалась, умеренная наблюдалась в 11 (20,4 %) случаях, 0–I степени – в 43 (79,6 %). В отдаленном периоде наблюдения не выполняли повторных вмешательств по поводу обструкции ВОЛЖ и резидуальной митральной недостаточности, свобода от повторных вмешательств составила 100%.

Обсуждение

Данное исследование отражает отдаленные результаты Центра по одномоментной хирургической аблации предсердий при выполнении расширенной миоэктомии ВОЛЖ и демонстрирует ее эффективность в свободе от ФП/ТП/ПТ через 36 мес после операции.

Механизмы ФП у пациентов с ГКМП многогранны. Митральная регургитация за счет SAM-синдрома, диастолическая дисфункция и обструкция ВОЛЖ приводят к повышению давления в ЛП и, как следствие, к ремоделированию и фиброзу миокарда. Эти механизмы способствуют возникновению патологического субстрата для инициации и поддержания предсердных аритмий у пациентов с ГКМП [5, 15].

Как известно, присоединение ФП у пациентов с ГКМП независимо ассоциируется с увеличением смертности и тромбоэмболических событий по сравнению с пациентами с ГКМП на синусовом ритме. Doi Y. et al. в своей работе отразили 34% 5-летнюю летальность пациентов с ГКМП и ФП по сравнению с 3% летальностью пациентов на синусовом ритме [23]. Olivotto I. et al. продемонстрировали статистически значимое снижение выживаемости у пациентов с ФП и обструктивной ГКМП по сравнению с ФП и необструктивной ГКМП, а также ГКМП на синусовом ритме ($p < 0,0001$). В их работе 36-месячная выживаемость у пациентов с обструктивной ГКМП и ФП составила 77% [5]. В публикации Y. Meng et al. представили 85% выживаемость пациентов с ФП и ГКМП после изолированной септальной миоэктомии через 36 мес [16]. Общая распространенность тромбоэмболических событий составляет 27,09%, или 3,75% на 100 пациентов в год [3].

Большинство научных публикаций по данной тематике оценивают эффективность ААТ и катетерной аблации предсердий. Изолированное применение ААТ для пациентов с ГКМП показало низкую эффективность в восстановлении синусового ритма [17]. В систематическом обзоре и метаанализе группа авторов отразила эффективность радиочастотной катетерной аблации после однократной процедуры в 32,9% случаев через 29,4 ± 10,2 мес после вмешательства. После многократных катетерных аблаций успех в свободе от аритмии удалось увеличить до 71,8% (95% ДИ 61,6–82,0) для пароксизмальной ФП и 47,5% (95% ДИ 36,0–59,0) для непароксизмальной ФП через 27,3 ± 14,0 мес [18, 19].

Основываясь на данных современных клинических руководств, следует отметить, что выполнение хирургической аблации предсердий во время открытой операции по поводу ГКМП может быть полезно для тактики контроля ритма (Европейское общество кардиологов – IIb-C; Американская коллегия кардиологов/Американская ассоциация сердца – IIa-B), однако публикации по данной тематике на сегодняшний день немногочисленны и вызывают интерес у научного сообщества.

В одной из первых работ, посвященной данной теме, отражены результаты процедуры Maze по методике cut and sew, где авторы показали свободу от ФП/ТП/ПТ в 6 (60%) из 10 случаев через 15 мес после операции. Большой процент возврата ФП/ТП/ПТ в такой ограниченной выборке может быть связан с устаревшей технической особенностью выполнения процедуры Maze III. Регистрацию аритмии проводили посредством ЭКГ и холтеровского мониторирования, что также могло исказить результаты [8].

В 2015 г. M. Bassiouny et al. сравнили эффективность катетерной и хирургической аблаций. Одномоментное аблационное хирургическое вмешательство проведено у 68 пациентов с ГКМП и ФП [20]. В последний период наблюдения (39 мес) после операции синусовый ритм отмечался лишь у 35 (51%) пациентов, которые прошли только открытое хирургического лечение ФП. По данным авторов, наилучшие результаты свободы от ФП наблюдались после процедуры Maze III, выполненной по методу cut and sew (свобода от ФП 68%), по сравнению с группой пациентов, которым выполняли изолированную аблацию легочных вен и модифицированную операцию Maze IV. На наш взгляд, низкая эффективность группы после модифицированной процедуры Maze IV в свободе от ФП могла быть связана с большим включением

в выборку пациентов с непароксизмальной ФП, 46% против 37% у Maze III. Сами авторы не отрицают того, что Maze III по методике cut and sew технически более сложная операция, сопряженная с высоким операционным риском.

В 2017 г. E. Lapenna et al. в своей публикации отразили свободу от ФП/ТП в 82 ± 7,3% и 52 ± 10,2% без использования ААТ через 12 и 72 мес после выполнения миоэктомии и хирургической аблации предсердий [21]. Столь низкоэффективные результаты свободы от предсердных аритмий, вероятно, связаны со схематическим выбором аблации. Изоляцию легочных вен выполняли всем пациентам с пароксизмальной формой ФП (58%), левопредсердную схему аблации (n = 8) и процедуру Maze IV (n = 5) – пациентам с непароксизмальной формой ФП (42%).

В исследовании G. Boll et al. в 2019 г. продемонстрировали эффективность процедуры Maze IV с использованием комбинированного энергетического подхода у 62 пациентов с пароксизмальной формой ФП [22]. Свобода от ФП через 12 и 60 мес после операции составила 85% (95% ДИ 73–92) и 64% (95% ДИ 48–75) соответственно. Значимым недостатком данного исследования является оценка рецидива ФП посредством телефонных звонков и субъективного ощущения наличия аритмии у исследуемых. Поэтому в нашей работе мы фиксировали рецидив аритмии только по результатам холтеровского мониторирования в каждый отчетный период наблюдения.

В нашей серии случаев летальные исходы в большинстве случаев не связаны с ВСС и выполненным хирургическим вмешательством. Отдаленная выживаемость, свобода от тромбоэмболических событий были на достаточно высоком уровне и сопоставимы с данными других авторов [17–23].

В нашем исследовании применялись две схемы хирургической аблации: левопредсердная и биатриальная. Несмотря на то, что большая часть авторов утверждает, что двухпредсердная схема аблации демонстрирует лучшие результаты, при статистическом анализе мы не выявили достоверно значимых различий между схемами, что, вероятно, можно объяснить двумя причинами. Во-первых, немаловажным фактором является лимитированная выборка; во-вторых, большему числу пациентов с пароксизмальной формой ФП была проведена аблация по левопредсердной схеме, а пациентам с непароксизмальной формой ФП – по двухпредсердной схеме.

Несмотря на удовлетворительные результаты в свободе от аритмии, двухпредсердная схема аблации является независимым предиктором имплантации ЭКС (госпитально – ОШ 66,8 (1,02–4340,86), p = 0,049; в отдаленном периоде наблюдения – ОШ 8,69; 95% ДИ 1,27–58,97; p = 0,03). Следует учитывать, что возникновение АВ-блокады было осложнением процедуры септальной миоэктомии, а не хирургической аблации предсердий. Столь низкая частота нарушения АВ-проводимости, вероятно, связана с большим опытом септальной миоэктомии в нашей клинике. Частота развития дисфункции синусного узла в госпитальном периоде, требующая имплантации ЭКС, составила 7,3%. Дисфункция синусного узла (ДСУ) была основной причиной имплантации ЭКС. Предикторами развития ДСУ, по данным регрессионного анализа, были персистирующая и длительно персистирующая формы ФП, что вполне объяснимо.

Основной возвратной аритмией являлась ФП. Многофакторный регрессионный анализ выявил, что предиктором возврата ФП/ТП/ПТ было изолированное применение криоаблационного источника энергии. На наш взгляд, прорывы по изоляционным линиям после аблации с использованием криоаблационного источника энергии, возможно, ассоциируются с отсутствием трансмурального повреждения утолщенного предсердного миокарда. В противовес, преимуществом в использовании радиочастотного биполярного электрода является контроль трансмуральности повреждения на аблационных устройствах, что доказывают лучшие результаты в свободе от аритмии.

Заключение

Свобода от ФП/ТП/ПТ после хирургической аблации предсердий при выполнении септальной миоэктомии в среднеотдаленном периоде составляет 73,3% (95% ДИ 60,0–86,7%).

Независимым предиктором рецидива ФП/ТП/ПТ является выполнение криоаблации (как единственного источника энергии) для хирургического лечения ФП при септальной миоэктомии (ОШ 45,56; 95% ДИ 1,55–1340,85; p = 0,027).

Одномоментная хирургическая аблация предсердий при выполнении септальной миоэктомии показывает удовлетворительные результаты по выживаемости – 88,6% (95% ДИ 76,3–94,7)

и по свободе от тромбоэмболических событий — 98,2% (95% ДИ 87,7–99,7) в среднеотдаленном периоде.

Основной причиной имплантации ЭКС в раннем послеоперационном периоде является ДСУ. Свобода от имплантации ЭКС в среднеотдаленном периоде составляет 86,9% (95% ДИ 74,5–93,5).

Двухпредсердная схема хирургической абляции предсердий является независимым предиктором имплантации ЭКС как в раннем (ОШ 66,8; 95% ДИ 1,02–4340,86; p = 0,049), так и в среднеотдаленном периоде наблюдения (ОШ 8,69; 95% ДИ 1,27–58,97; p = 0,03).

Практические рекомендации

Пациентам с обструктивной ГКМП и сопутствующей ФП, которым планируется открытое кардиохирургическое вмешательство, рекомендовано выполнение одномоментной хирургической абляции предсердий в дополнение к септальной миоэктомии с целью восстановления и удержания синусового ритма.

При выборе методов хирургической абляции предсердий у больных с ГКМП и ФП рекомендуется использовать биполярную РЧА в качестве основного источника энергии ввиду повышенного риска рецидивов ФП/ТП/ПТ при использовании изолированной криоаблации.

Ограничения

В данной работе представлен опыт одного центра. Относительно небольшой размер выборки мог повлиять на результаты исследования. Все оперативные вмешательства выполнены не одним хирургом, однако каждый хирург имел опыт выполнения септальной миоэктомии и хирургической абляции предсердий в отдельности не менее 50 операций. Мы отслеживали результаты закрытия ушка ЛП только во время госпитального периода. Средняя продолжительность отдаленного наблюдения была относительно короткой.

Конфликт интересов. Авторы заявляют об отсутствии конфликта интересов.

Библиографический список/References

1. Maron B.J. Contemporary insights and strategies for risk stratification and prevention of sudden death in hypertrophic cardiomyopathy [published correction appears in Circulation. 2010; 122 (1): e7. *Circulation*. 2010; 121 (3): 445–56. DOI: 10.1161/CIRCULATIONAHA.109.878579
2. Garg L., Gupta M., Sabzwari S.R.A. et al. Atrial fibrillation in hypertrophic cardiomyopathy: prevalence, clinical impact, and management. *Heart Fail. Rev.* 2019; 24 (2): 189–97. DOI: 10.1007/s10741-018-9752-6
3. Guttmann O.P., Rahman M.S., O'Mahony C. et al. Atrial fibrillation and thromboembolism in patients with hypertrophic cardiomyopathy: systematic review. *Heart*. 2014; 100 (6): 465–72. DOI: 10.1136/heartjnl-2013-304276
4. Patten M., Pecha S., Aydin A. Atrial fibrillation in hypertrophic cardiomyopathy: diagnosis and considerations for management. *J. Atr. Fibrillation*. 2018; 10 (5): 1556. DOI: 10.4022/jafib.1556
5. Olivotto I., Cecchi F., Casey S.A. et al. Impact of atrial fibrillation on the clinical course of hypertrophic cardiomyopathy. *Circulation*. 2001; 104 (21): 2517–24. PMID: 11714644. DOI: 10.1161/hc4601.097997
6. Brown M.L., Schaff H.V. Surgical management of obstructive hypertrophic cardiomyopathy: the gold standard. *Expert Rev. Cardiovasc. Ther.* 2008; 6 (5): 715–22. DOI: 10.1586/ 14779072.6.5.715
7. Kindi H.N.A., H Yacoub M. Surgical myectomy: Rationale and personalized technique. *Glob. Cardiol. Sci. Pract.* 2018; 2018 (3): 35. DOI: 10.21542/gcsp.2018.35
8. Chen M.S., McCarthy P.M., Lever H.M. et al. Effectiveness of atrial fibrillation surgery in patients with hypertrophic cardiomyopathy. *Am. J. Cardiol.* 2004; 93 (3): 373–5. DOI: 10.1016/j.amjcard.2003.10.025
9. Seggewiss H., Batzner A. Surgical myectomy in HOCM: Still gold standard for septal reduction? *Int J Cardiol*. 2021; 331: 174–5. DOI: 10.1016/j.ijcard.2021.01.032
10. Cui H., Schaff H.V., Dearani J.A. et al. Does ablation of atrial fibrillation at the time of septal myectomy improve survival of patients with obstructive hypertrophic cardiomyopathy? *J. Thorac. Cardiovasc. Surg.* 2021; 161 (3): 997–1006.e3. DOI: 10.1016/j.jtcvs.2020.08.066
11. Sun D., Schaff H.V., Nishimura R.A. et al. Patient-Reported atrial fibrillation after septal myectomy for hypertrophic cardiomyopathy. *Ann. Thorac. Surg.* 2021: S0003-4975(21)01722-7. DOI: 10.1016/j.athoracsur.2021.08.081
12. Ommen S.R., Mital S., Burke M.A. et al. 2020 AHA/ACC guideline for the diagnosis and treatment of patients with hypertrophic cardiomyopathy: Executive summary: A report of the American College of Cardiology/American Heart Association Joint Committee on clinical practice guidelines. *Circulation*. 2020; 142 (25): e533–e557. DOI: 10.1161/CIR.0000000000000938
13. Authors/Task Force members, Elliott P.M., Anastasakis A., Borger M.A. et al. 2014 ESC Guidelines on diagnosis and management of hypertrophic cardiomyopathy: the task force for the diagnosis and management of hypertrophic cardiomyopathy of the European Society of Cardiology (ESC). *Eur. Heart J.* 2014; 35 (39): 2733–79. DOI: 10.1093/eurheartj/ehu284
14. Залесов А.С., Богачев-Прокофьев А.В., Афанасьев А.В. Непосредственные результаты хирургической абляции предсердий и септальной миоэктомии. *Патология кровообращения и кардиохирургия*. 2021; 25 (3): 51–60. DOI: 10.21688/1681-3472-2021-3-51-60
    Zalesov A.S., Bogachev-Prokophiev A.V., Afanasyev A.V. Long-term results of surgical atrial ablation and septal myomectomy. *Patologija krovoobrashhenija i kardiohirurgija*. 2021; 25 (3): 51–60 (in Russ.). DOI: 10.21688/1681-3472-2021-3-51-60
15. Yu E.H., Omran A.S., Wigle E.D. et al. Mitral regurgitation in hypertrophic obstructive cardiomyopathy: relationship to obstruction and relief with myectomy. *J. Am. Coll. Cardiol.* 2000; 36 (7): 2219–25. DOI: 10.1016/s0735-1097(00)01019-6

16. Meng Y., Zhang Y., Liu P. et al. Clinical Efficacy and Safety of Cox-Maze IV Procedure for Atrial Fibrillation in Patients With Hypertrophic Obstructive Cardiomyopathy. *Front Cardiovasc. Med*. 2021; 8: 720950.
17. Sherrid M.V., Barac I., McKenna W.J. et al. Multicenter study of the efficacy and safety of disopyramide in obstructive hypertrophic cardiomyopathy. *J. Am. Coll. Cardiol*. 2005; 45 (8): 1251–8. DOI: 10.1016/j.jacc.2005.01.012
18. Cappato R., Calkins H., Chen Sh.-A. et al. Updated worldwide survey on the methods, efficacy, and safety of catheter ablation for human atrial fibrillation. *Circ. Arrhythm. Electrophysiol*. 2010; 3 (1): 32–8. DOI: 10.1161/CIRCEP.109.859116
19. Zhao D.S., Shen Y., Zhang Q. et al. Outcomes of catheter ablation of atrial fibrillation in patients with hypertrophic cardiomyopathy: a systematic review and meta-analysis. *Europace*. 2016; 18 (4): 508–20. DOI: 10.1093/europace/euv339
20. Bassiouny M., Lindsay B.D., Lever H. et al. Outcomes of non-pharmacologic treatment of atrial fibrillation in patients with hypertrophic cardiomyopathy. *Heart Rhythm*. 2015; 12 (7): 1438–47. DOI: 10.1016/j.hrthm.2015.03.042
21. Lapenna E., Pozzoli A., De Bonis M. et al. Mid-term outcomes of concomitant surgical ablation of atrial fibrillation in patients undergoing cardiac surgery for hypertrophic cardiomyopathy. *Eur. J. Cardiothorac. Surg*. 2017; 51 (6): 1112–8. DOI: 10.1093/ejcts/ezx017
22. Boll G., Rowin E.J., Maron B.J. et al. Efficacy of combined Cox-Maze IV and ventricular septal myectomy for treatment of atrial fibrillation in patients with obstructive hypertrophic cardiomyopathy. *Am. J. Cardiol*. 2020; 125 (1): 120–6. DOI: 10.1016/j.amjcard.2019.09.029
23. Doi Y., Kitaoka H. Hypertrophic cardiomyopathy in the elderly: significance of atrial fibrillation. *J. Cardiol.* 2001; 37 Suppl 1: 133–8.

Поступила 08.08.2022
Принята в печать 14.09.2022

Рубрика: эксперимент

© Л.А. БОКЕРИЯ, О.Л. БОКЕРИЯ, Р.З. КАКИАШВИЛИ, Р.А. СЕРОВ, Ю.М. ЦЫГАНКОВ, Т.В. НАЗИМОВ, 2022

© АННАЛЫ АРИТМОЛОГИИ, 2022

УДК 616.12-008.313.2-089-09.4
DOI: 10.15275/annaritmol.2022.3.6

АНАТОМО-КЛИНИЧЕСКОЕ ОБОСНОВАНИЕ ИСПОЛЬЗОВАНИЯ МИНИ-ДОСТУПА ДЛЯ ПРОВЕДЕНИЯ ОПЕРАЦИИ «ЛАБИРИНТ III» И ЕЕ МОДИФИКАЦИЙ (ЭКСПЕРИМЕНТАЛЬНОЕ ИССЛЕДОВАНИЕ)

Тип статьи: оригинальная статья

Л.А. Бокерия, О.Л. Бокерия, Р.З. Какиашвили, Р.А. Серов, Ю.М. Цыганков, Т.В. Назимов

ФГБУ «Национальный медицинский исследовательский центр сердечно-сосудистой хирургии им. А.Н. Бакулева» (президент – академик РАН и РАМН Л.А. Бокерия) Минздрава России, Рублевское ш., 135, Москва, 121552, Москва, Российская Федерация

Бокерия Лео Антонович, доктор мед. наук, профессор, академик РАН и РАМН, президент Центра; orcid.org/0000-0002-6180-2619
Бокерия Ольга Леонидовна, доктор медицинских наук, профессор, член-корреспондент РАН; orcid.org/0000-0002-7711-8520
Какиашвили Рамаз Зурабович, аспирант; orcid.org/0000-0002-7946-710X, E-mail: mazaika.rz@mail.ru
Серов Роман Андреевич, доктор мед. наук, профессор, заведующий отделом патологической анатомии с прозектурой; orcid.org/0000-0002-7962-7273
Цыганков Юрий Михайлович, канд. мед. наук, науч. сотр.; orcid.org/0000-0001-8595-5292
Назимов Тимур Владимирович, сердечно-сосудистый хирург; orcid.org/0000-0001-5797-3303

Цель *– оценить доступность основных анатомических структур сердца для выполнения операции «Лабиринт III» и ее модификаций через правостороннюю торакотомию в четвертом межреберье по методике А.Ю. Созон-Ярошевича.*

Материал и методы. *Экспериментальное исследование было проведено в отделе патологической анатомии с прозектурой. На 15 трупах, у которых не было операций на открытом сердце, выполняли правостороннюю торакотомию в четвертом межреберье. По методике А.Ю. Созон-Ярошевича проводили измерения угломером Беднова, металлической линейкой и специальным инструментом для определения угла наклонения оси операционного действия. Протокол исследования включал четыре критерия: глубину раны, направление оси операционного действия, угол наклонения оси операционного действия и угол операционного действия. Пятый критерий – зона доступности – не был включен в протокол, так как, по данным автора методики, зона доступности измеряется в том случае, если дном раны является орган большого размера. По остальным критериям исследовали доступность для хирургического воздействия анатомических структур сердца: правого предсердия и его ушка, коронарного синуса, трикуспидального клапана, левого предсердия и его ушка, правого коллектора легочных вен, левого коллектора легочных вен, митрального клапана.*

Результаты. *Всего было исследовано 8 трупов мужчин и 7 трупов женщин. Средний рост трупов составил 172,0 ± 8,2 см, масса тела – 79,1 ± 9,3 кг. Наклонение оси операционного действия для правых отделов сердца позволяло совершать хирургические манипуляции. При подтягивании за ушко правого предсердия наклонение оси операционного действия позволяло проводить операции беспрепятственно на левом предсердии с ушком, митральном клапане и легочных венах. Глубина раны для доступа к основным анатомическим структурам сердца имела приемлемые значения, максимальная глубина раны к левому коллектору легочных вен составляла в среднем 15,2 ± 2,6 см. Угол операционного действия/угол наклонения оси операционного действия были максимальными к правому предсердию с ушком – среднее значение 75 ± 3°/81 ± 3°, а минимальным к левому коллектору легочных вен – среднее значение 41 ± 3°/63 ± 4°. Исходя из четырех основных критериев по методике А.Ю. Созон-Ярошевича, мини-доступ через правостороннюю торакотомию можно использовать для операций «Лабиринт», но при отсутствии абсолютных противопоказаний у больного.*

Заключение. *Доступ через правостороннюю торакотомию в четвертом межреберье позволяет в полном объеме выполнить хирургические манипуляции на необходимых анатомических структурах сердца при операции «Лабиринт III» и ее модификациях.*

Ключевые слова: мини-доступ, методика Созон-Ярошевича, фибрилляция предсердий, операция «Лабиринт III»

ANATOMICAL AND CLINICAL RATIONALE FOR THE USE OF MINI ACCESS FOR THE COX MAZE III PROCEDURE AND ITS MODIFICATIONS (EXPERIMENTAL STUDY)

L.A. Bockeria, O.L. Bockeria, R.Z. Kakiashvili, R.A. Serov, Yu.M. Tsygankov, T.V. Nazimov

Bakoulev National Medical Research Center for Cardiovascular Surgery, Moscow, 121552, Russian Federation

Leo A. Bockeria, Dr. Med. Sci., Professor, Academician of the Russian Academy of Sciences and Russian Academy of Medical Sciences, President of Center; orcid.org/0000-0002-6180-2619
Ol'ga L. Bockeria, Dr. Med. Sci., Professor, Corresponding Member of the Russian Academy of Sciences; orcid.org/0000-0002-7711-8520
Ramaz Z. Kakiashvili, Postgraduate; orcid.org/0000-0002-7946-710X, e-mail: mazaika.rz@mail.ru
Roman A. Serov, Dr. Med. Sci., Professor, Head of the Department of Pathological Anatomy with Prosecture; orcid.org/0000-0002-7962-7273
Yuriy M. Tsygankov, Cand. Med. Sci., Researcher; orcid.org/0000-0001-8595-5292
Timur V. Nazimov, Cardiovascular Surgeon; orcid.org/0000-0001-5797-3303

Objective *– to estimate the availability of the main anatomical structures of the heart for performing the Cox maze III procedure and its modifications through right-sided thoracotomy in the IV intercostal space according to the method of A.Yu. Sozon-Yaroshevich.*

Material and methods. *The experimental study was carried out in the department of pathological anatomy. Right-sided thoracotomy in the 4th intercostal space was performed on 15 corpses that did not have open-heart surgery. Measurements were carried out according to the method of A.Yu. Sozon-Yaroshevich using the Bednov angle meter, a metal ruler and a special tool to determine the angle of inclination of the axis of the operating action. The research protocol included four criteria: the depth of the wound, the direction of the axis of the operating action, the angle of inclination of the axis of the operating action, and the angle of the operating action. The fifth criterion is t the availability zone. That criterion was not included in the protocol, since according to the author of the method, the accessibility zone is measured if the bottom of the wound is a large organ. Other criteria were used to investigate the availability of anatomical structures of the heart for surgery: the right atrium, the appendage of the right atrium, coronary sinus, tricuspid valve, left atrium, left atrial appendage, right pulmonary vein collector, left pulmonary vein collector, and mitral valve.*

Results. *In total, 8 corpses of men and 7 corpses of women were examined. Average height 172.0 ± 8.2 cm, weight 79.1 ± 9.3 kg. The tilt of the axis of the working action for the right heart made it possible to perform surgical manipulations. When the right atrial appendage was stretched, the tilt of the axis of the working action made it possible to carry out operations on the left atrium and left atrial appendage, mitral valve and pulmonary veins without hindrance. The depth of the wound for access to the main anatomical structures of the heart had acceptable values; the maximum depth of the wound fell on the left collector of the pulmonary veins (mean value 15.2 ± 2.6 cm). The angle of the working impact / the angle of inclination of the axis of the working impact were maximum to the right atrium and to the appendage of the right atrium (mean value 75 ± 3°/81 ± 3°), and the minimum – to the collector of the left pulmonary vein (mean value 41 ± 3°/63 ± 4°). Based on the four main criteria according to the method of A.Yu. Sozon-Yaroshevich, mini access through a right-sided thoracotomy can be used for the Cox maze III procedure, but if the patient has no absolute contraindications.*

Conclusions. *Access through a right-sided thoracotomy in the 4th intercostal space allows performing full surgical manipulations on the necessary anatomical structures of the heart during the Cox maze III procedure and its modifications.*

Keywords: mini-access, Cox maze III procedure, Sozon-Yaroshevich method, atrial fibrillation

Введение

Хирургическое лечение больных с фибрилляцией предсердий (ФП) – одна из актуальных проблем в сердечно-сосудистой хирургии. Наиболее эффективными для устранения постоянной формы ФП считаются операция «Лабиринт III» и ее модификации [1, 2]. В настоящее время большинство операций на сердце, в том числе «Лабиринт III» и ее модификации, выполняют

через срединную стернотомию [3, 4]. Преимущество этого доступа – хорошая визуализация всех очагов аритмии, а недостатки стернотомии – более длительный срок восстановления в послеоперационном периоде и пребывания в стационаре, большой послеоперационный рубец и такие осложнения, как медиастинит, нестабильность грудины и ее кровоточивость [5, 6].

Современные хирургические инструменты и методы устранения ФП на открытом сердце позволяют снизить травматизацию грудной клетки. Одним из перспективных доступов для выполнения операций по устранению ФП является правосторонняя торакотомия в четвертом межребрье [7, 8]. Преимущество этого доступа – хорошая визуализация правых отделов сердца, а среди недостатков выделяются некоторые особенности доступа при выполнении операции на левых отделах сердца, при которых необходимо наличие навыков у хирурга и дополнительных инструментов [9].

Цель данной работы – оценка доступности основных анатомических структур сердца для выполнения операции «Лабиринт III» и ее модификаций через правостороннюю торакотомию в четвертом межреберье по методике А.Ю. Созон-Ярошевича.

Материал и методы

Экспериментальное исследование было проведено в отделении патологической анатомии с прозектурой в НМИЦ ССХ им А.Н. Бакулева в период 2016–2019 г. На трупах 8 мужчин и 7 женщин, у которых не было операций на открытом сердце, выполняли правосторонние торакотомии в четвертом межреберье. Средний рост трупов составил 172,0 ± 8,2 см, а масса тела – 79,1 ± 9,3 кг.

Труп укладывали на левый бок под углом 135° (относительно передней поверхности трупа), правую руку фиксировали над головой. Кожный разрез выполняли от правого края грудины, отступив 2 см от парастернальной линии, до задней подмышечной линии. У мужчин разрез начинали в проекции третьего ребра, далее продолжали дугообразно ниже соска кнаружи на уровне четвертого межреберья до задней подмышечной линии. У женщин разрез начинали в проекции третьего ребра, далее продолжали дугообразно на 2 см книзу от складки грудной железы, далее на уровне четвертого межреберья до задней подмышечной линии. После этого пересекали подкожную клетчатку, фасцию грудной стенки, межреберные мышцы, плевру и устанавливали ранорасширитель в четвертом межреберье. Правую внутреннюю грудную артерию не пересекали. Перикард широко раскрывали и подтягивали за держалки к ране. Во всех случаях в ране были видны и доступны верхняя и нижняя полые вены, правое предсердие с ушком (ППу), восходящий отдел аорта, частично правый желудочек и левое предсердие с ушком (ЛПу). После пересечения ППу получали доступ к коронарному синусу (КС) и трикуспидальному клапану (ТК). Затем на держалке подтягивали ЛПу и пересекали его стенку, после чего получали доступ к митральному клапану (МК), коллектору правых легочных вен (ЛВпк) и коллектору левых легочных вен (ЛВлк).

Оценку доступности основных анатомических структур сердца для выполнения операции «Лабиринт III» и ее модификаций проводили по методике А.Ю. Созон-Ярошевича, которая позволяет оценить анатомическую доступность и травматичность. Протокол исследования включает пять критериев: направление оси операционного действия (НООД), глубину раны (ГР), угол наклонения оси операционного действия (УНООД), угол операционного действия (УОД) к плоскости раны, зону доступности. Критерий «зона доступности» не был включен в исследования, так как, по данным автора этой методики, зону доступности измеряют в том случае, если дном раны является орган большого размера. НООД – линия, «соединяющая» глаз хирурга с наиболее важным объектом вмешательства. Нормальное значение ГР должно быть не более 15–20 см, при большей глубине работа становится невозможной без использования специальных инструментов. УОД – наиболее благоприятной является величина угла, равная 90°. УНООД должен составлять не менее 25°, а оптимальный – 90° [10].

Расчет УОД и УНООД анатомических структур сердца представлен на схемах (рис. 1), из которых следует их геометрическая взаимосвязь. Анатомо-клиническую оценку мини-доступа проводили для важных анатомических структур с целью устранения очагов аритмии: ППу, КС, ТК, ЛПу, ЛВпк, ЛВлк, МК. Измерения выполняли угломером Беднова, металлической линейкой и специальным инструментом для измерения угла наклонения оси операционного действия (рис. 2).

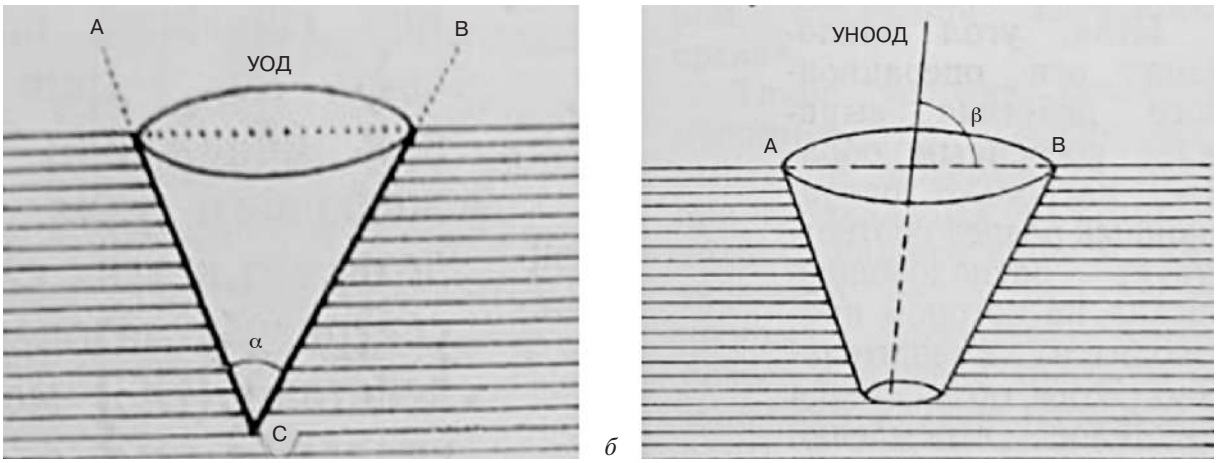

Рис. 1. Схема определения УОД и УНООД [9]:

АВ – наибольший диаметр раны мягких тканей; С – вершина конуса к анатомической структуре; α – угол операционного действия; β – угол наклонения оси операционного действия

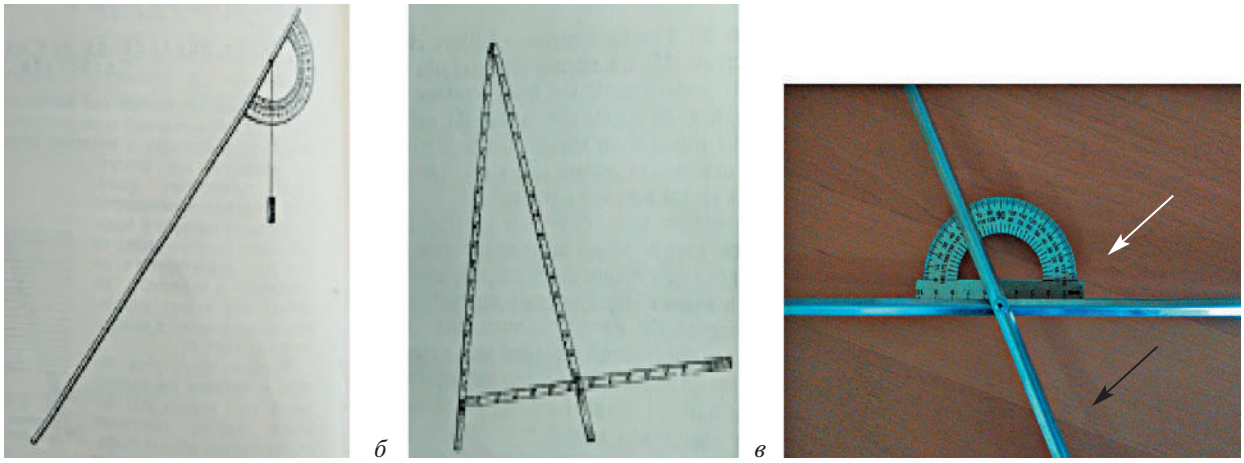

Рис. 2. Инструменты для измерения параметров по методике А.Ю. Созон-Ярошевича:

а – инструмент для измерения УНООД; *б* – угломер Беднова [9]; *в* – модификация угломера Беднова (стрелкой белого цвета указана бранша с транспортиром, которую располагают горизонтально на поверхности раны; стрелкой черного цвета указана вертикальная бранша, которую устанавливают в раневой канал до максимальной глубины раны)

Результаты

Технических сложностей при доступе к сердцу не возникло, как и не было препятствий для позиционирования измерительных инструментов. Верхняя полая вена и нижняя полая вена были хорошо доступны для установки венозных канюль. Для наложения кисетов и установки артериальной канюли проводили экспозицию аорты на тесемках и с помощью ретракции за адвентицию. Установку электродов к выводному отделу правого желудочка для временной навязки ЭКС также проводили без затруднений.

По методике А.Ю. Созон-Ярошевича были получены следующие объективные критерии оценки. НООД для правых отделов сердца позволяло совершать хирургические манипуляции беспрепятственно. При подтягивании за ушко правого предсердия МК, ЛВпк и ЛВлк были удовлетворительно доступны для визуализации.

Глубина раны до ППу, КС, ТК составляла в среднем от 12,7 ± 2,1 до 13,1 ± 3,8 см. Максимальная ГР для ЛВлк составляла в среднем 15,2 ± 2,6 см. Глубина раны для ЛПу, МК, ЛВпк в среднем варьировала от 14,3 ± 2,9 до 14,4 ± 2,1 мм (рис. 3).

Максимальный размер УОД/УНООД для ППу составлял в среднем 75 ± 3°/81 ± 3°, а минимальный размер УОД/УНООД для ЛВлк – в среднем 41 ± 3°/63 ± 4°, для остальных анатомических структур наиболее благоприятные

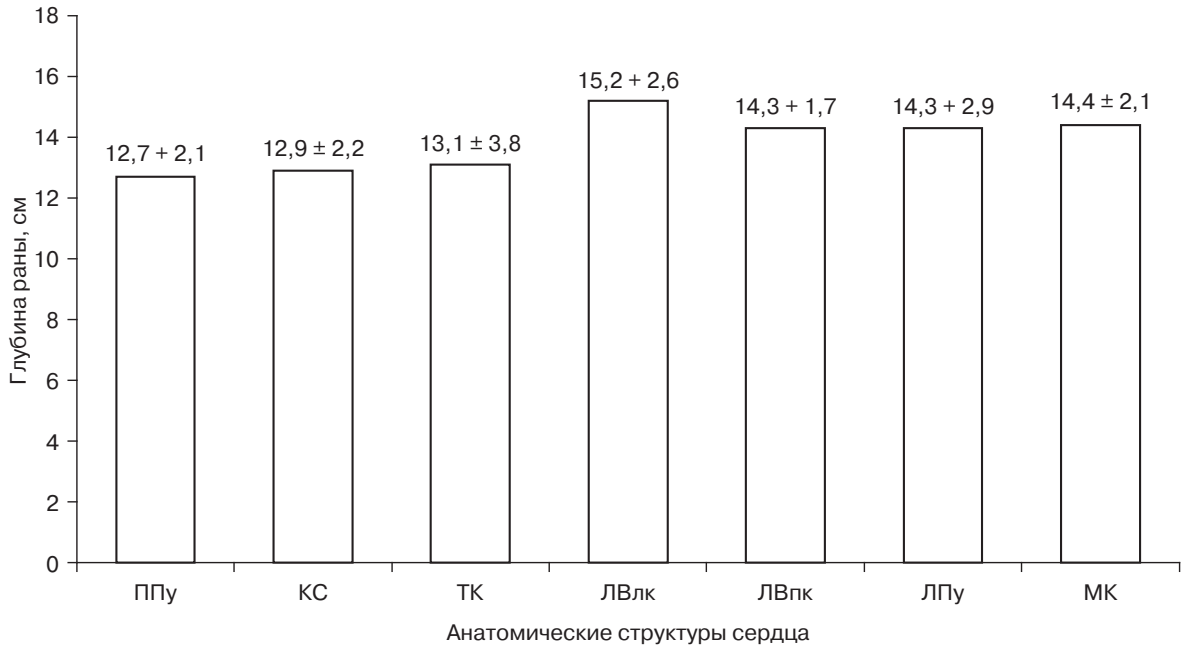

Рис. 3. Глубина раны, по методике А.Ю. Созон-Ярошевича, до основных анатомических структур, задействованных при операции «Лабиринт III» и ее модификациях

Рис. 4. Размер УНООД и УОД по методике А.Ю. Созон-Ярошевича до основных анатомических структур, задействованных при операции «Лабиринт III» и ее модификациях

значения размера УОД/УНООД для правых отделов сердца (КС и ТК) – 68 ± 3°/77 ± 5° и 62 ± 4°/73 ± 5°. Для анатомических структур в левых отделах сердца (ЛПу, ЛВпк, МК) размер УОД/УНООД составлял в среднем от 48 ± 3°/70 ± 5° до 42 ± 3°/66 ± 4° (рис. 4).

Таким образом, максимальная ГР для ЛВлк была равна в среднем 15,2 ± 2,6 см. Данный показатель является пограничным, но находится в пределах допустимых значений. Минимальные размеры УОД/УООД составляли 41 ± 3°/63 ± 4° для ЛВлк и 42 ± 3°/66 ± 4° для МК. Размеры данных углов были оптимальными для выполнения хирургического воздействия. НООД – удобное и хорошо доступное для правых отделов сердца, для анатомических структур в левых отделах сердца – удовлетворительное. Исходя из 4 основных критериев по методике А.Ю. Созон-

Ярошевича, мини-доступ через правостороннюю торакотомию можно использовать для операций «Лабиринт».

Обсуждение

Операция «Лабиринт III», разработанная J. Cox в 1987 г., и ее модификация «Лабиринт IIIB», заключается в устранении ФП путем прерывания кругов риентри, уменьшении критической массы миокарда предсердий, сохранении функций синусно-предсердного и предсердно-желудочкового узлов. Эти операции выполняют через срединную стернотомию [11, 12]. В госпитале Сент-Луиса (США) благополучно выполнили операцию «Лабиринт III» 100 пациентам с постоянной формой ФП доступом через правостороннюю торакотомию. Результаты эффективности устранения ФП были сопоставимы с этими же операциями через срединную торакотомию [13]. Доступ через мини-доступ в четвертом правом межреберье является менее травматичным, чем доступ через стернотомию, и, соответственно, характеризуется меньшим числом послеоперационных осложнений.

Основной задачей любого хирургического доступа является удобство для манипуляций на необходимых анатомических структурах. Правосторонняя торакотомия в отличие от срединной торакотомии позволяет легко осуществлять операции на правых отделах сердца и полых венах, но требует определенных навыков у хирурга, наличия миниивазивных инструментов и в некоторых случаях торакоскопии для проведения операций на левых отделах сердца. Клинические результаты применения правосторонней торакотомии для операций на ТК и МК [14, 15], на ППу и ЛПу [16], а также коронарном синусе, ЛВлк и ЛВпк [17] сопоставимы с нашими экспериментальными данными.

Абсолютными противопоказанием к выполнению операций через правостороннюю торакотомию у пациентов являются посттравматические деформации грудной стенки, *pectus excavatum* (воронкообразная грудная клетка), тяжелая дисфункция левого желудочка. Относительными противопоказаниями для больных являются ранее перенесенные операции через правостороннюю торакотомию, заболевания бедренной артерии и вены, препятствующие канюляции для проведения ИК. [18]

Выбор хирургического доступа – важный этап в предоперационной подготовке пациентов. Современные методы диагностики (мультиспиральная компьютерная томография грудной клетки, ангиография аорты и ее ветвей, ультразвуковое дуплексное сканирование вен нижних конечностей) позволяют выбрать оптимальный доступ для выполнения операции с учетом анатомических особенностей строения грудной клетки, сердца, крупных сосудов пациента и его сопутствующих заболевании. Поэтому выбор доступа для проведения операции «Лабиринт III» и ее модификаций должен быть индивидуальный для каждого больного.

Заключение

Доступ через правостороннюю торакотомию в четвертом межреберье позволяет в полном объеме выполнить хирургические манипуляции на необходимых анатомических структурах сердца при операции «Лабиринт III» и ее модификациях.

Конфликт интересов. Конфликт интересов не заявляется.

Библиографический список/References

1. Aranda-Michel E., Serna-Gallego D., Kilic A., Thomas G., Forzan N., Adrian Z. et al. The impact of the Cox-Maze technique on freedom from atrial fibrillation. *Ann. Thorac. Surg.* 2021; 112 (5): 1417–23. DOI: 10.1016/j.athoracsur.2020.11.027
2. Garcia-Villarreal O.A., Fernández-Ceseca E., Vega-Hernández R. Cox maze III procedure: the best alternative in surgery for atrial fibrillation. *Thorac. Cardiovasc. Surg.* 2014; 148 (1): 368–9. DOI: 10.1016/j.jtcvs.2014.02.071
3. Patel N.N., Lin H., Toth T., Jones C., Ray P, Welsh G.I. et al. Phosphodiesterase-5 inhibition prevents postcardiopulmonary bypass acute kidney injury in swine. *Ann. Thorac. Surg.* 2011; 92 (6): 2168–76. DOI: 10.1016/j.athoracsur.2011.07.002
4. Salameh A., Kuhne L., Grassl M., Gerdom M., von Salisch S., Vollroth M. et al. Protective effects of pulsatile flow during-cardipulmonary bypass. *Ann. Thorac. Surg.* 2014; 99 (1): 192–9. DOI: 10.1016/j.athoracsur.2014.07.070
5. Бокерия Л.А., Скопин И.И., Нарсия Б.Е., Седов И.Н. Современное состояние проблемы минимально инвазивной хирургии приобретенных пороков сердца. *Анналы хирургии.* 2000; 3: 17–23.
   Bockeria L.A., Skopin I.I., Narsia B.E., Sedov I.N. The current state of the problem of minimally invasive surgery for acquired heart defects. *Annals of Surgery.* 2000; 3: 17–23 (in Russ.).
6. Ревишвили А.Ш., Сергуладзе С.Ю., Ежова И.В., Кваша Б.И., Сопов О.В., Шмуль А.В. Результаты хирургического лечения изолированных форм фибрилляции предсердий с использованием модифицированной операции «Лабиринт». *Анналы аритмологии.* 2012; 3: 31–9.
   Revishvili A.Sh., Serguladze S.Yu., Ezhova I.V., Kvasha B.I., Sopov O.V., Shmul' A.V. Results of surgical treatment of isolated forms of atrial fibrillation using a modified Mase procedure. *Annaly Aritmologii.* 2012; 3: 31–9 (in Russ.).
7. Жигалкович А.С. Миниинвазивная хирургия фибрилляции предсердий. *Кардиология Беларуси.* 2012: 3: 116–26.

Zhigalkovich A.S. Minimally invasive surgery for atrial fibrillation. *Cardiology of Belarus*. 2012: 3: 116–26 (in Russ.).

8. Je H.G., Shuman D.J., Ad N. A systematic review of minimally invasive surgical treatment for atrial fibrillation: a comparison of the Cox-Maze procedure, beating-heart epicardial ablation, and the hybridid procedure on safety and efficacy. *Eur. J. Cardiothorac. Surg*. 2015; 48 (4): 531–40. DOI: 10.1093/ejcts/ezu536
9. Бокерия Л.А., Какиашвили Р.З. Минимально инвазивный доступ при хирургическом лечении фибрилляции предсердия на открытом сердце. *Анналы аритмологии*. 2016; 13 (1): 4–13. DOI: 10.15275/annaritmol.2016.1.1
   Bockeria L.A., Kakiashvili R.Z. Minimally invasive approach in the open heart surgical treatment of atrial fibrillation. *Annaly Aritmologii*. 2016; 13 (1): 4–13 (in Russ.). DOI: 10.15275/annaritmol.2016.1.1
10. Созон-Ярошевич А.Ю. Анатомо-клинические обоснования хирургических доступов к внутренним органам. М.: Медгиз; 1954.
    Sozon-Yaroshevich A.Yu. Anatomical and clinical rationale for surgical approaches to internal organs. M.: Medgiz; 1954 (in Russ.).
11. Cox J.L. A brief overview of surgery for atrial fibrillation. *Ann. Cardiothorac. Surg*. 2014; 3 (1): 80–8. DOI: 10.3978/j.issn.2225-319X.2014.01.05
12. Бокерия Л.А., Куликов А.А. Частота выявления дисфункции синусового узла у пациентов с длительно персистирующей формой фибрилляции предсердий, нуждающихся в хирургической коррекции порока митрального и трикуспидального клапанов одномоментно с операцией «Лабиринт IIIB». *Кардиология*. 2017; 57 (S3): 40–8. DOI: 10.18087/cardio.2385
    Bockeria L.A., Kulikov A.A. Incidence of sinus node dysfunction in patients with long-standing, persistent atrial fibrillation who require simultaneous surgical correction of mitral and tricuspid valve defects and the "Maze IIIB" procedure. *Cardiology*. 2017; 57 (S3): 40–48. DOI: 10.18087/cardio.2385 (in Russ.).
13. Ad N., Henry L., Shuman D.J., Holmes S.D. A more specific anticoagulation regimen is required for patients after the Cox-Maze procedure. *Ann. Thorac. Surg*. 2014; 98 (4): 1331–8. DOI: 10.1016/j.athoracsur.2014.05.088
14. Кондратьев Д.А., Молочков А.В., Мартьянова Ю.Б., Чернов И.И., Тарасов Д.Г., Иванов В.А. и др. Правосторонняя мини-торакотомия как безопасный и эффективный доступ в хирургии соединительнотканной дисплазии митрального клапана. Клиническая и экспериментальная хирургия. *Журнал имени академика Б.В. Петровского*. 2020; 8 (3): 40–50. DOI: 10.33029/2308-1198-2020-8-3-40-50
    Kondratyev D.A., Molochkov A.V., Martyanova Y.B., Chernov I.I., Tarasov D.G., Ivanov V.A.et al. Right minithoracotomy as safe and effective approach for surgical treatment of mitral valve dysplasia. *Clinical and Experimental Surgery. Petrovsky Journal*. 2020; 8 (3): 40–50. DOI: 10.33029/2308-1198-2020-8-3-40-50 (in Russ.).
15. Евсеев Е.П., Балакин Э.В., Айдамиров Я.А., Иванова Е.В., Кондратьев Д.А., Иванов В.А. и др. Хирургическое лечение пороков сердца из правосторонней мини-торакотомии. *Кардиология и сердечно-сосудистая хирургия*. 2021; 14 (1): 26–31. DOI: 10.17116/kardio20211401126
    Evseev E.P., Balakin E.V., Aydamirov Ya.A., Ivanova E.V., Kondratiev D.A., Ivanov V.A. et al. Surgical treatment of heart defects from a right-sided mini-thoracotomy. *Cardiology and Cardiovascular Surgery*. 2021; 14 (1): 26–31. DOI: 10.17116/kardio20211401126 (in Russ.).
16. Jules R. Olsthoorn, Jean H.T. Daemen, Erik R. de Loos, Joost F. ter Woorst, Albert H.M. van Straten, Jos G. Maessen et al. Right anterolateral thoracotomy versus sternotomy for resection of benign atrial masses: a systematic review and meta-analysis. *Innovations (Phila)*. 2021; 16 (5). DOI: 10.1177/15569845211032230
17. Lawrance C.P., Henn M.C., Damiano R.J. Jr. Surgery for atrial fibrillation. *Cardiol. Chin*. 2014; 32 (4): 563–71. DOI: 10.1016/j.ccl.2014.07.003
18. Je H.G., Shuman D.J. Ad N. A systematic review of minimally invasive surgical treatment for atrial fibrillation: a comparison of the Cox-Maze procedure, beating-heart epicardial ablation, and the hybridid procedure on safety and efficacy. *Eur. J. Cardiothorac. Surg*. 2015; 48 (4): 531–40. DOI: 10.1093/ejcts/ezu536

Поступила 14.07.2022
Принята в печать 09.09.2022

© М.Б. БИНИАШВИЛИ, Т.Г. ЛЕ, Л.А. БОКЕРИЯ, 2022
© АННАЛЫ АРИТМОЛОГИИ, 2022

УДК 616.125.2-089
DOI: 10.15275/annaritmol.2022.3.7

ХИРУРГИЧЕСКОЕ ЗАКРЫТИЕ УШКА ЛЕВОГО ПРЕДСЕРДИЯ: ПРОШЛОЕ, НАСТОЯЩЕЕ, БУДУЩЕЕ

Тип статьи: обзорная статья

М.Б. Биниашвили, Т.Г. Ле, Л.А. Бокерия

ФГБУ «Национальный медицинский исследовательский центр сердечно-сосудистой хирургии им. А.Н. Бакулева» (президент – академик РАН и РАМН Л.А. Бокерия) Минздрава России, Рублевское шоссе, 135, Москва, 121552, Российская Федерация

Биниашвили Михаил Борисович, канд. мед. наук, вед. науч. сотр., сердечно-сосудистый хирург; orcid.org/0000-0003-2988-309X
Ле Татьяна Георгиевна, мл. науч. сотр., сердечно-сосудистый хирург; orcid.org/0000-0001-9523-0172
Бокерия Лео Антонович, доктор мед. наук, профессор, академик РАН и РАМН, президент Центра; orcid.org/0000-0002-6180-2619

Сегодня общеизвестно, что изоляция ушка левого предсердия (ЛП) может предотвратить риск развития инсульта у пациентов с фибрилляцией предсердий. В то время как применение устройств для чрескожного закрытия ушка ЛП продемонстрировало эффективность в снижении частоты развития инсульта, результаты хирургической окклюзии ушка ЛП до настоящего времени остаются противоречивыми. Хотя хирургическое исключение ушка ЛП посредством перевязки или наложения внутренних швов неэффективно в связи с высокой частотой развития реканализации, хирургическое иссечение и использование современных устройств для клипирования являются высокоэффективными методами полного закрытия ушка ЛП. На сегодняшний день отсутствуют данные, подтверждающие пользу от рутинного профилактического закрытия ушка ЛП во время проведения операции на сердце, но, согласно полученным результатам, такое вмешательство может положительно влиять на пациентов с высоким риском развития инсульта. К настоящему времени завершено самое крупное рандомизированное мультицентровое исследование LAAOS III (Left Atrial Appendage Occlusion Study), оценивающее эффективность окклюзии ушка ЛП в профилактике развития инсульта. Результаты исследования опубликованы в высокорейтинговом журнале, что свидетельствует о значимости исследовательских данных.

На базе НМИЦ ССХ им. А.Н. Бакулева разработана первая отечественная система для клипирования ушка ЛП под рабочим названием «ЛП-Эпиклип». Изделия последней модификации показали высокую эффективность хирургической изоляции в хроническом эксперименте на крупных лабораторных животных. Дальнейшее развитие научно-исследовательской работы заключается в продолжении опытно-конструкторских и экспериментальных работ, накоплении материала по доклиническим исследованиям, регистрации устройства как медицинского изделия, проведении клинических исследований.

Ключевые слова: окклюзия ушка левого предсердия, фибрилляция предсердий, хирургическое лечение фибрилляции предсердий

SURGICAL CLOSURE OF THE LEFT ATRIUM AURICLE: PAST, PRESENT, FUTURE

M.B. Biniashvili, T.G. Le, L.A. Bockeria

Bakoulev National Medical Research Center for Cardiovascular Surgery, Moscow, 121552, Russian Federation

Mikhail B. Biniashvili, Dr. Med. Sci., Leading Researcher, Cardiovascular Surgeon; orcid.org/0000-0003-2988-309X
Tat'yana G. Le, Junior Researcher, Cardiovascular Surgeon; orcid.org/0000-0001-9523-0172
Leo A. Bockeria, Dr. Med. Sci., Professor, Academician of Russian Academy of Sciences and Russian Academy of Medical Sciences, President; orcid.org/0000-0002-6180-2619

Nowadays, it is well known that isolation of the left atrial auricle (LAA) may prevent the risk of stroke in patients with atrial fibrillation. While the use of devices for percutaneous closure of the LAA has demonstrated effectiveness in reducing the incidence of stroke, the results of surgical occlusion of the LAA still remain controversial. Although surgical exclusion of the LAA by ligation or internal suturing is ineffective due to the high frequency of recanalization, surgical excision and the use of modern clipping devices are highly effective methods of complete closure of the LAA. Today there are no data confirming the benefits of routine preventive closure of the LAA during heart surgery, but according to the obtained results such an intervention can have a positive effect on patients with a high risk of stroke. Today the largest randomized multicenter study LAAOS III (Left Atrial Appendage Occlusion Study) evaluating the effectiveness of LAA occlusion in stroke prevention has been completed. The results of the study are published in a highly rated journal, which indicates the importance of research data.

The Bakoulev Center has developed the first domestic system for clipping the LAA under the working name "LA-Epiclip". The latest modification of the device has shown high efficiency of surgical isolation in the chronic experiment on the large laboratory animals. The further research work consists on the continuation of the experimental work and the accumulation of the preclinical research material and the registration of the device as a medical device, after which the clinical research will be started.

Keywords: occlusion of the left atrium auricle, atrial fibrillation, surgical treatment of atrial fibrillation

Введение

Фибрилляция предсердий (ФП) считается наиболее часто встречаемой аритмией с отягощенным прогнозом [1]. Она является одной из основных причин развития кардиогенного инсульта, увеличивая риск его развития в 5 раз по сравнению с общей популяцией больных [2]. В настоящее время в США более чем у 2,5 млн чел. диагностирована ФП и примерно у 15 из них каждый час развивается инсульт [3, 4]. У пациентов с неклапанной ФП наиболее частым местом тромбообразования является ушко левого предсердия (ЛП), на долю которого приходится более 90% выявленных тромбов [5, 6]. На основании данных компьютерной томографии анатомию ушка ЛП можно разделить на четыре группы («кактус», «цветная капуста», «крыло цыпленка» и «ветроуказатель»), из которых с повышенным риском инсульта при неклапанной ФП ассоциируется группа «цветной капусты» [7]. В проведенном обзоре мы рассматриваем методы хирургической окклюзии ушка ЛП, снижающей риск развития инсульта у пациентов с ФП [8–10].

Цель данной работы – рассмотрение различных подходов хирургического закрытия ушка ЛП и их эффективность, а также закрывающие ушко ЛП устройства, которые в настоящее время доступны или находятся в стадии разработки и доказательства эффективности закрытия ушка ЛП у разной категории пациентов. Несмотря на важность морфологии ушка ЛП при установке устройства, ее влияние на результат хирургического закрытия является незначимым.

Методы и эффективность хирургического закрытия ушка левого предсердия

Предложены разные хирургические методы окклюзии ушка ЛП, в том числе наложение шва со стороны эндокарда или эпикарда, иссечение/исключение с помощью степлера с усилением швов или без, наложение кисетного шва, торакоскопическое наложение швов или скобок и другие, которые в настоящее время находятся в стадии разработки. Основной целью всех указанных методов является полное исключение ушка ЛП для профилактики образования тромба. Двадцать лет назад был проведен первый систематический анализ данных пациентов, которым после хирургического вмешательства на митральном клапане и исключения ушка ЛП по показаниям проводили чреспищеводную эхокардиографию (ЧПЭхоКГ). Неполная окклюзия ушка ЛП была диагностирована в 36% случаев, из которых у половины регистрировались спонтанное эхоконтрастирование или тромб в оставшемся ушке ЛП, а 22% перенесли тромбоэмболическое событие после операции [11]. Несмотря на то, что ЧПЭхоКГ выполняли только определенному числу пациентов, полученные результаты поставили под сомнение предположение, что хирургическое закрытие ушка ЛП априори является полным, и подчеркнули необходимость оценки полноты выполненной окклюзии с помощью предложенных методов.

В пилотном исследовании Left Atrial Appendage Occlusion Study (LAAOS) сравнивали 77 пациентов с ишемической болезнью сердца и высоким риском инсульта по шкале

CHA_2DS_2-VASc, которым была выполнена операция аортокоронарного шунтирования. Пациенты были рандомизированы в группу окклюзии ушка ЛП с использованием эпикардиальных швов или степлера (n = 52) с контрольной группой (n = 25) [12]. В группе окклюзии ушка ЛП у 20% пациентов развился разрыв ушка ЛП, потребовавший выполнения интраоперационной пластики. Через 8 нед после операции по данным ЧПЭхоКГ было выявлено, что полное закрытие ушка ЛП с применением швов было достигнуто только в 45% случаев, при использовании степлера – в 72% случаев. Признаком неадекватного закрытия ушка ЛП было наличие остаточного потока в ушке ЛП более 1 см. Несмотря на ограниченный успех в достижении полной окклюзии, выявлены факторы, подтверждающие необходимость проведения более крупных исследований, а именно окклюзия ушка ЛП не приводила к значимому увеличению длительности искусственного кровообращения или послеоперационных осложнений, включая кровотечение и ФП; была идентифицирована кривая обучения 4 случаев, после которых показатель успеха увеличивался с 43 до 87%; периопроцедурный инсульт развился только у 2,6% пациентов, и в дальнейшем в течение 1 года наблюдения случаев повторного инсульта не регистрировалось.

Учитывая результаты LAAOS и других исследований, для определения более эффективного метода хирургического закрытия ушка ЛП клиника Кливленда ретроспективно проанализировала у данной категории пациентов результаты ЧПЭхоКГ [13], согласно которым закрытие ушка ЛП было успешным только у 40% из 137 пациентов. Однако эффективность хирургического иссечения (73%) ушка ЛП значительно превзошла как эффективность исключения с применением швов (23%), так и при использовании степлера (0%). Это объясняется тем, что при интактном ушке ЛП швы или скобы, закрывающие устье, со временем разрушаются, способствуя развитию реканализации. Следует отметить, что даже при неполном исключении ушка ЛП тромбы у этих больных не выявлялись.

R. Lee et al. продемонстрировали, что хирургическое иссечение ассоциировалось с более низким риском развития инсульта или транзиторной ишемической атаки (ТИА) по сравнению с другими методами окклюзии ушка ЛП, включая лигирование и выключение/иссечение степлером (0,2% против 1,1%; p = 0,001), несмотря на низкий риск развития поздних неврологических осложнений у пациентов, перенесших операцию по поводу ФП [14]. Основываясь на ретроспективных данных, авторы разработали дизайн пилотного проспективного рандомизированного контролируемого исследования для сравнения 3 хирургических методов окклюзии ушка ЛП: внутреннего лигирования, иссечения с помощью степлера и хирургического иссечения [15]. Общая частота неполной окклюзии ушка ЛП, определяемая наличием культи более 1 см или потока между ЛП и ушком ЛП, выявленная с помощью ЧПЭхоКГ, в данном исследовании составила 57%, без значимой разницы между группами. Важно отметить, что ранняя (интраоперационная) неполная окклюзия ушка ЛП была выявлена у 32% пациентов, что потребовало выполнения повторного вмешательства во время индексной операции. Полученные данные привели M. Gillinov к выводу, что уверенность хирургов в полной окклюзии ушка ЛП без доказательств нецелесообразна и что при окклюзии ушка ЛП имплантируемым устройством можно избежать осложнений, характерных для хирургического лечения [16].

Окклюзирующие устройства ушка левого предсердия

В связи с выявленными недостатками традиционных хирургических методов окклюзии ушка ЛП разработано несколько хирургических устройств. Несмотря на представленные ранее доказательства в пользу иссечения среди традиционных методов, все эти устройства предназначены для окклюзии, а не иссечения ушка ЛП. Эффективность устройств зависит в первую очередь от их способности выдерживать высокое окклюзионное давление в отличие от методов лигирования и иссечения степлером. Несмотря на то что система Tiger Paw System (Maquet Medical Systems, Уэйн, Нью-Джерси) (рис. 1) в 2013 г. получила разрешение Food and Drug Administration (FDA), в 2015 г. после сообщений о разрывах ушка ЛП, которые привели к неблагоприятным событиям и смерти, FDA изъяло данное устройство из клинической практики [17]. Другие устройства, такие как система закрытия LARIAT (SentreHEART, Inc., USA) (рис. 2), которая сочетает в себе эпикардиальный и транскатетерный эндокардиальный подходы, а также системы Cardioblate Closure Device (Medtronic, Fridley, MN) и the Sierra Ligation System (Aegis Medical Innovations, Inc., Vancouver,

Рис. 1. Система Tiger Paw System (Maquet Medical Systems, Уэйн, Нью-Джерси)

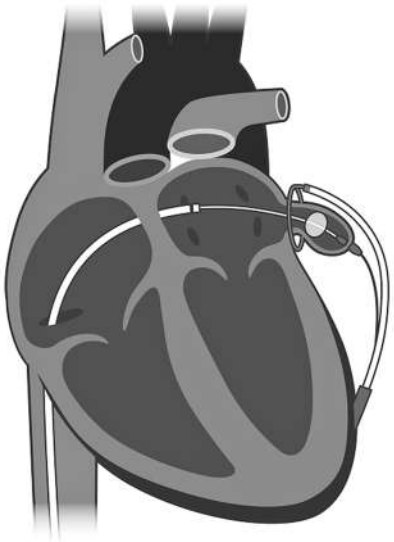

Рис. 2. Система LARIAT (SentreHEART, Inc., USA) сочетает в себе эпикардиальный и транскатетерный эндокардиальный подходы

ВС) все еще считаются исследуемыми (рис. 3) [18]. В настоящее время самый надежный клинический опыт связан с устройством AtriClip (Atricure, Dayton, OH) (рис. 4), являющимся параллельной самозакрывающейся клипсой с тканевым покрытием, которая оказывает равномерное давление на основание ушка ЛП. Действие устройства направлено на достижение атрофии ушка ЛП с помощью окклюзионного давления и имеет преимущества перед традиционными методами: быстрое размещение, возможность реориентации и повторного применения, достижение электрической изоляции ушка ЛП (для потенциального снижения аритмогенности ушка ЛП) и минимальный риск развития разрывов, кровотечений и повреждений артерий [19].

Окклюзия ушка ЛП с использованием устройства Atriclip была выполнена 70 пациентам с риском развития ФП и инсульта после операции на сердце в исследовании EXCLUDE [20]. Результаты оценивали с помощью ЧПЭхоКГ во время операции и компьютерной томографии (КТ) через 3 мес после операции. Эффективность процедуры определяли как отсутствие остаточного протока более 1 см или миграции устройства. Согласно полученным данным, положительный результат был достигнут более чем в 95% случаев, не было выявлено побочных эффектов, связанных с устройством, отсутствовала периоперационная летальность. Через 3 мес более чем у 98% пациентов после выполнения ЧПЭхоКГ или КТ регистрировалось полное исключение ушка ЛП. Первые долгосрочные результаты для устройства AtriClip оценивали у 40 пациентов с ФП, перенесших плановую операцию на сердце с сопутствующей аблацией и установкой системы AtriClip [21]. Не связанная с устройством смертность регистрировалась у 10% пациентов, остальным 36 пациентам была

Рис. 3. Система Sierra Ligation System (Aegis Medical Innovations, Inc., Vancouver, BC)

Рис. 4. Устройство AtriClip FLEX • V Device (Atricure, Dayton, OH)

выполнена КТ через 3, 12, 24 и 36 мес после вмешательства. При средней продолжительности наблюдения 3,5 года в 100% случаев клипса была стабильной, без каких-либо смещений, также не было обнаружено тромбов в полости сердца или культи ушка ЛП. Что наиболее важно, не было зарегистрировано ни одного случая инсульта, ТИА или других нежелательных событий (кроме одного, связанного с ТИА, у пациента с каротидной бляшкой). Недавно сообщалось о полностью торакоскопическом доступе установки системы AtriClip с 94% успехом – по данным КТ через 3 мес после вмешательства, что доказывает возможность выполнения окклюзии ушка ЛП в качестве самостоятельной процедуры у некоторых пациентов [22]. Дальнейшие исследования эффективности устройства AtriClip и других устройств для окклюзии ушка ЛП не за горами и, безусловно, будут информативными в отношении безопасности и эффективности.

Когда следует закрывать ушко левого предсердия?

Учитывая, что ушко ЛП является основным источником образования тромбов у пациентов с ФП, перенесших инсульт, закрытие ушка ЛП предлагается как логичный способ предотвращения неблагоприятных неврологических событий. Первым исследованием, продемонстрировавшим не меньшую эффективность «локальной» окклюзии ушка ЛП любым устройством по сравнению с антикоагулянтной терапией варфарином у пациентов с неклапанной ФП, было PROTECT AF (Watchman Left Atrial Appendage System for Embolic Protection in Patients with Atrial Fibrillation) [23]. Установлено, что у пациентов с противопоказаниями к антикоагулянтной терапии эндоваскулярная установка устройства WATCHMAN снижает частоту развития инсульта на 77% (1,7% против 7,3%, ожидаемых по шкале $CHADS_2$) [24], а устройства PLAATO, снятого с производства – на 55% (3,8% против ожидаемых 6,6%) [25].

Стоит ли закрывать ушко левого предсердия у пациентов с фибрилляций предсердий?

Как рандомизированные контролируемые исследования, так и данные регистров чрескожной окклюзии ушка ЛП все чаще подтверждают важность чрескожной окклюзии ушка ЛП в качестве альтернативы антикоагулянтной терапии у отдельных пациентов [26]. Ранний метаанализ различных хирургических методов окклюзии ушка ЛП показал, что доказательств в поддержку окклюзии ушка ЛП у пациентов с ФП, перенесших операцию на сердце, недостаточно, в первую очередь из-за ограниченных показателей успеха (55–65%), и что неполная окклюзия может увеличить риск неблагоприятных неврологических событий [27]. С другой стороны, отдельные отчеты предоставили доказательства эффективности в снижении частоты развития инсульта даже при неполной перевязке ушка ЛП (6,7-кратное снижение риска при неполной перевязке против 11,9-кратного снижения риска при полной перевязке против отсутствия перевязки) [28]. Ранний опыт хирургической окклюзии ушка ЛП показал, что, несмотря на эффективность полной перевязки ушка ЛП, связанные с этой процедурой осложнения не являются незначимыми, а частота успешного закрытия (следовательно, защита от инсульта) в лучшем случае ограничена.

Благодаря многочисленным исследованиям накоплено достаточно данных в поддержку хирургического иссечения или исключения ушка ЛП в сочетании с хирургической абляцией ФП для профилактики тромбоэмболических осложнений. По данным The Society of Thoracic Surgeons 2017 Clinical Practice Guidelines for the Surgical Treatment of Atrial Fibrillation 2017 г., этот метод лечения получил рекомендацию класса IIA (уровень доказательности C, «ограниченные данные») [29]. Первое исследование в поддержку данной рекомендации представляло собой обновленный метаанализ, продемонстрировавший значимое снижение частоты развития инсульта через 30 дней (0,95% против 1,9%, $p = 0,005$) и в долгосрочном периоде наблюдения (1,4% против 4,1%, $p = 0,01$) у пациентов с ФП после выполнения окклюзии ушка ЛП при проведении сопутствующего хирургического вмешательства на сердце [30]. В данном исследовании окклюзия ушка ЛП также ассоциировалась со значимым снижением смертности от всех причин (1,9% против 5%, $p = 0,0003$).

Пилотное рандомизированное исследование LAAOS II, в которое были включены пациенты с ФП после операции на сердце и окклюзии ушка ЛП, продемонстрировало два ключевых вывода, относящихся к вопросу выполнения закрытия ушка ЛП у пациентов с предоперационной ФП [31]. Было выявлено, что среди 2000 кардиохирургических пациентов более 10% имели дооперационную ФП и почти половина из них соответствовала критериям рандомиза-

ции, а также закрытие ушка ЛП было безопасным при рандомизации 51 пациента в группы окклюзии и без, так как не отмечалось различий в показателях смертности или серьезных неблагоприятных сердечно-сосудистых и цереброваскулярных событий между группами в течение 1 года наблюдения.

В связи с успехом данного исследования было инициировано проведение исследования LAAOS III для оценки влияния окклюзии ушка ЛП на частоту развития ишемического инсульта или ТИА (выявляемых с помощью нейровизуализации) и/или системной артериальной эмболии у пациентов с ФП и CHA_2DS_2-VASc, равной 2 и более, перенесших операцию на сердце в условиях искусственного кровообращения [32]. В данном многоцентровом международном исследовании 4700 пациентов были рандомизированы в группы с окклюзией и без окклюзии ушка ЛП во время операции на сердце. Хотя ампутация с двухслойной линией является предпочтительной и рекомендуемой техникой при окклюзии ушка ЛП, закрытие с помощью степлера или другого устройства, одобренного FDA, также разрешено. Следует отметить, что пациентам, включенным в LAAOS III, кисетное закрытие ушка ЛП не выполняли.

Таким образом, в исследование LAAOS III включили 4770 пациентов с ФП, которым было показано кардиохирургическое вмешательство по поводу различной сердечно-сосудистой патологии – кардиомиопатии, ишемической болезни сердца, патологии клапанов сердца и восходящего отдела аорты. Пациентов разделили на две группы: в 1-й группе одномоментно с хирургическим лечением проводили закрытие ушка ЛП, во 2-й группы – нет. Средний период наблюдения составил 3,8 года. Сравнительный анализ показал статистически значимую разницу между двумя группами: в 1-й группе количество ишемических инсультов было ниже, чем во 2-й, – 4,8% против 7,0%. Показатели частоты осложнений в раннем послеоперационном периоде (периоперационное кровотечение, инфаркт миокарда) между группами существенно не различалась, что доказывает безопасность процедуры закрытия ушка ЛП.

Стоит ли закрывать ушко левого предсердия у пациентов без фибрилляции предсердий?

Несмотря на эффективность окклюзии ушка ЛП у пациентов с ФП, подвергшихся кардиохирургическому вмешательству, профилактическое закрытие ушка ЛП у пациентов без ФП не является результативным. Недавний крупномасштабный анализ профилактического закрытия ушка ЛП с сопоставлением предрасположенности развития ФП показал, что данная процедура связана с увеличением частоты развития ранней послеоперационной ФП (скорректированное отношение шансов 3,88) и не снижает риск развития инсульта или смертности [33].

Несмотря на то, что выполнение рутинной перевязки ушка ЛП противопоказано, необходимы дальнейшие исследования для установления эффективности профилактического закрытия ушка ЛП у пациентов с высоким риском развития послеоперационной ФП. Например, шкалы $CHADS_2$ и CHA_2DS_2-VASc продемонстрировали эффективность в прогнозировании развития ФП после операции на сердце [34]. Исследование LAAOS, в котором рутинное закрытие ушка ЛП выполняли пациентам с повышенным риском развития ФП ($CHADS_2$ более 2), послужило пилотным, изучающим этот вопрос.

Поскольку успешное закрытие ушка ЛП было зарегистрировано только в 45% случаев, трудно рекомендовать выполнение закрытия ушка ЛП рутинно пациентам без ФП, даже при высоком риске развития послеоперационной ФП. Тем не менее выявлена значимая кривая, благодаря которой хирурги достигли почти 90% успеха после первых четырех случаев.

В связи с этими многообещающими данными о значительной эффективности закрытия ушка ЛП проводилось крупномасштабное рандомизированное исследование, изучающее профилактическое закрытие ушка ЛП у пациентов без предоперационной ФП, но с высоким риском развития послеоперационной ФП. В исследовании ATLAS были рандомизированы пациенты без документально подтвержденной ФП, но с высоким риском развития послеоперационной ФП (CHA_2DS_2-VASc 2 и более и HAS-BLED более 3), которым планировалось проведение плановой операции на сердце в группах исключения ушка ЛП с или без применения устройства AtriClip. Основной целью этого исследования было сравнение частоты возникновения и влияния послеоперационной ФП в исследуемых группах. Интересно, что предварительный вторичный анализ этого исследования заключается в оценке использования ресурсов здравоохранения (длительность госпитализации, повторная госпитализация и стоимость

лечения ФП) в каждой исследуемой группе. В исследование был включен в общей сложности 71 пациент (средний возраст 73 года), перенесший открытую операцию на сердце в 7 центрах США. Ушко ЛП у 1 пациента было слишком мало и не соответствовало критериям включения, у остальных 70 пациентов было успешно установлено устройство AtriClip. Интраоперационное успешное исключение ушка ЛП с помощью данного устройства было подтверждено у 67 (95,7%) из 70 пациентов. Побочные эффекты, регистрировавшиеся у 34 (48,6%) из 70 пациентов, не были связаны с устройством, также как и не было послеоперационной смертности. Через 3 мес наблюдения 1 пациент умер, и 65 (92,9%) из 70 пациентов были доступны для обследования. 60 (98,4%) из 61 пациента было выполнено успешное исключение ушка ЛП, что подтверждалось результатами КТ с контрастированием и ЧПЭхоКГ.

В этом небольшом исследовании было продемонстрировано, что безопасное и атравматичное исключение ушка ЛП может быть выполнено во время открытой кардиохирургической операции при помощи устройства AtriClip с успехом более 95%. Однако необходимы долгосрочные исследования для оценки эффективности профилактики инсульта в более отдаленном периоде.

Разработка отечественных систем для хирургической изоляции ушка левого предсердия

Разработка и совершенствование методов хирургического лечения ФП являются одними из приоритетных направлений в НМИЦ ССХ им. А.Н. Бакулева. В Центре впервые в России выполнены операция «Лабиринт» и изоляция ЛП [35]. Как известно, одним из основных этапов этих операций является резекция ушка ЛП. Сегодня в большинстве случаев для нанесения абляционных воздействий традиционный хирургический разрез заменен на радиочастотную абляцию и криовоздействие [36], а вместо резекции ушка ЛП недавно была разработана первая отечественная система для клипирования ушка ЛП под рабочим названием «ЛП-Эпиклип» [37]. Данное устройство разработано с учетом возможности хирургической изоляции ушка ЛП как при сочетанных вмешательствах, так и в качестве отдельной процедуры с использованием малоинвазивных эндоскопических технологий. Хотя данная процедура по-прежнему подразумевает «хирургический» подход, она может обладать рядом потенциальных преимуществ, включая:

– безопасность, минимальную вероятность осложнений;

– полную и последовательную изоляцию ушка ЛП с интраоперационным подтверждением;

– эпикардиальную изоляцию ушка ЛП без инородного материала в полостях сердца;

– возможность проведения процедуры при всех возможных морфологиях ушка ЛП;

– немедленное прекращение приема антикоагулянтов;

– прямую визуализацию ушка ЛП;

– возможность электрической и сосудистой изоляции ушка ЛП;

– кратковременность процедуры;

– проведение без прокола межпредсердной перегородки;

– короткий срок госпитализации.

Разработанная модель имеет простую и в то же время эффективную конструкцию, которая представляет собой два прямых (или в форме полумесяца) элемента, надежно и подвижно соединенных у основания с возможностью смыкания прямых элементов, фиксируя их в заданном месте и положении. «ЛП-Эпиклип» выгодно отличается от уже существующих изделий для изоляции ушка ЛП отсутствием выступающих частей, которые способны травмировать окружающие ткани. Конструкция разработанной модели способствует быстрой установке клипсы во время операции, прочные атравматичные рабочие части покрыты эластичными полимерными материалами, гарантируют отсутствие гофрирования тканей ушка, тромбообразования, возникновения микрокровотечений по линии наложения изделия, очагов микронекрозов и микротромбов.

Конструкция «ЛП-Эпиклип» представляет собой титановые трубки малого диаметра необходимой длины с эластичным покрытием из полимерного материала, обшитые полиэфирной оболочкой и наличием, в зависимости от модификации, либо фиксирующей затяжной петли из прочной хирургической лавсановой нити, либо пружинных петель для фиксации и установки с использованием лавсановой нити, либо фиксирующего пружинного замка.

Размещенное между рабочими частями ушко ЛП во время операции равномерно с одинаковым усилием обеспечивает атравматичное пережатие просвета ушка ЛП с усилием, задаваемым фиксирующими элементами. Предусмотрены 3 модификации устройства, имеющие раз-

личия по длине разработанного изделия и способу фиксации.

Каждая модификация разработанного изделия имеет размерный ряд по длине в зависимости от размера ушка ЛП пациента, диагностируемого в клинике. Рабочие элементы разработанной клипсы обеспечивают атравматичное и равномерное пережатие ушка ЛП за счет жесткого основания из титановых трубок с достаточно мягким полимерным покрытием. При использовании разработанной клипсы рабочие элементы создают усилие пережима при параллельном положении не менее 5,5 Н, что обеспечивает полное перекрытие устья ушка ЛП, гарантируя отсутствие тромбообразования и гофрирования стенок ушка ЛП.

Нами были представлены экспериментальные исследования по хирургической изоляции ушка ЛП с помощью системы «ЛП-Эпиклип» различных модификаций, которые были выполнены на свиньях (n = 10) – 1-я группа; и на фиксированных трупах взрослых людей (n = 10) – 2-я группа [20]. Операции на свиньях проводили в условиях открытого пневмоторакса и ИВЛ. Методами исследования в 1-й группе были электрокардиография, измерение артериального давления, пульсоксиметрия, эхокардиография, патоморфологическое исследование. Метод исследования во 2-й группе – патоморфологическое исследование. В обеих группах оперативный доступ к ушку ЛП выполняли из левосторонней мини-торакотомии. Перикард линейно рассекался на протяжении от корня аорты до боковой стенки ЛЖ, на 2 см медиальнее левого диафрагмального нерва. Визуализировалось ушко ЛП, которое осторожно захватывали с помощью зажима и отводили в медиальном направлении. В обеих группах клипсу «ЛП-Эпиклип» устанавливали на основание ушка ЛП. Далее оценивали адекватность экспозиции устройства на ушке ЛП, положение окружающих мягких тканей, долей левого легкого, а также расположение огибающей ветви левой коронарной артерии (рис. 5).

В 1-й группе полная хирургическая изоляция подтверждалась интраоперационно по данным эхокардиографии, а также отсутствием кровотока внутри полости после вскрытия просвета ушка ЛП и через 3 мес после операции. По данным патологоморфологического исследования в обеих группах была задокументирована полная анатомическая изоляция основания ушка ЛП от полости ЛП с образованием гладкой эндокардиальной линии хирургической изоляции. Общая продолжительность процедуры составила около 20 мин. В 1-й группе кровотечений и хирургических осложнений не отмечалось. Центральная гемодинамика была стабильной. Во время манипуляций с ушком ЛП наблюдались единичные предсердные экстрасистолы.

В период с 2021 по 2022 г. в НМИЦ ССХ им. А.Н. Бакулева в рамках прикладного научного исследования были разработаны модели клипсы «ЛП-Эпиклип» второго поколения (рис. 6).

Конструкция разработанной модели способствует быстрой установке клипсы во время операции, прочные атравматичные рабочие части, покрытые эластичными полимерными материалами, гарантируют отсутствие гофрирования

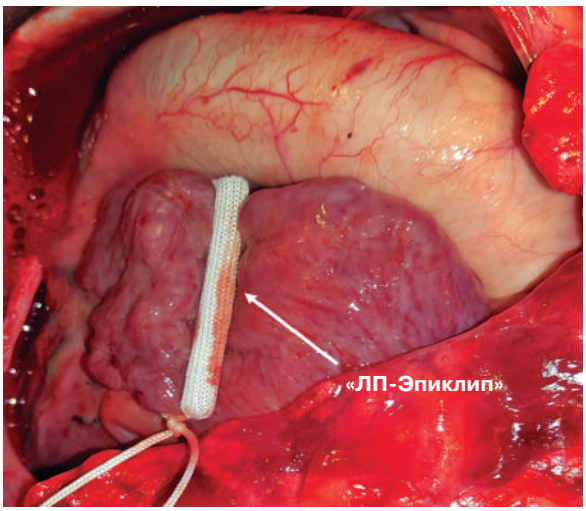

Рис. 5. Установка «ЛП-Эпиклип» первого поколения на основание ушка ЛП в условиях работающего сердца в эксперименте

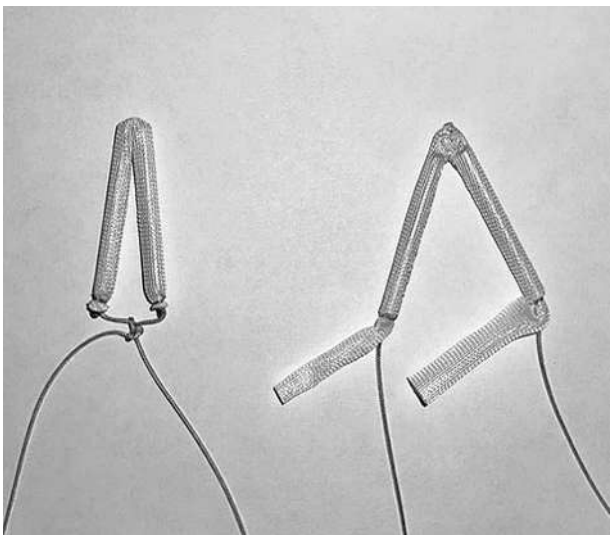

Рис. 6. Отечественная система для клипирования ушка ЛП второго поколения

тканей ушка, тромбообразования, возникновения микрокровотечений по линии наложения изделия, очагов микронекрозов и микротромбов.

На основании результатов патологоморфологических исследований образцов тканей в месте имплантации клипс, выполненных в 2020 г., были внесены следующие изменения в конструкцию силового каркаса «ЛП-Эпиклип»:

1. Изменена конструкция места соединения двух половин клипсы. Изготовлены 2 варианта узла соединения: в первом варианте узел выполнен из одного витка цилиндрической пружины; во втором – из многовитковых нитиноловых пружин.

2. Для предотвращения гофрирования тканей ушка при установке клипсы в связи с возможным смещением полимерного материала, покрывающего каркас клипсы вдоль трубок, или его кручением, последние были покрыты эластичным полимером – полиорганосилоксаном.

В конструкции клипсы второго поколения не используются технические решения, защищенные патентами зарубежных и отечественных аналогов.

В 2022 г. выполнены первые доклинические испытания клипсы второго поколения в хроническом эксперименте на базе научно-экспериментального отдела НМИЦ ССХ им. А.Н. Бакулева. Две операции выполнены с имплантацией клипс размерами 45 и 50 мм на домашних свиньях с массой 18 и 26 кг.

Операции выполняли в условиях открытого пневмоторакса, тотального внутривенного наркоза и ИВЛ (пропофол + фентанил + ардуан). Оперативный доступ к ушку ЛП выполняли из левосторонней торакотомии. Эффективность установки и хирургической изоляции ушка ЛП оценивали интраоперационно при помощи допплерографии (эпикардиальным датчиком сканирования), а также механическим вскрытием просвета ушка ЛП с подтверждением отсутствия кровотока.

Были получены предварительные результаты выполненных операций. В обоих случаях достигнута эффективная установка клипсы на основании ушка ЛП. Длительность операции составила 20 мин, при этом кровотечений и хирургических осложнений не было зарегистрировано. При допплерографическом исследовании кровотока в месте наложения клипсы отмечено отсутствие кровотока над уровнем клипсы, что свидетельствует о полной механической изоляции ушка ЛП (рис. 7).

Для чистоты эксперимента полость ушка была вскрыта, подтверждая отсутствие кровотока внутри ушка (рис. 8).

Рентгеноскопия через 3 мес после операции подтвердила отсутствие миграции клипсы (рис. 9).

Таким образом, можно сделать предварительные выводы, исходя из полученных результатов. Устройства для клипирования второго поколения в сведенном состоянии (при параллельном

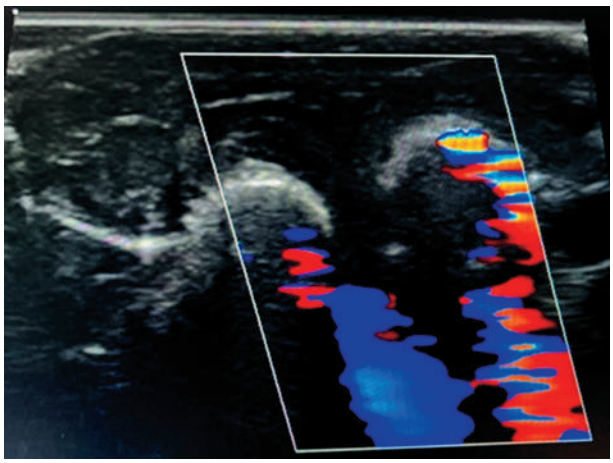

Рис. 7. Отсутствие кровотока в ушке ЛП выше наложения клипсы второго поколения по данным интраоперационной ультразвуковой допплерографии

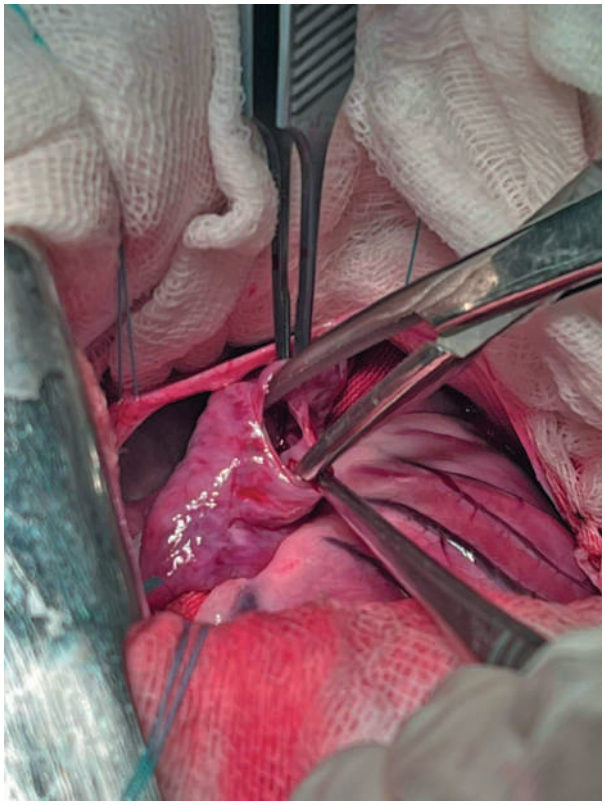

Рис. 8. Отсутствие кровотока при вскрытии ушка ЛП в условиях работающего сердца

Рис. 9. Отсутствие миграции клипсы, по данным рентгеноскопии через 3 мес после операции

положении трубок) имеют зазор в 1 мм между трубками, что снижает вероятность травмирования ткани ушка ЛП при закреплении и перевязке фиксирующей лигатуры. Использование в качестве упругого элемента многовитковой пружины позволяет упростить процесс наложения клипсы на основание ушка ЛП. В такой конструкции нормальное положение клипсы – открытое, конструкция стремится раскрыться (угол между трубками 180°). Это позволяет завести половину клипсы под основание ушка ЛП, и при стягивании фиксирующей лигатуры вторая половина, преодолевая сопротивление пружины, складывается и обхватывает основание симметрично с другой стороны. Также это позволяет обеспечить МР-совместимость данной конструкции ввиду того, что нитинол – материал пружины – обладает свойствами парамагнетика. На следующем этапе работ запланировано проведение соответствующих испытаний [38].

Заключение

В настоящее время проводятся масштабные клинические рандомизированные исследования по оценке эффективности использования современных устройств для изоляции ушка ЛП, по сравнению с антикоагулянтной терапией. Несмотря на то что устройства для изоляции ушка ЛП являются альтернативой терапии варфарином у пациентов с неклапанной формой ФП, при проведении исследований установлено, что отказаться от антикоагулянтов и/или антиагрегантов не представляется возможным в тех случаях, когда устройство расположено внутрисердечно. Таким образом, главный вопрос о том, с помощью каких устройств и техники их имплантации можно добиться полной, безопасно воспроизводимой и экономически наиболее выгодной процедуры хирургической изоляции ушка ЛП, остается открытым и широко дискутабельным [39].

По данным обзора клинических исследований, LAAOS III и ATLAS станут крупнейшими исследованиями по изучению эффективности окклюзии ушка ЛП в профилактике инсульта во время операций на сердце у пациентов с и без ФП. Предыдущий опыт показал, что традиционные хирургические методы исключения неэффективны из-за развивающейся реканализации ушка ЛП. Хирургическое иссечение является эффективным методом в том случае, если хирург выполняет контрольную оценку полноты процедуры. Эффективным методом окклюзии ушка ЛП также является использование устройства AtriClip. В настоящее время отсутствуют данные, подтверждающие результативность рутинного профилактического закрытия ушка ЛП у кардиохирургических пациентов, но со временем, возможно, будут выявлены отдельные группы пациентов, которым данный метод принесет пользу.

Первоначальные экспериментальные данные свидетельствуют о высокой эффективности и безопасности разработанной первой отечественной системы «ЛП-Эпиклип» для хирургической изоляции ушка ЛП. Основная цель доклинических исследований, которые сейчас активно ведутся, является полноценная механическая и электрическая изоляция ушка ЛП, а именно механическая изоляция и отсутствие миграции с целью подтверждения отсутствия сообщения с полостью предсердия, а также электрическая изоляция, что подтверждается отсутствием проведения электрического импульса на область ушка при стимуляции предсердия в стандартных позициях картирования, и оценка функции ЛП в отдаленном периоде с целью доказательства того, что изоляция ушка с помощью клипсы не нарушает гемодинамическую функцию ЛП.

Дальнейшее развитие научно-исследовательской работы заключается в продолжении опытно-конструкторских и экспериментальных работ, накоплении материала по доклиническим исследованиям, регистрации устройства как медицинского изделия, проведении клинических исследований. После получения результатов доклинических испытаний устройств для клипирования ЛП первого и второго поколений начата разработка устройства для клипирования уш-

ка ЛП третьего поколения, в том числе с возможностью модификации и разработки средств доставки данных устройств при малоинвазивных вмешательствах на сердце.

Конфликт интересов. Конфликт интересов не заявляется.

Библиографический список/References

1. Go A.S., Mozaffarian D., Roger V.L., Benjamin E.J., Berry J.D., Blaha M.J. et al. Heart disease and stroke statistics – 2014 update: a report from the American Heart Association. *Circulation*. 2014; 129 (3): e28–e292. DOI: 10.1161/01.cir.0000441139.02102.80
2. Wolf P.A., Abbott R.D., Kannel W.B. Atrial fibrillation as an independent risk factor for stroke: the Framingham Study. *Stroke*. 1991; 22 (8): 983–8. DOI: 10.1161/01.str.22.8.983
3. Colilla S., Crow A., Petkun W., Singer D.E., Simon T., Liu X. Estimates of current and future incidence and prevalence of atrial fibrillation in the U.S. adult population. *Am. J. Cardiol.* 2013; 112 (8): 1142–7. DOI: 10.1016/j.amjcard.2013.05.063
4. Chen-Scarabelli C., Scarabelli T.M., Ellenbogen K.A., Halperin J.L. Device-detected atrial fibrillation: what to do with asymptomatic patients? *J. Am. Coll. Cardiol.* 2015; 65 (3): 281–94. DOI: 10.1016/j.jacc.2014.10.045
5. Al-Saady N.M., Obel O.A., Camm A.J. Left atrial appendage: structure, function, and role in thromboembolism. *Heart*. 1999; 82 (5): 547–54. DOI: 10.1136/hrt.82.5.547
6. Blackshear J.L., Odell J.A. Appendage obliteration to reduce stroke in cardiac surgical patients with atrial fibrillation. *Ann. Thorac. Surg.* 1996; 61 (2): 755–9. DOI: 10.1016/0003-4975(95)00887-x
7. Kimura T., Takatsuki S., Inagawa K., Katsumata Y., Nishiyama T., Nishiyama N. et al. Anatomical characteristics of the left atrial appendage in cardiogenic stroke with low CHADS2 scores. *Heart Rhythm*. 2013; 10 (6): 921–5. DOI: 10.1016/j.hrthm.2013.01.036
8. Sievert H., Lesh M.D., Trepels T., Omran H., Bartorelli A., Della B.P. et al. Percutaneous left atrial appendage transcatheter occlusion to prevent stroke in high-risk patients with atrial fibrillation: early clinical experience. *Circulation*. 2002; 105 (16): 1887–9. DOI: 10.1161/01.cir.0000015698.54752.6d
9. Holmes D.R., Reddy V.Y., Turi Z.G., Doshi S.K., Sievert H., Buchbinder M. et al. Percutaneous closure of the left atrial appendage versus warfarin therapy for prevention of stroke in patients with atrial brillation: a randomised non-inferiority trial. *Lancet*. 2009; 374 (9689): 534–42. DOI: 10.1161/01.cir.0000015698.54752.6d
10. Reddy V.Y., Doshi S.K., Sievert H., Buchbinder M., Neuzil P., Huber K. et al. Percutaneous left atrial appendage closure for stroke prophylaxis in patients with atrial fibrillation: 2.3-year follow-up of the PROTECT AF (Watchman Left Atrial Appendage System for Embolic Protection in Patients with Atrial Fibrillation) Trial. *Circulation*. 2013; 127 (6): 720–9. DOI: 10.1161/circulationaha.112.114389
11. Katz E.S., Tsiamtsiouris T., Applebaum R.M., Schwartzbard A., Tunick P.A., Kronzon I. Surgical left atrial appendage ligation is frequently incomplete: a transesophageal echocardiograhic study. *J. Am. Coll. Cardiol.* 2000; 36 (2): 468–71. DOI: 10.1016/s0735-1097(00)00765-8
12. Healey J.S., Crystal E., Lamy A., Teoh K., Semelhago L., Hohnloser S.H. et al. Left Atrial Appendage Occlusion Study (LAAOS): results of a randomized controlled pilot study of left atrial appendage occlusion during coronary bypass surgery in patients at risk for stroke. *Am. Heart J.* 2005; 150 (2): 288–93. DOI: 10.1016/j.ahj.2004.09.054
13. Kanderian A.S., Gillinov A.M., Pettersson G.B., Blackstone E., Klein A.L. Success of surgical left atrial appendage closure: assessment by transesophageal echocardiography. *J. Am. Coll. Cardiol.* 2008; 52 (11): 924–9. DOI: 10.1016/j.jacc.2008.03.067
14. Lee R., Jivan A., Kruse J., McGee E.C., Malaisrie S.C., Bernstein R. et al. Late neurologic events after surgery for atrial fibrillation: rare but relevant. *Ann. Thorac. Surg.* 2013; 95 (1): 126–31. DOI: 10.1016/j.athoracsur.2012.08.048
15. Lee R., Vassallo P., Kruse J., Malaisrie S.C., Rigolin V., Andrei A.C., McCarthy P. A randomized, prospective pilot comparison of 3 atrial appendage elimination techniques: Internal ligation, stapled excision, and surgical excision. *J. Thorac. Cardiovasc. Surg.* 2016; 152 (4): 1075–80. DOI: 10.1016/j.jtcvs.2016. 06.009
16. Gillinov M. The left atrial appendage: Won't get fooled again. *J. Thorac. Cardiovasc. Surg.* 2016; 152 (4): 1081–2. DOI: 10.1016/j.jtcvs.2016.06.032
17. Tiger Paw System II by Maquet Medical Systems: Class I Recall – May Cause Tears and Bleeding in Heart Tissue. 2017.
18. Saw J., Lempereur M. Percutaneous left atrial appendage closure: procedural techniques and outcomes. *JACC Cardiovasc. Interv.* 2014; 7 (11): 1205–20. DOI: 10.1016/j.jcin.2014.05.026
19. Salzberg S.P., Gillinov A.M., Anyanwu A., Castillo J., Filsou F., Adams D.H. Surgical left atrial appendage occlusion: evaluation of a novel device with magnetic resonance imaging. *Eur. J. Cardiothorac. Surg.* 2008; 34 (4): 766–70. DOI: 10.1016/j.ejcts.2008.05.058
20. Ailawadi G., Gerdisch M.W., Harvey R.L., Hooker R.L., Damiano R.J., Salamon T., Mack M.J. Exclusion of the left atrial appendage with a novel device: early results of a multicenter trial. *J. Thorac. Cardiovasc. Surg.* 2011; 142 (5): 1002–9. DOI: 10.1016/j.jtcvs.2011.07.052
21. Emmert M.Y., Puippe G., Baumüller S., Alkadhi H., Landmesser U., Plass A. et al. Safe, effective and durable epicardial left atrial appendage clip occlusion in patients with atrial brillation undergoing cardiac surgery: rst long-term results from a prospective device trial. *Eur. J. Cardiothorac. Surg.* 2014; 45 (1): 126–31. DOI: 10.1093/ejcts/ezt204
22. Ellis C.R., Aznaurov S.G., Patel N.J., Williams J.R., Sandler K.L., Hoff S.J. et al. Angiographic efficacy of the Atriclip left atrial appendage exclusion device placed by minimally invasive thoracoscopic approach. *JACC Clin. Electrophysiol.* 2017; 3 (12): 1356–65. DOI: 10.1016/j.jacep.2017.03.008
23. Reddy V.Y., Sievert H., Halperin J., Doshi S.K., Buchbinder M., Neuzil P. et al. Percutaneous left atrial appendage closure vs warfarin for atrial fibrillation: a randomized clinical trial. *JAMA*. 2014; 312 (19): 1988–98. DOI: 10.1001/jama.2014.15192
24. Sharma D., Reddy V.Y., Sandri M., Schulz P., Majunke N., Hala P. et al. Left Atrial appendage closure in patients with contraindications to oral anticoagulation. *J. Am. Coll. Cardiol.* 2016; 67 (18): 2190–2. DOI: 10.1016/j.jacc.2016.02.053
25. Block P.C., Burstein S., Casale P.N., Kramer P.H., Teirstein P., Williams D.O., Reisman M. Percutaneous left atrial appendage occlusion for patients in atrial fibrillation suboptimal for warfarin therapy: 5-year results of the PLAATO (Percutaneous Left Atrial Appendage Transcatheter Occlusion) Study. *JACC Cardiovasc. Interv.* 2009; 2 (7): 594–600. DOI: 10.1016/j.jcin.2009.05.005
26. Holmes D.R., Lakkireddy D.R., Whitlock R.P., Waksman R., Mack M.J. Left atrial appendage occlusion: opportunities and challenges. *J. Am. Coll. Cardiol.* 2014; 63 (4): 291–8. DOI: 10.1016/j.jacc.2013.08.1631
27. Dawson A.G., Asopa S., Dunning J. Should patients undergoing cardiac surgery with atrial brillation have left atrial appendage exclusion? *Interact. Cardiovasc. Thorac. Surg.* 2010; 10 (2): 306–11. DOI: 10.1510/icvts.2009.227991

28. García-Fernández M.A., Pérez-David E., Quiles J., Peralta J., García-Rojas I., Bermejo J. et al. Role of left atrial appendage obliteration in stroke reduction in patients with mitral valve prosthesis: a transesophageal echocardiographic study. *J. Am. Coll. Cardiol.* 2003; 42 (7): 1253–8. DOI: 10.1016/s0735-1097(03)00954-9
29. Badhwar V., Rankin J.S., Damiano R.J., Gillinov A.M., Bakaeen F.G., Edgerton J.R. et al. Society of Thoracic Surgeons 2017 Clinical Practice Guidelines for the Surgical Treatment of Atrial Fibrillation. *Ann. Thorac. Surg.* 2017; 103 (1): 329–41. DOI: 10.1016/j.athoracsur.2016.10.076
30. Tsai Y.C., Phan K., Munkholm-Larsen S., Tian D.H., La M.M., Yan T.D. Surgical left atrial appendage occlusion during cardiac surgery for patients with atrial fibrillation: a meta-analysis. *Eur. J. Cardiothorac. Surg.* 2015; 47 (5): 847–54. DOI: 10.1093/ejcts/ezu291
31. Whitlock R.P., Vincent J., Blackall M.H., Hirsh J., Fremes S., Novick R. et al. Left Atrial Appendage Occlusion Study II (LAAOS II). *Can. J. Cardiol.* 2013; 29 (11): 1443–7. DOI: 10.1016/j.cjca.2013.06.015
32. Whitlock R., Healey J., Vincent J., Brady K., Teoh K., Royse A. et al. Rationale and design of the Left Atrial Appendage Occlusion Study (LAAOS) III. *Ann. Cardiothorac. Surg.* 2014; 3 (1): 45–54. DOI: 10.1055/s-0034-1367431
33. Melduni R.M., Scha H., Lee H.C., Gersh B.J., Noseworthy P.A., Bailey K.R. et al. Impact of left atrial appendage closure during cardiac surgery on the occurrence of early postoperative atrial fibrillation, stroke, and mortality: a propensity score-matched analysis of 10 633 patients. *Circulation*. 2017; 135 (4): 366–78. DOI: 10.1161/circulationaha.116.021952
34. Chua S.K., Shyu K.G., Lu M.J., Lien L.M., Lin C.H., Chao H.H., Lo H.M. Clinical utility of $CHADS_2$ and CHA_2DS_2-VASc scoring systems for predicting postoperative at-rial fibbrillation after cardiac surgery. *J. Thorac. Cardiovasc. Surg.* 2013; 146 (4): 919–26.e1. DOI: 10.1016/j.jtcvs.2013.ы03.040
35. Бокерия Л.А., Бокерия О.Л., Умаров В.М. и др. Случай успешного хирургического лечения фибрилляции предсердий с помощью операции «Лабиринт III»: 18 лет спустя. *Анналы аритмологии*. 2012; 9 (1): 61–5.
Bockeria L.A., Bockeria O.L., Umarov V.M. et al. A case of successful surgical treatment of atrial fibrillation using the operation Maze III: 18 years later. *Annaly Aritmologii*. 2012; 9 (1): 61–5 (in Russ.).
36. Бокерия Л.А., Бокерия О.Л., Меликулов А.Х., Заварина А.Ю., Мордвинова А.С. Хирургическое лечение фибрилляции предсердий: современное состояние проблемы. *Анналы аритмологии*. 2009; 2: 5–11.
Bockeria L.A., Bockeria O.L., Melikulov A.H., Zavarina A.Yu., Mordvinova A.S. Surgical treatment of atrial fibrillation: the current state of the problem. *Annaly Aritmologii*. 2009; 2: 5–11 (in Russ.).
37. Бокерия О.Л., Биниашвили М.Б., Мищенко А.Б., Юркулиева Г.А. Хирургическая профилактика тромбоэмболий при фибрилляции предсердий. Перспектива отечественных систем для хирургической изоляции ушка левого предсердия. *Анналы аритмологии*. 2017; 14 (3): 142–9. DOI: 10.15275/annaritmol.2017.3.3
Bockeria O.L., Biniashvili M.B., Mishchenko A.B., Yurkulieva G.A. Surgical prevention of thromboembolism in atrial fibrillation. The prospect of domestic systems for the left atrial appendage surgical isolation. *Annaly Aritmologii*. 2017; 14 (3): 142–9 (in Russ.). DOI: 10.15275/annaritmol.2017.3.3
38. Бокерия Л.А., Бокерия О.Л., Биниашвили М.Б., Ле Т.Г. Электрическая изоляция ушка левого предсердия в хирургическом лечении фибрилляции предсердий. *Анналы аритмологии*. 2021; 18 (1): 4–14. DOI: 10.15275/annaritmol.2021.1.1
Bockeria L.A., Bockeria O.L., Biniashvili M.B., Le T.G. Electrical isolation of the left atrial appendage in the surgical treatment of atrial fibrillation. *Annaly Aritmologii*. 2021; 18 (1): 4–14 (in Russ.). DOI: 10.15275/annaritmol.2021.1.1
39. Жигалкович А.С. Хирургическая изоляция ушка левого предсердия у пациентов с фибрилляцией предсердий: анализ проблемы. *Анналы аритмологии*. 2018; 15 (2): 76–83. DOI: 10.15275/annaritmol.2018.2.1
Zhigalkovich A.S. Surgical isolation of the left atrial appendage in patients with atrial fibrillation: the analysis of the problem. *Annaly Aritmologii*. 2018; 15 (2): 76–83 (in Russ.). DOI: 10.15275/annaritmol.2018.2.1

Поступила 15.08.2022
Принята к печати 09.09.2022

Рубрика: клиническая электрофизиология

© Г.А. АВАНЕСЯН, И.А. ТЕМИРБУЛАТОВ, М.Г. МЕЛАДЗЕ, 2022
© АННАЛЫ АРИТМОЛОГИИ, 2022

УДК 616.125.2-008.313.2
DOI: 10.15275/annaritmol.2022.3.8

РАДИОЧАСТОТНАЯ АБЛАЦИЯ ЛЕВОПРЕДСЕРДНОГО ИНЦИЗИОННОГО ТРЕПЕТАНИЯ С ИСПОЛЬЗОВАНИЕМ НЕФЛЮОРОСКОПИЧЕСКОГО ВЫСОКОПЛОТНОГО КАРТИРОВАНИЯ У ПАЦИЕНТА ПОСЛЕ ВЫПОЛНЕНИЯ КРИОМОДИФИКАЦИИ ОПЕРАЦИИ «ЛАБИРИНТ»

Тип статьи: клинический случай

Г.А. Аванесян, И.А. Темирбулатов, М.Г. Меладзе

ФГБУ «Национальный медицинский исследовательский центр сердечно-сосудистой хирургии им. А.Н. Бакулева» (президент – академик РАН и РАМН Л.А. Бокерия) Минздрава России, Рублевское ш., 135, Москва, 121552, Российская Федерация

Аванесян Грайр Араратович, аспирант; orcid.org/0000-0001-5367-8382, e-mail: grair707@mail.ru
Темирбулатов Ибрагим Алиевич, сердечно-сосудистый хирург; orcid.org/0000-0002-9813-9021
Меладзе Майя Гурамовна, мл. науч. сотр., кардиолог; orcid.org/0000-0002-3372-0456

Фибрилляция предсердий (ФП) – суправентрикулярное нарушение ритма сердца (НРС), характеризующееся хаотичным сокращением миокарда предсердий с частотой от 350 до 700 уд/мин и нерегулярным проведением на миокард желудочков.
Во всем мире ФП является наиболее распространенным НРС, по предварительным данным, от 5 до 7% населения страдают этим заболеванием. Поиск оптимальной тактики лечения пациентов с ФП продолжается несколько десятилетий. На сегодняшний день существуют медикаментозное, интервенционное и хирургическое направления в лечении ФП. Операция «Лабиринт» является «золотым стандартом» хирургического лечения ФП у пациентов с сопутствующей органической патологией сердца. По различным данным, эффективность операции «Лабиринт» достигает 90–95%. Однако у определенного числа пациентов наблюдается развитие инцизионных аритмий.
Представленный клинический случай демонстрирует успешное устранение атипичного инцизионного левопредсердного трепетания с использованием нефлюороскопического высокоплотного картирования у пациента после успешного устранения длительно персистирующей формы ФП с помощью криомодификации операции «Лабиринт».

Ключевые слова: фибрилляция предсердий, операция «Лабиринт», инцизионное трепетание, радиочастотная аблация

RADIOFREQUENCY ABLATION OF LEFT ATRIAL INCISIONAL FLUTTER USING NON-FLUOROSCOPIC HIGH-DENSITY MAPPING IN A PATIENT AFTER CRYOMODIFICATION OF MAZE PROCEDURE

G.A. Avanesyan, I.A. Temirbulatov, M.G. Meladze

Bakoulev National Medical Research Center for Cardiovascular Surgery, Moscow, 121552, Russian Federation

Grayr A. Avanesyan, Postgraduate; orcid.org/0000-0001-5367-8382, e-mail: grair707@mail.ru
Ibragim A. Temirbulatov, Cardiovascular Surgeon; orcid.org/0000-0002-9813-9021
Maya G. Meladze, Junior Research Associate, Cardiologist; orcid.org/0000-0002-3372-0456

Atrial fibrillation (AF) is a supraventricular arrhythmia characterized by chaotic contraction of the atrial myocardium with a frequency of 350 to 700 bpm and irregular conduction to the ventricular myocardium.

Worldwide, AF is the most common arrhythmia, according to preliminary data, from 5 to 7% of the population suffer from this disease. The search for optimal tactics for treating patients has been going on for several decades. At this moment there are medical, interventional and surgical directions in the treatment of AF. A new stage in the treatment was the emergence of the Maze procedure, which today is the "gold standard" in the surgical treatment of AF in patients with concomitant valvular pathology. According to various sources, the effectiveness of the Maze procedure reaches 90–95%. However, in a certain number of patients, the appearance of incisional arrhythmias is observed.

This clinical case demonstrates the successful elimination of atypical incisional left atrial flutter using non-fluoroscopic high-density mapping in a patient after successful elimination of long-term persistent AF by cryomodification of the Maze procedure.

Keywords: atrial fibrillation, Maze procedure, incisional flutter, radiofrequency ablation

Введение

Фибрилляция предсердий (ФП) – суправентрикулярное нарушение ритма сердца (НРС), характеризующееся хаотичным сокращением миокарда предсердий с частотой от 350 до 700 уд/мин и нерегулярным проведением на миокард желудочков [1, 2].

Во всем мире ФП – наиболее распространенное НРС. По предварительным данным, от 5 до 7% населения страдают этим заболеванием. По результатам некоторых исследований, факторами риска являются пол, возраст, вредные привычки (пристрастие к алкоголю, табакокурение, употребление наркотиков и прием некоторых медицинских препаратов), высокий индекс массы тела, чрезмерная физическая и психоэмоциональная нагрузка и др. [3].

Фибрилляцию предсердий подразделяют на впервые выявленную, пароксизмальную, персистирующую, длительно персистирующую и постоянную формы. Она является причиной развития каждого пятого инсульта. Ишемический инсульт у пациентов с ФП рецидивирует и приводит к более выраженной инвалидизации по сравнению с инсультами другого патогенеза, при этом частота летальности также возрастает у пациентов с данным НРС.

Поиск оптимальной тактики лечения пациентов продолжается несколько десятилетий. На сегодняшний день существуют медикаментозное, интервенционное и хирургическое направления в лечении ФП [4].

С развитием кардиохирургии и методов диагностики происходит и понимание механизмов развития и поддержания пароксизмов ФП. Новым этапом в лечении стала операция «Лабиринт», которая на сегодняшний день является «золотым стандартом» хирургического лечения ФП у пациентов с сопутствующей органической патологией сердца [5].

Хирургическое создание путей для прохождения электрического импульса исключает развитие ФП, сохраняет функцию синусного узла, а также поддерживает механическую функцию предсердий у большинства пациентов, которым выполняют операцию «Лабиринт». Существуют различные модификации данной операции, в том числе использование криоэнергии, которая позволила заменить традиционную технику «разрез–шов», применяемую в операции «Лабиринт III», что значительно упростило технику операции и сократило длительность искусственного кровообращения [6, 7].

По различным данным, эффективность операции «Лабиринт», показателем которой является свобода от ФП, достигает 90–95%. Однако у определенного числа пациентов наблюдается развитие инцизионных аритмий [8, 9].

Представленный клинический случай демонстрирует успешное устранение атипичного инцизионного левопредсердного трепетания с использованием нефлюороскопического высокоплотного картирования у пациента после успешного устранения длительно персистирующей формы ФП с помощью криомодификации операции «Лабиринт».

Описание случая

Пациент, 62 года, был госпитализирован с жалобами на частое сердцебиение, носящее ритмичный и аритмичный характер, с максимальной частотой желудочковых сокращений (ЧЖС) 180–190 уд/мин, сниженную толерантность к физической нагрузке, одышку.

Из анамнеза известно, что считает себя больным с 44 лет, когда впервые ощутил перебои в работе сердца, которые купировались внутри-

венным введением антиаритмических препаратов. По данным ЭКГ был зарегистрирован пароксизм трепетания предсердий (ТП). Учитывая данные анамнеза, объективного осмотра и результаты инструментальных методов исследования, в 2013 г. пациенту была выполнена радиочастотная аблация (РЧА) правого перешейка. Однако спустя полгода после выполнения РЧА пациент отмечает возобновление устойчивого, гемодинамически значимого пароксизма НРС, в результате чего он был госпитализирован в больницу по месту жительства для выполнения электроимпульсной терапии. После восстановления синусового ритма пациенту провели антиаритмическую, диуретическую и антигипертензивную терапию. Однако в 2017 г. состояние пациента ухудшилось, появились частые, затяжные приступы, трудно купируемые антиаритмическими препаратами. Дважды была выполнена электроимпульсная терапия, без эффекта.

Пациент был госпитализирован в НМИЦ ССХ им. А.Н. Бакулева для определения тактики дальнейшего лечения.

По данным электрокардиографии (ЭКГ) у пациента регистрировались пароксизм ФП со средней частотой сердечных сокращений (ЧСС) 80–90 уд/мин.

По данным холтеровского мониторирования ЭКГ (ХМ ЭКГ), основной ритм ФП с ЧЖС 85–130 уд/мин.

По данным трансторакальной эхокардиографии (ЭхоКГ) отмечаются увеличение левого предсердия (ЛП) (5,3–5,7 см), увеличение правого предсердия (ПП) (4,5–5,3 см), регургитация на митральном клапане (МК) II–III степени двумя потоками, регургитация на трикуспидальном клапане (ТК) II–III степени, фракция выброса (ФВ) 55%, ударный объем (УО) 83 мл, конечный систолический объем (КСО) 97,3 мл, конечный диастолический объем (КДО) 144 мл, конечный систолический размер (КСР) 4,6 см, конечный диастолический размер (КДР) 6,1 см.

По данным компьютерной томографии (КТ), объем ЛП 191 мл, анатомия легочных вен (ЛВ) не изменена. Размер левой верхней легочной вены (ЛВЛВ) составил 23 мм, левой нижней легочной вены (ЛНЛВ) – 24 мм, правой верхней легочной вены (ПВЛВ) – 22 мм, правой нижней легочной вены (ПНЛВ) – 21 мм.

Учитывая жалобы, анамнез заболевания и результаты инструментальных исследований, было принято решение о хирургической коррекции аритмии. Во время госпитализации была выполнена операция «Лабиринт IIIБ» с пластикой МК, ТК и перевязкой ушка ЛП. Ранний послеоперационный период протекал без особенностей. Пациент был выписан на синусовом ритме с назначением антиаритмической (амиодарон, аллапинин), диуретической (торасемид, верошпирон) и антикоагулянтной (варфарин) терапии.

В 2022 г. у пациента вновь появились приступы учащенного сердцебиения, по данным ЭКГ регистрировалось атипичное ТП. Пациент был повторно госпитализирован в НМИЦ ССХ им. А.Н. Бакулева для выполнения РЧА.

При поступлении на ЭКГ регистрировались ТП с различным проведением (2 : 1, 3 : 1) и ЧЖС 120 уд/мин.

По данным ХМ ЭКГ, основной ритм ТП с ЧЖС 115–120 уд/мин.

По данным ЭхоКГ отмечаются увеличение ЛП (5,7–6,2 см), увеличение ПП (4,8–5,5 см), регургитация на МК I степени, регургитация на ТК отсутствует, показатели сократительной функции ЛЖ в норме – ФВ 61%, УО 48 мл, КСО 103,3 мл, КДО 186 мл, КСР 5,1 см, КДР 6,7 см.

По результатам чреспищеводной ЭхоКГ данных за тромбоз не выявлено.

По данным КТ, объем ЛП 210 мл, анатомия ЛВ не изменена. Размер ЛВЛВ 27 мм, ЛНЛВ 25 мм, ПВЛВ 24 мм, ПНЛВ 23 мм.

Описание операции

Пациент был доставлен в рентгеноперационную. Исходно регистрировались ТП с различным проведением (2 : 1, 3 : 1) и ЧЖС 120–130 уд/мин.

Была выполнена пункция подключичной и бедренной вен по методике Сельдингера. После стандартного позиционирования диагностического электрода в коронарный синус выполнено энтреймент-картирование тахикардии, наиболее короткий постстимуляционный интервал регистрировался на дистальных полюсах электрода, установленного в коронарный синус, что свидетельствовало о левопредсердной локализации ТП.

Под контролем внутрисердечного ультразвукового исследования и флюороскопии была выполнена пункция межпредсердной перегородки, после чего одновременно проведено высокоплотное электроанатомическое активационное и вольтажное картирование ЛП. Анализ интраоперационных данных показал зону замедленного проведения по крыше ЛП, что соответствовало зоне с низкоамплитудной активностью (зона фиброза) на вольтажной карте

(рис. 1). В данной зоне было выполнено линейное воздействие по типу point by point с соблюдением аблационного индекса (АИ) и параметров для высокоэнергетической и кратковременной аблации (P = 40–45 W, imp = 87–103 Ohm, t = 36–41 °C, по 10–15 с на точку воздействия с общей длительностью 430 с под контролем АИ 450–550) (рис. 2). Во время проведения РЧА отмечались удлинение длительности цикла тахикардии с последующим купированием ТП и восстановлением синусового ритма с ЧСС 65 уд/мин. После РЧА было выполнено электрофизиологическое исследование – индуцировать ФП и ТП всеми возможными методами электрокардиостимуляции не удалось. Пациент переведен в отделение на синусовом ритме.

По данным ХМ ЭКГ спустя 3 и 6 мес после РЧА регистрировались синусовый ритм с ЧСС 65–70 уд/мин.

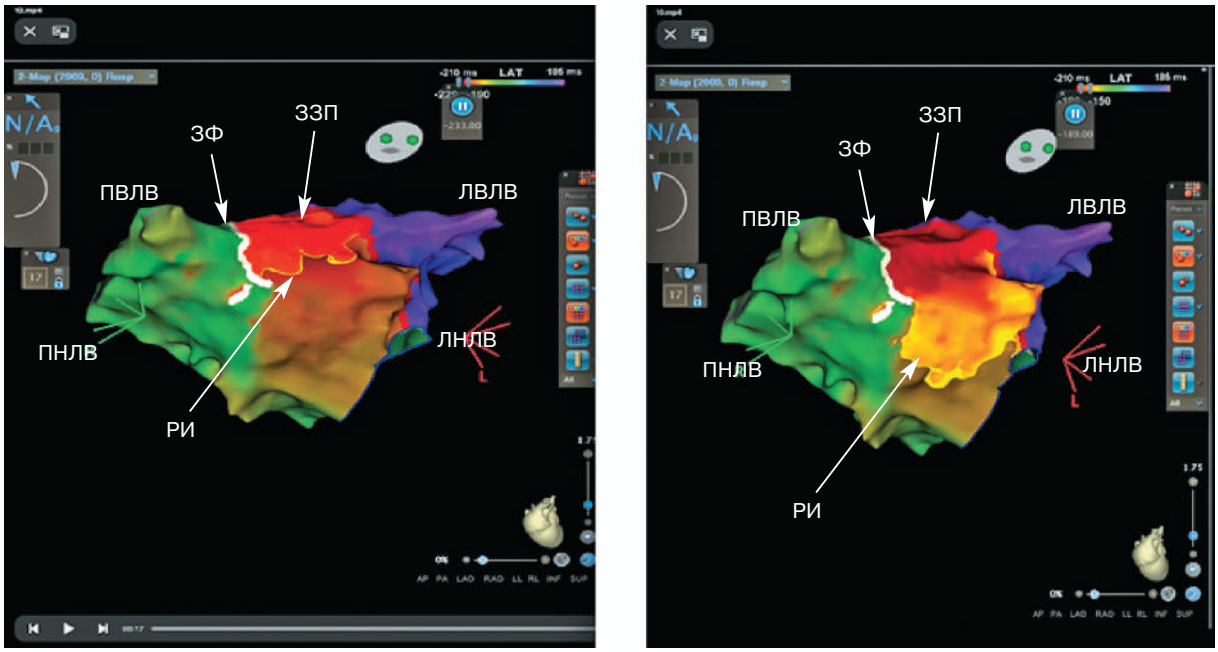

Рис. 1. Электроанатомическая активационная карта ЛП с соблюдением стандартных параметров картирования в диапазоне от 0,1 до 0,5 мВ.

ЗФ – зона фиброза, ЗЗП – зона замедленного проведения, РИ – распространение импульса при активационном картировании

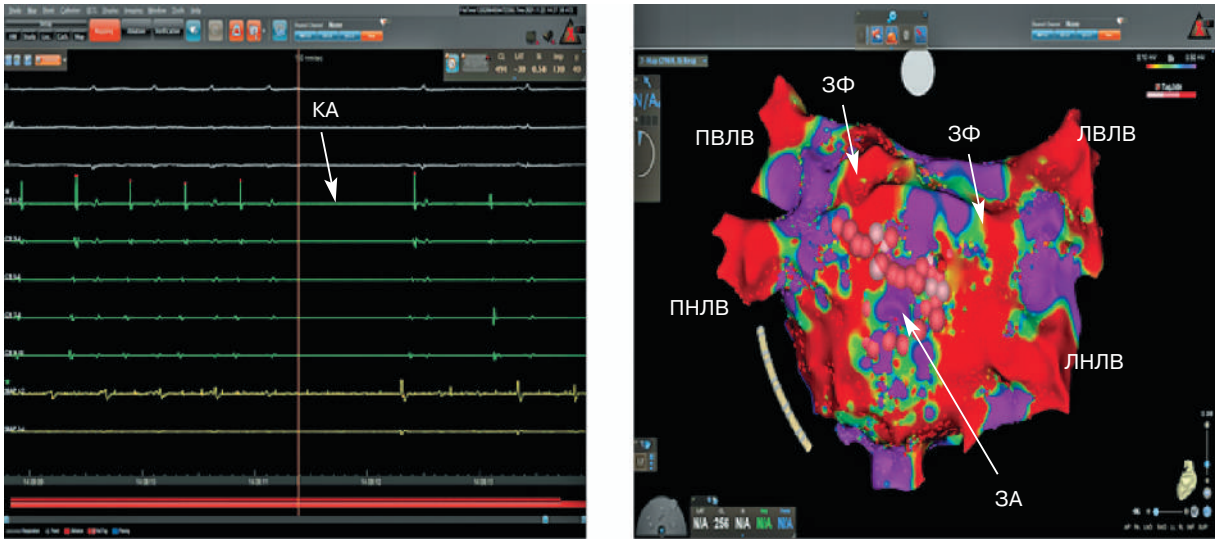

Рис. 2. Электроанатомическая активационная карта ЛП с соблюдением стандартных параметров картирования в диапазоне от 0,1 до 0,5 мВ.

ЗА – зона аблации, КА – купирование аритмии при активационном картировании

Обсуждение

Лечение пациентов с ФП имеет особое значение в системе здравоохранения. Существуют различные методики и подходы к лечению таких пациентов. По современным клиническим рекомендациям, основной подход к лечению пароксизмальной формы ФП заключается в использовании медикаментозной терапии, а при ее неэффективности – в применении интервенционного или хирургического лечения [10, 11].

В своей работе K. Suzuki et al. представили ретроспективное исследование 59 пациентов, которым была выполнена операция «Лабиринт» в период с 2007 по 2019 г. В данной группе пациентов были зарегистрированы пароксизмы предсердных нарушений ритма. У 37 пациентов регистрировалось развитие атипичного инцизионного ТП, из них у 20 пациентов отмечалось перимитральное ТП. Тридцати пациентам была проведена РЧА. Средний срок наблюдения после выполнения РЧА составил 1 год. Возврата аритмий не наблюдалось [12].

В своем исследовании R.A. Winkle et al. проанализировали пациентов с персистирующей формой ФП после выполнения операции «Лабиринт» по классической схеме. У 30 пациентов отмечался возврат аритмии, из них у 20 регистрировалось перимитральное ТП, у 10 – возврат ФП. Эффективность при выполнении аблации вторым этапом в группе с перимитральным ТП составила 90%, а при ФП – 60% [13].

Несмотря на высокую эффективность операции «Лабиринт» у пациентов с персистирующей формой ФП, существует определенный риск развития инцизионного ТП в послеоперационном периоде [14].

В данном клиническом наблюдении продемонстрирован сложный многоэтапный подход к лечению пациента с типичным истмус-зависимым ТП (РЧА ПП), персистирующей формой ФП («Лабиринт IIIБ») и атипичным инцизионным левопредсердным ТП (РЧА с использованием высокоплотного картирования) [15, 16].

Заключение

Лечение ФП – важное направление в современной интервенционной аритмологии. В представленном клиническом случае мы продемонстрировали успешное устранение атипичного инцизионного левопредсердного трепетания предсердий с использованием нефлюороскопического высокоплотного картирования у пациента после успешного устранения длительно персистирующей формы ФП с помощью криомодификации операции «Лабиринт».

Библиографический список/References

1. Ковалев А.С., Филатов А.Г. Нефлюороскопическая интервенционная диагностика аритмий. *Анналы аритмологии*. 2020; 17 (2): 135–46. DOI: 10.15275/annaritmol.2020.2.7
   Kovalev A.S., Filatov A.G. Nonfluoroscopic interventional diagnostic of arrhythmias. *Annaly Aritmologii (Annals of Arrhythmology)*. 2020; 17 (2): 135–46 (in Russ.). DOI: 10.15275/annaritmol.2020.2.7
2. Шалов Р.З., Филатов А.Г. Одномоментное эпикардиальное и эндокардиальное картирование при хирургическом лечении фибрилляции предсердий (клинический случай). *Сердечно-сосудистые заболевания. Бюллетень НЦССХ им. А.Н. Бакулева РАМН*. 2019; 20 (S5): 65.
   Shalov R.Z., Filatov A.G. Simultaneous epicardial and endocardial mapping in the surgical treatment of atrial fibrillation (clinical case). *The Bulletin of Bakoulev Center. Cardiovascular Diseases*. 2019; 20 (S5): 65 (in Russ.).
3. Ковалев А.С., Филатов А.Г., Бокерия О.Л., Бокерия Л.А. Этапный подход к интервенционному лечению идиопатической персистирующей формы фибрилляции предсердий (результаты пилотного исследования). *Анналы аритмологии*. 2019; 16 (1): 42–6. DOI: 10.15275/annaritmol.2019.1.6
   Kovalev A.S., Filatov A.G., Bockeria O.L., Bockeria L.A. Stepwise approach in treatment of idiopathic persistent atrial fibrillation (a pilot study). *Annaly Aritmologii (Annals of Arrith-mology)*. 2019; 16 (1): 42–6 (in Russ.). DOI: 10.15275/annaritmol.2019.1.6
4. Филатов А.Г., Шалов Р.З., Сабиров Ш.Н. Случай одномоментного эндокардиального и эпикардиального картирования левого предсердия при выполнении операции «Лабиринт IIIБ». *Анналы аритмологии*. 2019; 16 (2): 96–102. DOI: 10.15275/annaritmol.2019.2.6
   Filatov A.G., Shalov R.Z., Sabirov Sh.N. The case of simultaneous endocardial and epicardial mapping of the left atrium when performing "Maze IIIB" procedure. *Annaly Aritmologii (Annals of Arrithmology)*. 2019; 16 (2): 96–102 (in Russ.). DOI: 10.15275/annaritmol.2019.2.6
5. Бокерия Л.А., Филатов А.Г., Шалов Р.З. и др. Одномоментное эндокардиальное и эпикардиальное картирование левого предсердия у пациентов с длительно персистирующей формой фибрилляции предсердий. *Анналы аритмологии*. 2019; 16 (4): 184–93. DOI: 10.15275/annaritmol.2019.4.1
   Bockeria L.A., Filatov A.G., Shalov R.Z. et al. The simultaneous endocardial and epicardial mapping of the left atrium in patients with long-persistent atrial fibrillation. *Annaly Aritmologii (Annals of Arrithmology)*. 2019; 16 (4): 184–93 (in Russ.). DOI: 10.15275/annaritmol.2019.4.1
6. Аванесян Г.А., Сапарбаев А.А., Филатов А.Г. и др. Аблация импульсным полем в лечении фибрилляции предсердий. *Креативная кардиология*. 2021; 15 (3): 332–41. DOI: 10.24022/1997-3187-2021-15-3-332-341
   Avanesyan G.A., Saparbaev A.A., Filatov A.G. et al. Pulsed field ablation in the treatment of atrial fibrillation. *Creative Cardiology*. 2021; 15 (3): 332–41 (in Russ.). DOI: 10.24022/1997-3187-2021-15-3-332-341
7. Бокерия Л.А., Бокерия О.Л., Сергеев А.В. и др. Электрофизиологические характеристики и результаты катетерной аблации симптомных предсердных тахиаритмий после хирургического лечения фибрилляции предсердий. *Анналы аритмологии*. 2016; 13 (1): 47–54. DOI: 10.15275/annaritmol.2016.1.6

Bockeria L.A., Bockeria O.L., Sergeev A.V. et al. Electrophysiological properties and the results of catheter ablation of symptomatic atrial tachyarrhythmia after surgical ablation of atrial fibrillation. *Annaly Aritmologii (Annals of Arrithmology)*. 2016; 13 (1): 47–54 (in Russ.). DOI: 10.15275/annaritmol.2016.1.6

8. Bockeria L.A., Bockeria O.L., Sanakoev M.K. et al. Simultaneous surgical correction of atrial fibrillation and aortic valve replacement: immediate results after surgery. *Russian Open Medical Journal*. 2016; 5 (4): 404. DOI: 10.15275/rusomj.2016.0404
9. Бокерия О.Л., Канаметов Т.Н. Послеоперационная фибрилляция предсердий: роль воспалительных цитокинов и использование колхицина как профилактического средства. *Анналы аритмологии*. 2015; 12 (3): 141–51. DOI: 10.15275/annaritmol.2015.3.2
   Bockeria O.L., Canametov T.N. Postoperative atrial fibrillation: role of inflammatory biomarkers and use of colchicine for its prevention. *Annaly Aritmologii (Annals of Arrithmology)*. 2015; 12 (3): 141–51 (in Russ.). DOI: 10.15275/annaritmol.2015.3.2
10. Аванесян Г.А., Темирбулатов И.А., Сапарбаев А.А. Этапный подход в лечении фибрилляции предсердий у пациента с коморбидной патологией. *Анналы аритмологии*. 2022; 19 (2): 90–5. DOI: 10.15275/annaritmol.2022.2.4
    Avanesyan G.A., Temirbulatov I.A., Saparbaev A.A. Staged approach in the treatment of atrial fibrillation in a patient with comorbid pathology. *Annaly Aritmologii (Annals of Arrithmology)*. 2022; 19 (2): 90–5 (in Russ.). DOI: 10.15275/annaritmol.2022.2.4
11. Аванесян Г.А., Филатов А.Г. Биофизические аспекты абляции миокардиальной ткани при лечении пациентов с фибрилляцией предсердий. *Анналы аритмологии*. 2022; 19 (1): 23–31. DOI: 10.15275/annaritmol.2022.1.4
    Avanesyan G.A., Filatov A.G. Biophysical aspects of myocardial tissue ablation in the treatment of patients with atrial fibrillation. *Annaly Aritmologii (Annals of Arrithmology)*. 2022; 19 (1): 23–31 (in Russ.). DOI: 10.15275/annaritmol.2022.1.4
12. Suzuki K., Miyamoto K., Ueda N. et al. Relationship between electrical gaps after Maze procedure and atrial tachyarrhythmias and ablation outcomes after cardiac surgery and concomitant Maze procedure. *Heart Vessels*. 2021; 36 (5): 67–85. DOI: 10.1007/s00380-020-01737-3
13. Winkle R.A., Fleming W., Mead R.H. et al. Catheter ablation for failed surgical maze: comparison of cut and sew vs. non-cut and sew maze. *J. Interv. Card. Electrophysiol*. 2019; 55 (2): 183–9. DOI: 10.1007/s10840-019-00509-y
14. Фатулаев З.Ф., Санакоев М.К., Мироненко М.Ю. и др. Отдаленные результаты хирургической коррекции фибрилляции предсердий у пациентов с различной патологией митрального клапана. *Анналы аритмологии*. 2021; 18 (3): 132–42. DOI: 10.15275/annaritmol.2021.3.1.
    Fatulaev Z.F., Sanakoev M.K., Mironenko M.Yu. et al. Long-term results of surgical treatment of atrial fibrillation in patients with various mitral valve pathology. *Annaly Aritmologii (Annals of Arrithmology)*. 2021; 18 (3): 132–42 (in Russ.). DOI: 10.15275/annaritmol.2021.3.1
15. Бокерия Л.А., Бокерия О.Л., Фатулаев З.Ф. и др. Методика операции «Лабиринт IIIБ» в хирургии фибрилляции предсердий, осложненной аритмогенной митральной недостаточностью. *Анналы аритмологии*. 2020; 17 (2): 68–83. DOI: 10.15275/annaritmol.2020.2.1
    Bockeria L.A., Bockeria O.L., Fatulaev Z.F. et al. Maze IIIB method in surgery for atrial fibrillation complicated by arrhytmogenic mitral regurgitation. *Annaly Aritmologii (Annals of Arrithmology)*. 2020; 17 (2): 68–83 (in Russ.). DOI: 10.15275/annaritmol.2020.2.1
16. Бокерия Л.А., Бокерия О.Л., Биниашвили М.Б., Ле Т.Г. Электрическая изоляция ушка левого предсердия в хирургическом лечении фибрилляции предсердий. *Анналы аритмологии*. 2021; 18 (1): 4–14. DOI: 10.15275/annaritmol.2021.1.1
    Bockeria L.A., Bockeria O.L., Biniashvili M.B., Le T.G. Electrical isolation of the left atrial appendage in the surgical treatment of atrial fibrillation. *Annaly Aritmologii (Annals of Arrithmology)*. 2021; 18 (1): 4–14 (in Russ.). DOI: 10.15275/annaritmol.2021.1.1

Поступила 03.06.2022
Принята в печать 20.09.2022

Рубрика: неинвазивная аритмология

© Л.А. БОКЕРИЯ, И.В. ПРОНИЧЕВА, С.Ю. СЕРГУЛАДЗЕ, 2022
© АННАЛЫ АРИТМОЛОГИИ, 2022

УДК 616.12-008.318
DOI: 10.15275/annaritmol.2022.3.9

СИНДРОМ КОРОТКОГО ИНТЕРВАЛА QT И ВНЕЗАПНАЯ СЕРДЕЧНАЯ СМЕРТЬ: ПОСЛЕДНИЕ КЛИНИЧЕСКИЕ И ГЕНЕТИЧЕСКИЕ ДОСТИЖЕНИЯ

Тип статьи: обзорная статья

Л.А. Бокерия, И.В. Проничева, С.Ю. Сергуладзе

ФГБУ «Национальный медицинский исследовательский центр сердечно-сосудистой хирургии им. А.Н. Бакулева» (президент – академик РАН Л.А. Бокерия) Минздрава России, Рублевское ш., 135, Москва, 121552, Российская Федерация

Бокерия Лео Антонович, д-р мед. наук, профессор, академик РАН, президент; orcid.org/0000-0002-6180-2619
Проничева Ирина Владимировна, канд. мед. наук, ст. науч. сотр., кардиолог; orcid.org/0000-0003-2669-2474, e-mail: irene_pr@mail.ru
Сергуладзе Сергей Юрьевич, д-р мед. наук, профессор, заведующий отделением, сердечно-сосудистый хирург; orcid.org/0000-0001-7233-3611

Короткий QT-интервал, определяемый электрокардиограммой, вызывает подозрение на синдром короткого QT (SQTS). Это редкое, но жизнеугрожающее состояние, связанное с внезапной сердечной смертью (ВСС), является генетически детерминированным и обусловлено мутациями в генах, кодирующих белки сердечных ионных каналов, ответственных за потенциал действия (ПД) кардиомиоцитов. Ассоциированные гены включают гены, кодирующие калиевые каналы (KCNH2, KCNQ1, KCNJ2) и катионные каналы (SCN5A), гены, кодирующие субъединицы кальциевых каналов L-типа (CACNA1C, CACNB2b, CACNA2D1), и, реже, гены анионообменника, такие как SLC4A3. Ионные нарушения приводят к ускоренной реполяризации, укороченной продолжительности ПД предсердий и желудочков и последующему повышению риска тахиаритмий и ВСС. В связи со злокачественным естественным течением SQTS у пострадавших пациентов рекомендуется имплантируемый кардиовертер-дефибриллятор. Несмотря на прогресс в последнее десятилетие, подход к диагностике и лечению может бросить вызов врачам из-за низкой распространенности SQTS и немногих опубликованных случаев. Генотипирование пациентов с SQTS приводит к выявлению четких виновников ионных каналов / транспортеров менее чем в 30% случаев, подчеркивая роль пока еще не идентифицированных модуляторов реполяризации. Целью данного обзора является обобщение имеющихся данных и обсуждение последних достижений в области генетической основы, клинических особенностей и диагностических критериев SQTS с фокусом на точное значение среза корригированого интервала QT для установления диагноза. Усилия по пониманию базовой основы этого вызывающего интерес первичного электрического заболевания сердца дадут представления о связи между конкретными генами и электрофизиологией сердца, что полезно как для лечения пострадавших пациентов, так и для углубления знаний о сердечной физиологии и фармакологии.

Ключевые слова: синдром короткого интервала QT, внезапная сердечная смерть, генетика, потенциал действия, вариабельность интервала QT, стратификация риска

SHORT QT SYNDROME AND SUDDEN CARDIAC DEATH: RECENT CLINICAL AND GENETIC ADVANCES

L.A. Bockeria, I.V. Pronicheva, S.Yu. Serguladze

Bakoulev National Medical Research Center for Cardiovascular Surgery, Moscow, 121552, Russian Federation

Leo A. Bockeria, Dr. Med. Sci., Professor, Academician of Russian Academy of Sciences and Russian Academy of Medical Sciences, President; orcid.org/0000-0002-6180-2619

Irina V. Pronicheva, Cand. Med. Sci., Senior Researcher, Cardiologist; orcid.org/0000-0003-2669-2474, e-mail: irene_pr@mail.ru
Sergey Yu. Serguladze, Dr. Med. Sci., Professor, Chief of Department, Cardiac Surgeon; orcid.org/0000-0001-7233-3611

A short QT interval, as determined by the electrocardiogram, raises the suspicion of short QT syndrome (SQTS). This rare but life-threatening condition associated with sudden cardiac death (SCD) is genetically determined and is caused by mutations in the genes encoding proteins of cardiac ion channels responsible for the action potential (AP) of cardiomyocytes. Associated genes include genes encoding potassium channels (KCNH2, KCNQ1, KCNJ2) and cation channels (SCN5A), genes encoding L-type calcium channel subunits (CACNA1C, CACNB2b, CACNA2D1), and, less commonly, anion exchanger genes such as SLC4A3. Ionic disturbances lead to accelerated repolarization, shortened duration of atrial and ventricular AP, and subsequent increased risk of tachyarrhythmias and SCD. Due to the malignant natural course of SQTS in affected patients, an implantable cardioverter defibrillator is recommended. Despite progress in the past decade, the diagnostic and treatment approach may challenge physicians because of its low prevalence and few published cases. Genotyping of patients with SQTS leads to the identification of clear ion channel/transporter culprits in <30% of cases, highlighting the role of as yet unidentified modulators of repolarization. The purpose of this review is to summarize the available evidence and discuss recent advances in the genetic basis, clinical features, and diagnostic criteria for SQTS, with a focus on the precise value of the corrected QT interval cutoff for diagnosis. Efforts to understand the underlying basis of this fascinating primary electrical heart disease will provide insights into the relationship between specific genes and the electrophysiology of the heart, both useful for treating affected patients and advancing knowledge of cardiac physiology and pharmacology.

Keywords: short QT syndrome, sudden cardiac death, genetics, action potential, QT interval variability, risk stratification

Введение

Известно, что изменение корригированного интервала QT (QTc) на электрокардиограмме (ЭКГ) (либо укорочение, либо удлинение) увеличивает риск опасных для жизни аритмий и внезапной сердечной смерти (ВСС). Синдром короткого QT (short QT syndrome, SQTS) является редкой и относительно недавно обнаруженной первичной сердечной каналопатией, связанной с предсердными и желудочковыми аритмиями и/или ВСС. Важно отметить патогенность состояния, которую хорошо иллюстрирует тот факт, что примерно 40% случаев SQTS сначала проявляются как остановка сердца [1].

Обычно при всех типах SQTS встречается сокращенный интервал QTc на ЭКГ. Укорочение интервала QT на ЭКГ отражает заметно ускоренную реполяризацию сердца, которая может быть результатом повышения активности реполяризующих токов или снижения активности деполяризующих токов. Эти изменения являются генетически-детерминированными и наблюдаются при отсутствии очевидных структурных заболеваний сердца. На основе хронологии обнаружения генетических вариантов были предложены различные типы SQTS, такие как SQTS 1–3 с усилением функции калиевых каналов, SQTS 4–6 с потерей функции кальциевых каналов и новый SQTS с нарушением работы сердечного анионообменника Cl/HCO3 AE3 [2]. Наиболее часто описываемым типом является SQTS 1. Однако существует значительное число пациентов с клиническим диагнозом SQTS, у которых причинная генетическая мутация не идентифицирована.

Впервые о SQTS как о новой клинической сущности сообщил I. Gussak et al. в 2000 г. [3]. До этого сообщалось о сокращении интервала QT только в контексте электролитного дисбаланса (гиперкалиемия, гиперкальциемия), гипертермии, ацидоза и эндокринных нарушений. Семейная природа и аритмогенный потенциал заболевания дополнительно подтвердили F. Gaita et al. в 2003 г. [4]. Они описали 6 пациентов с SQTS в двух неродственных европейских семьях с семейным анамнезом внезапной смерти в ассоциации с короткими интервалами QT на ЭКГ.

С момента признания этого редкого аритмического заболевания в 2000 г. был достигнут значительный прогресс в определении клинической, молекулярной и генетической основы SQTS, а также вариантов терапии. Несмотря на это, продолжается спор о точном значении среза для короткого интервала QTc. Из-за недостаточных популяционных исследований и использования различных значений отсечения QT заболевание считается трудноуловимым для диагностики. И хотя генетические формы SQTS редки, состояние может быть своевременно не

диагностировано и нести риск ВСС. Необходимость отличать «здоровые» короткие интервалы QT от «нездоровых» привела к поиску дополнительных маркеров риска аритмии, которые могут облегчить постановку правильного диагноза и своевременную профилактику ВСС.

В данном обзоре обобщены современные данные и рассмотрены генетические основы и клинические особенности SQTS с фокусом на ЭКГ-критерии, облегчающие выявление этой новейшей аритмогенной сердечной каналопатии. Особое внимание уделяется молекулярным детерминантам длительности потенциала действия (ПД) и причинам SQTS с обзором последних достижений в области его аритмогенного механизма, связанного с повторным входом, на основе экспериментов. Кроме того, обсуждаются терапевтические возможности этой вызывающей интерес первичной электрической болезни сердца.

Установление диагноза. Электрокардиографические критерии

Электрокардиограмма по праву считается основой диагностики SQTS. Отличительная черта ЭКГ – аномально короткий интервал QT. Основной проблемой в клинической диагностике является определение значения отсечки на нижнем конце интервала QTc.

В 2011 г. M.H. Gollob et al. разработали схему диагностического скрининга SQTS [5]. По аналогии со шкалой Schwartz для синдрома удлиненного интервала QT (LQTS) в предложенной шкале SQTS для оценки степени риска использовалась постепенная градация величины интервала QTc с учетом целого ряда клинических и генетических критериев. В разделе ЭКГ-критериев шкала использовала значение QTc менее 330 мс в качестве самого весомого признака с максимальным количеством баллов. Предложенная шкала не была единогласно поддержана рядом авторов [6]. Это не помешало позднее достигнуть консенсуса в отношении того, что для диагностики следует использовать значение среза QTc 330 мс и менее [7]. Однако такое значение QTc существенно ниже принятых стандартных отклонений (± 350 мс у мужчин и ± 365 мс у женщин) [8]. Популяционные и генетические исследования показывают, что интервал QTc менее 330 мс встречается крайне редко. В финской когорте, о которой сообщали O. Anttonen et al., только 0,4% людей имели QTc менее 340 мс, а QTc менее 320 мс имели 0,1% населения [9]. Большинство пациентов с SQTS показывают QTc менее 340 мс с диапазоном от 210 до 320 мс. Кроме того, у пациентов с SQT4 и SQT5 интервалы QTc обычно немного длиннее (от 330 до 360 мс) [10].

В связи с указанными обстоятельствами рекомендации Европейского общества кардиологов (European Society of Cardiology – ESC) 2015 г. предлагают использовать в качестве пороговой отсечки для постановки диагноза SQTS интервал QTc 340 мс и менее. Положительный диагноз может быть поставлен и с более длинным интервалом QTc 360 мс и менее, если имеются доказательства одного или нескольких дополнительных клинических критериев из: 1) семейной истории SQTS; 2) подтвержденной патогенной мутации; 3) семейной истории внезапной смерти в возрасте моложе 40 лет; 4) выживаемости после эпизода желудочковой тахикардии (ЖТ) / фибрилляции желудочков (ФЖ) при отсутствии структурных заболеваний сердца [11]. Распространенность предложенных пороговых значений в общей популяции составляет 0,18–0,40% и 2,0–2,9% соответственно [8]. Популяционные исследования также показывают, что относительно небольшое количество людей имеют интервалы QTc менее 360 мс (мужчины) и менее 370 мс (женщины) соответственно, так что эти значения, вероятно, следует рассматривать как «короткие».

В дополнение к короткому интервалу QTc есть несколько других результатов ЭКГ, которые могут облегчить правильный диагноз:

– высокие, остроконечные, симметричные зубцы T с узким основанием, напоминающие палатки в пустыне (desert tent T waves);

– за комплексом QRS немедленно следует T-волна; сегмент ST обычно отсутствует [12];

– плохая адаптация интервала QT к замедлению пульса, в результате чего он остается коротким даже при низкой частоте сердечных сокращений (ЧСС) [13];

– заметная U-волна, разделенная изоэлектрическим T-U сегментом [14];

– удлинение интервала T_{peak}–T_{end}, свидетельствующее об усиленной трансмуральной дисперсии рефрактерности [5];

– депрессия сегмента PQ, обусловленная гетерогенной аббревиатурой реполяризации предсердий, наиболее выраженна в нижних и передних отведениях [15].

При подозрении на диагноз SQTS следует проводить ЭКГ в 12 отведениях в покое с ЧСС в пределах нормы. Интервал QT предпочтительнее измерять при ЧСС менее 80 ударов в минуту, поскольку все формулы, рассчитывающие QTc,

будут чрезмерно корректировать истинные интервалы QTc при более высокой частоте сердечных сокращений, что приведет к ложноотрицательному диагнозу. В таких случаях холтеровское мониторирование или длительное мониторирование ЭКГ становится необходимым для постановки правильного диагноза.

Кроме того, необходимо учитывать доказательства того, что в некоторых случаях SQTS может быть «перекрестным синдромом» и иметь некоторое совпадение одновременно с синдромом Бругада, или с синдромом ранней реполяризации, или с синдромом слабости синусного узла – фенотипы, которые могут осложнить первичную диагностику [16, 17].

Наконец, наличие ФП у пациентов с SQTS может затруднить точное измерение интервала QT, и некоторые случаи SQTS могут быть пропущены при таком развитии событий. Здесь можно провести полезную аналогию с семейной ФП, вызванной мутацией с усилением функции (S140G в гене *KCNQ1*) в основной субъединице сердечных каналов, ответственных за исходящий калиевый ток (I_{Ks}) [18]. Биофизические данные *in vitro* и *in silico* показывают, что, помимо своей склонности вызывать ФП, эта мутация гена *KCNQ1* должна также сокращать ПД кардиомиоцитов желудочков и повышать восприимчивость к желудочковой аритмии [19]. Однако в первом сообщении об этой мутации на ЭКГ при наличии ФП не было обнаружено укорочения QTc, тем самым отмечая, что нерегулярные желудочковые сокращения могут влиять на распознавание интервала QT и точность измерения QTc [18].

И последнее. Большинство исследований были проведены с участием взрослых лиц и поэтому, возможно, было недооценено возникновение коротких интервалов QT в первые годы жизни, учитывая предположительно высокую летальность в младенческом возрасте. Независимо от его частоты и распространенности, SQTS является высокопатогенным [1, 20], что делает важным понимание основы, механизмов восприимчивости к аритмии и потенциала лечения выявленных вариантов SQTS. Следующие разделы иллюстрируют взаимные преимущества сочетания клинических и доклинических фундаментальных научных исследований этого редкого состояния.

Установление причинно-следственной связи. Молекулярный механизм заболевания

В настоящее время идентифицировано более 30 редких вариантов в 8 различных генах (*CACNA1C, CACNA2D1, CACNB2, KCNH2, KCNJ2, KCNQ1, SCN5A* и *SLC4A3*), которые следуют аутосомно-доминантному типу наследования или, реже, спорадическому, с неполной пенетрантностью фенотипа (табл. 1). Эти редкие генетические дефекты вызывают нарушение работы ионных каналов в кардиомиоцитах по различным биофизическим фенотипам – усиления функции (gain-of-function) или снижения функции (loss-of-function). Гены, связанные с SQTS, также участвуют в развитии LQTS, хотя мутации оказывают противоположное влияние на функцию каналов. Гены, кодирующие калиевые каналы (*KCNH2, KCNQ1* и *KCNJ2*), обусловливают три подтипа – SQTS 1, SQTS 2 и SQTS 3 соответственно, и мутации усиления функции в этих генах приводят к увеличению оттока калия во время фазы плато наружу (в отличие от мутаций потери функции, вызывающих снижение тока калия наружу, что наблюдается при LQTS).

Таблица 1

Молекулярно-генетические варианты SQTS

Вариант SQTS	Длительность QTc, мс	Ген	Белковый продукт/ ионный канал	Ионный ток	Эффект
SQT1	260–280	*hERG (KCNH2)*	Kv11.1	I_{Kr} ↑	GOF
SQT2	302	*KCNQ1 (KvLQT1)*	Kv7.1	I_{Ks} ↑	GOF
SQT3	315–320	*KCNJ2*	Kir2.1	I_{Kl} ↑	GOF
SQT4	331–370	*CACNA1C*	Cav1.2	$I_{Ca\text{-}L}$ ↓	LOF
SQT5	346–360	*CACNB2b*	Cavβ2b	$I_{Ca\text{-}L}$ ↓	LOF
SQT6	329	*CACNA2D1*	Cavα2δ–1	$I_{Ca\text{-}L}$ ↓	LOF
SQT7	320	*SCN5A*	Nav1.5 (каноническая субъединица α)	I_{Na} ↓	LOF
SQT8	320	*SLC4A3*	Анионообменник 3 (AE3)	Cl^-/HCO_3^- ↓	LOF

Примечание. Gain-of-function (GOF) – усиление функции ионного канала; loss-of-function (LOF) – потеря функции ионного канала.

Мутации потери функции в генах, кодирующих α- (*CACNA1C*), β 2b- (*CACNB2b*) и α2δ1-субъединицы (*CACNA2D1*) кальциевых каналов L-типа, которые вызывают уменьшение притока ионов кальция ($I_{Ca\text{-}l}$) во время фазы плато ПД и обусловливают SQTS 4, SQTS 5 и SQTS 6 соответственно, связаны с менее значимым укорочением интервала QTc (менее 360 мс), чем при SQTS 1–3, и приводят к фенотипу заболевания, сходному с фенотипом синдрома Бругада [10, 17].

В 2012 г. сообщили о предполагаемом варианте SQTS 7, связанным с идентификацией редкого варианта p.(Arg689His) в гене *SCN5A* [21]. Этот вариант был идентифицирован у 40-летнего мужчины с семейным анамнезом ВСС, у которого была бругада-подобная ЭКГ с короткими интервалами QT. Ген *SCN5A* кодирует доминантную изоформу сердечного натриевого канала Nav1.5, ответственного за входящий натриевый ток (I_{Na}). Имеются противоречивые биофизические данные об этой мутации: некоторые данные предполагают потерю функции (в соответствии с фенотипом Бругада/SQTS) [21], в то время как другие данные предполагают увеличение позднего натриевого тока (что продлит реполяризацию) [22]. Возможно, что клиническое проявление эффектов этой мутации может зависеть от дополнительных, еще не идентифицированных факторов.

Генотипирование пациентов с SQTS приводит к выявлению четких виновников ионных каналов/транспортеров менее чем в 30% случаев, подчеркивая роль пока еще не идентифицированных модуляторов реполяризации. Например, недавнее секвенирование экзома в двух неродственных семьях с SQTS выявило один и тот же редкий вариант p.(Arg370His) в гене *SLC4A3*, кодирующем сердечный хлоридно-бикарбонатный анионообменник 3 (AE3), как новый модификатор реполяризации желудочков [2]. Экспериментальные данные *in vitro* и на моделях рыбок данио показали, что выявленная мутация в гене *SLC4A3* приводит к уменьшению доставки анионообменника 3 к мембране, что вызывает потерю хлоридно-бикарбонатного-обмена, внутриклеточное подщелачивание и укорочение продолжительности ПД. Это изменение сейчас рассматривается как 8 вариант заболевания (см. табл. 1).

Таким образом, мутации с усилением функции калия и мутации с потерей функции кальциевых и натриевых каналов, реже – с потерей функции анионообменника, обусловливают увеличение потоков реполяризации – быстрого (I_{Kr}) и медленного (I_{Ks}) компонентов калиевого тока задержанного выпрямления, калиевого тока аномального выпрямления (I_{K1}) или снижение потоков деполяризации (I_{Na}, $I_{Ca\text{-}l}$). В результате генетически обусловленных ионных аномальных изменений длительность фазы реполяризации ПД кардиомиоцитов уменьшается. Ускоренная реполяризация желудочков отражается на ЭКГ в виде укорочения интервала QT.

Понимание взаимосвязи между фенотипом и генотипом стало возможным благодаря исследованиям *in vitro* и *in silico*, в том числе на примере первого генетического изменения, связанного с этим заболевание, локализованного в гене *KCNH2*. Ген *hERG* (*KCNH2*) кодирует канальный белок KV11.1, ответственного за быстро активирующийся калиевый ток замедленного выпрямления (I_{Kr}) – главный ток реполяризации во время ПД кардиомиоцитов.

Первый генотипированный вариант SQTS (SQTS 1) обусловлен заменой аспарагина на лизин (N588K) во внешней области линкера S5-поры канала *hERG* (*KCNH2*) и составляет около 18,5% генотипированных случаев SQTS и демонстрирует 100% пенетрантность [17]. Линкерная область S5-поры канала *hERG* участвует в уникально быстрой кинетике инактивации канала *hERG* [23] и было обнаружено, что мутация N588K значительно сдвигает инактивацию в сторону более положительных напряжений [24]. Эти результаты дополнили имеющиеся доказательства роли линкера S5-поры в инактивации каналов *hERG*/I_{Kr} и критической роли инактивации в формировании вклада I_{Kr} в реполяризацию желудочков [25]. Вычислительное моделирование продемонстрировало причинно-следственную связь между этим изменением инактивации и сокращенной реполяризацией [26]. Более того, в многоклеточных желудочковых симуляциях, включающих региональную гетерогенность экспрессии *hERG*/I_{Kr} каналов, было обнаружено, что мутация N588K увеличивает гетерогенность трансмурального мембранного потенциала во время реполяризации, а также дисперсию ПД (увеличение разброса продолжительности ПД) в локализованных областях стенки желудочка [27]. Такие изменения могут лежать в основе увеличения амплитуды зубца T, наблюдаемого у пациентов.

Суммируя вышесказанное, редкие генетические дефекты вызывают нарушение работы ионных каналов в кардиомиоцитах, что приводит к ускорению реполяризации желудочков, умень-

шению продолжительности ПД кардиомиоцитов и укорочению эффективного рефрактерного периода (рис. 1). Из-за гетерогенного вклада реполяризующих ионных токов в сердце наблюдается неоднородность и дисперсия реполяризации и рефрактерности, что обеспечивает электрофизиологической субстрат для появления риентри, поскольку способствует однонаправленному блоку. Заметное сокращение длины волны (произведение рефрактерного периода и скорости проведения) является дополнительным фактором, способствующим поддержанию риентри. В итоге развиваются как предсердные, так и желудочковые тахиаритмии.

Актуальными проблемами генетической диагностики SQTS являются установление правильной генотип-фенотипической ассоциации между генами и фенотипом заболевания, а также классификация вариантов неопределенной значимости. Как обсуждалось ранее, комплекс-

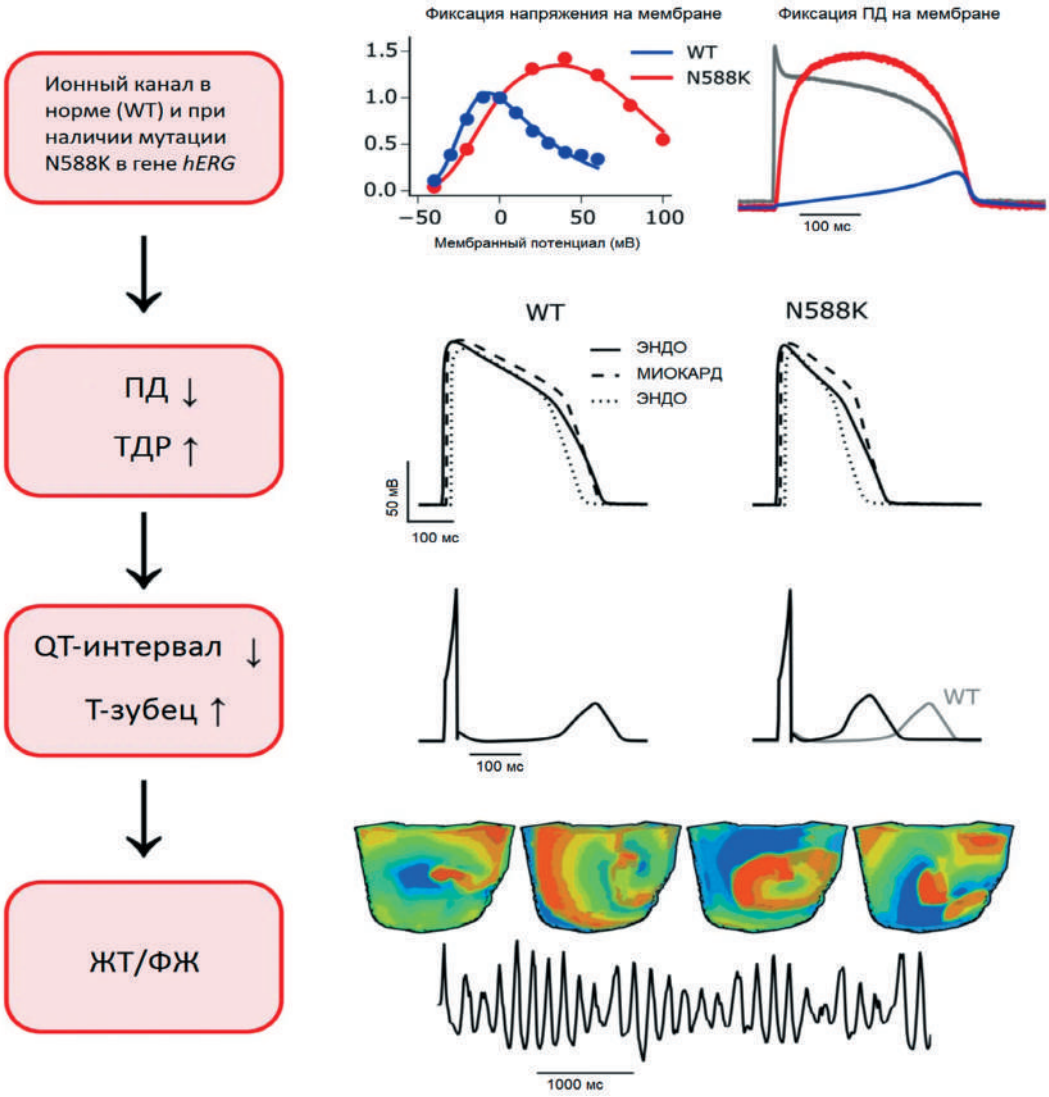

Рис. 1. Основные проаритмические механизмы мутации N588K-hERG (SQTS 1), выявленные в ходе экспериментов и моделирования. На верхней панели показаны экспериментальные характеристики фиксации напряжения и ПД на мембране токов hERG дикого типа (WT) и мутантного N588K. Обнаружено, что мутация N588K на уровне ионного канала значительно увеличивает калиевый ток в физиологическом диапазоне мембранных потенциалов из-за нарушения инактивации, вызывая более раннее увеличение максимального тока I_{Kr} во время моделируемой волны ПД желудочковых кардиомиоцитов [24]. Эти изменения были интегрированы в математические модели ПД желудочков человека, в которых было показано, что мутация N588K сокращает продолжительность ПД при одновременном увеличении трансмуральной дисперсии реполяризации (ТДР) [27]. На тканевом уровне это приводило к укорочению интервала QT при одновременном увеличении амплитуды зубца Т, что клинически наблюдалось у пациентов с SQTS. При интеграции в модель клина левого желудочка человека с реалистичной геометрией комбинированный проаритмический субстрат укороченного ПД с повышенной гетерогенностью реполяризации из-за мутации N588K-hERG делал индуцируемой ЖТ/ФЖ

ный генетический анализ используется для выявления причины SQTS почти в 20% диагностированных случаев. Однако этот процент может вводить в заблуждение из-за небольшого числа зарегистрированных семей. Это отсутствие семей препятствует надежной оценке корреляции генотипа и фенотипа; и доказательства, подтверждающие причинную связь генетических вариантов с SQTS, значительно различаются. Чтобы обеспечить надлежащее использование генетической информации для пациентов с SQTS, экспертной группой по каналопатиям в 2022 г. была проведена переоценка всех ранее зарегистрированных генов, вызывающих SQTS, с использованием структуры курации генов ClinGen. Только один ген (*KCNH2*) был классифицирован как дефинитивный (окончательно патогенный вариант), а три других гена (*KCNQ1*, *KCNJ2* и *SLC4A3*) показали сильные или умеренные доказательства (рис. 2). По мнению экспертов, эти четыре гена имеют достоверные доказательства причинности SQTS и должны быть включены в панели генетического тестирования. Причинность других генов, связанных с SQTS, все еще остается спорной [28]. Учитывая противоречивые данные, текущие рекомендации советуют рассмотреть генетический анализ только трех генов (*KCNH2*, *KCNQ1* и *KCNJ2*) для облегчения скрининга родственников первой степени родства во всех клинически диагностированных или подозреваемых случаях SQTS из-за высокой летальности (Класс IIb C) [29]. В любом случае достижения в классификации вариантов неопределенной значимости, облегчают перевод генетической диагностики в клиническую область, помогая стратификации риска и лечению.

Клиническая картина SQTS

Пациенты с SQTS могут демонстрировать самые разнообразные проявления – от аномальной ЭКГ у лиц, никогда не испытывающих проблем со здоровьем, связанных с этим заболеванием, до сердцебиения, головокружения, обморока и, в худших случаях, ВСС из-за полиморфной ЖТ и ФЖ. Хотя клиническая картина SQTS может быть вариабельной, пациенты, как правило, имеют тяжелый фенотип заболевания. У одной трети пациентов с SQTS наблюдается остановка сердца, и примерно 90% имеют положительный семейный анамнез ВСС [30]. Вероятность появления остановки сердца в качестве первого клинического симптома увеличивается с возрастом, достигая 41% в возрасте 40 лет [1]. Как и в случае с синдромом Бругада и LQTS 3, эти явления часто возникают во время отдыха [1]. Впрочем, симптомы (синкопе, ВСС) были зарегистрированы в широком диапазоне ситуаций, таких как

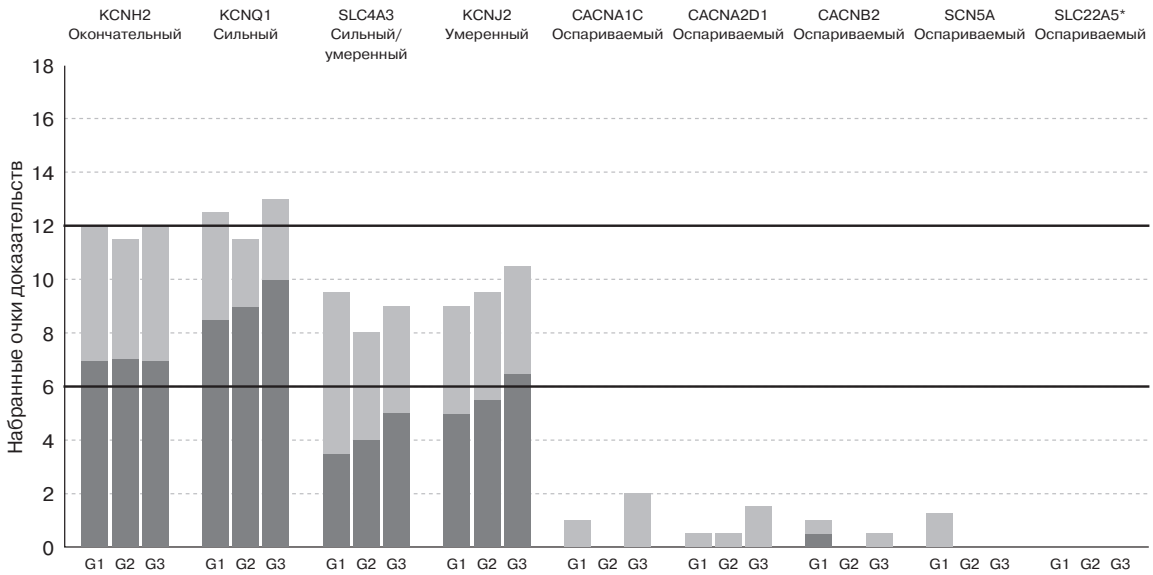

Рис. 2. Классификация причинно-следственной связи и оценка уровня доказательности генов, вовлеченных в SQTS. Оценки достоверности в соответствии с системой курирования ClinGen и окончательными классификациями группы экспертов по курированию генов. Для каждого кураторского гена детализированы генетические (максимум до 12 баллов, темно-серый) и экспериментальные (максимум до 6 баллов, светло-серый) оценки доказательств трех слепых кураторских команд (G1, G2, G3). Группа экспертов по курированию генов разделила уровень доказательств на классы «окончательный», «сильный», «умеренный» и «оспариваемый».
* Этот ген является имитатором синдрома короткого QT. Адаптировано из R. Walsh et al. [28]

реакция на громкий шум, физические упражнения или повседневная деятельность [30].

Часто первым симптомом заболевания может быть одиночная ФП при отсутствии структурных пороков сердца [1]. Необходимо отметить склонность к развитию ФП у пациентов с SQTS в молодом возрасте. Согласно последним исследованиям, распространенность ФП в пораженных семьях может достигать 53%, выдвигая этот симптом на первое место [31]. Однако желудочковые аритмии и ВСС также могут быть первым симптомом, что затрудняет раннюю диагностику.

Хотя диагноз SQTS может возникнуть в любое время от раннего младенчества до старости [30], большинство случаев происходит в молодом возрасте. Средний возраст на момент постановки диагноза – 23 года, причем мужчины составляют 75–84% всех пациентов с SQTS [30, 32]. Как и при синдроме Бругада, различия в половозависимом аритмическом риске, по-видимому, обусловлены гормонами. Недавнее исследование предполагает, что преобладание мужчин может быть связано с более высоким уровнем тестостерона в плазме, а гены, расположенные на Х-хромосоме, могут участвовать в регуляции интервала QTc [33]. В целом мужчины имеют более короткий QTc, чем женщины [8]. Тестостерон укорачивает интервал QTc, возможно, объясняя наблюдение, что 90% аритмий у мужчин возникают в возрасте от 14 до 40 лет, тогда как риск у женщин остается неизменным на протяжении всей жизни [31].

Примерно 40% случаев остаются бессимптомными и диагностируются из-за сильного семейного анамнеза или на основании изолированного укорочения интервала QTc на ЭКГ [17]. Согласно текущим рекомендациям, лица с QTc 340 мс и менее имеют аномально короткий QT и должны считаться больными SQTS, даже если они бессимптомны [11]. Особые трудности для интерпретации представляют значения QTc 360 мс и менее, которые являются пограничными. Как обсуждалось ранее, разрыв между здоровым, но сокращенным интервалом QT и патологическим коротким интервалом QTc не совсем ясен. Это привело к разработке дополнительных диагностических ЭКГ-критериев, которые в сочетании с клинико-генетическими данными пациента и семейным анамнезом могут способствовать корректной диагностике SQTS.

Первые диагностические критерии SQTS, основанные на четырех компонентах, включая ЭКГ, историю болезни, семейную историю и генотип, были предложены в 2011 г. (табл. 2) [5]. Их применение требовало ряда условий. Во-первых, ЭКГ должна быть записана при отсутст-

Таблица 2

Шкала оценки вероятности синдрома короткого интервала QT

Критерии	Балл
Электрокардиографические критерии	
QTc < 370 мс	1
QTc < 350 мс	2
QTc < 330 мс	3
Интервал $J_{точка}$-$T_{пик}$ (J_{point}-T_{peak}) < 120 мс	1
Клинические критерии	
Внезапная остановка сердца в анамнезе	2
Документированная ЖТ/ФЖ	2
Необъяснимый обморок	1
Фибрилляция предсердий	1
Семейный анамнез	
Высокая вероятность SQTS среди кровных родственников	2
Случай необъяснимой ВСС среди кровных родственников	1
Синдром внезапной детской смертности в семье	1
Генотип	
Позитивный	2
Мутация неизвестного значения в ответственных генах	1

Примечание. 2 баллов и менее – низкая вероятность SQTS; 3 балла – промежуточная вероятность SQTS; 4 баллов и более высокая вероятность SQTS; ЖТ/ФЖ – желудочковая тахикардия / фибрилляция желудочков; ВСС – внезапная сердечная смерть.

вии модификаторов, которые, как известно, укорачивают интервал QT. По умолчанию вторичные причины укорочения интервала QT, такие как гиперкалиемия, ацидоз, гиперкальциемия, гипертермия, эффекты таких препаратов, как наперстянка, ацетилхолин или катехоламин, должны быть исключены, прежде чем рассматривать диагностику SQTS [34]. Интервал $J_{точка}$-$T_{пик}$ (интервал между точкой J [конец комплекса QRS] и пиком волны T), укорочение которого отражает аномальную реполяризацию желудочков, необходимо измерять в грудном отведении с наибольшей амплитудой зубца T. Во вторых, при сборе клинического анамнеза все симптомы должны иметь место при отсутствии идентифицируемой этиологии, включая структурное заболевание сердца. Баллы можно получить только за 1 остановку сердца, задокументированную полиморфную ЖТ или необъяснимый обморок. В разделе семейного анамнеза баллы можно получить только один раз. При этом, чтобы иметь право на получение баллов в последних 3 разделах, необходимо получить минимум 1 балл по критериям ЭКГ. Сумма полученных баллов оценивается с точки зрения достоверности диагноза: 4 балла или выше указывают на высоковероятный диагноз SQTS, тогда как 2 балла или менее делают диагноз SQTS маловероятным. Считается, что пациенты с оценкой 3 балла имеют промежуточную вероятность наличия SQTS.

Хотим еще раз подчеркнуть, что короткий QTc не должен быть основным или единственным критерием для установления диагноза SQTS. Диагноз должен включать всестороннюю оценку всех электрофизиологических измерений (интервалы QTc и $J_{точка}$-$T_{пик}$) в сочетании с клиническими особенностями пациента и семейной историей.

Основы стратификации риска и подходы к лечению

Существует согласие с тем, что при каналопатиях выжившие после остановки сердца подвергаются высокому риску рецидивов желудочковых тахиаритмий, и поэтому имплантируемый кардиовертер-дефибриллятор (ИКД) рекомендуется как терапия первой линии у пострадавших больных. Пациенты с SQTS имеют высокий риск обмороков и ВСС – частота повторных эпизодов остановки сердца у больных с SQTS, перенесших успешные реанимационные мероприятия по поводу ВСС, составляет 10% в год [1]. В связи с этим современные руководства рекомендуют ИКД для вторичной профилактики ВСС всем больным SQTS, перенесшим эпизоды устойчивой ЖТ или выжившим после остановки сердца [11, 29].

Однако симптоматическим пациентам с SQTS без документированных эпизодов ЖТ/ФЖ определить оптимальную стратегию предотвращения остановки сердца невозможно, учитывая отсутствие независимых предикторов ВСС – даже обмороки в этом случае не являются независимым фактором риска [11, 29]. Единственным предиктором ВСС у пациентов с SQTS, обнаруженным до сих пор, была остановка сердца в анамнезе [4, 30, 31, 34]. На данный момент описано небольшое количество семей, но с высокой летальностью [35]. Это отсутствие семей препятствует установлению окончательной шкалы стратификации риска, особенно в бессимптомных случаях, несущих генетическое изменение. В результате прогноз бессимптомных пациентов с SQTS все еще остается неопределенным.

Хотя может показаться разумным предположение, что более короткий QTc может предрасполагать к более высокому риску желудочковых аритмий, на сегодняшний день нет доказательств в поддержку этой гипотезы [1]. Сообщалось о лицах с QTc менее 320 мс, достигших зрелого возраста без развития опасных для жизни аритмий [36]. Исследование, проведенное в Финляндии показало, что лица с короткими (менее 340 мс) и очень короткими (менее 320 мс) значениями QTc не имели зафиксированных аритмических событий при среднем сроке наблюдения 29 лет [9]. Однако в исследование были включены только лица среднего возраста, поэтому полученные результаты могут быть неприменимы к более молодому населению. Тем не менее пациентов с QTc менее 340 мс рассматривают как группу высокого риска ВСС, несмотря на то что до сих пор не было опубликовано убедительных результатов [37].

Таким образом, у бессимптомных пациентов с SQTS из-за отсутствия определенных исследований вопрос об имплантации ИКД еще предстоит выяснить. Сейчас показания к применению ИКД в каждом случае рассматривают индивидуально, учитывая семейный анамнез, генетический диагноз и величину укороченного QTc.

С другой стороны, недавно опубликованное исследование показало, что имплантация ИКД связана с более высоким риском осложнений, связанных с устройством [38]. Кроме того, SQTS может быть относительно доброкачественным,

если применять соответствующую оценку риска и индивидуальные фармакологические меры с ранним выявлением. Недавно опубликованные данные показали, что гидрохинидин предотвращает аритмии [39]. Однако гидрохинидин может быть неэффективен при всех типах SQTS, и его эффект может зависеть от генотипа [17]. Удлинение интервала QT происходит благодаря сродству гидрохинидина к I_{Kr} компоненту калиевого канала в открытом состоянии и его способности блокировать I_{Ks} компонент калиевого канала. Хотя эффективность этого препарата была доказана у пациентов с SQTS 1, гидрохинидин, в силу того, что он является блокатором нескольких калиевых токов, включая I_{to}, I_{Kl}, I_{Kr} и I_{Ks}, должен быть эффективным и при других формах SQTS, особенно у пациентов с SQTS 4–6, у которых эффект блокировки I_{to} обеспечит терапевтическое преимущество перед другими антиаритмическими препаратами путем уменьшения субстрата и активации аритмии, сходной по механизму развития с синдромом Бругада [27]. Кроме гидрохинидина, у пациентов с SQTS оказался клинически полезен соталол, селективный блокатор I_{Kr}. Анализ *in vitro* предложил возможную роль соталола в профилактическом лечении пациентов с мутацией в гене *KCNH2* [40]. Лечение хинидином или соталолом можно рассмотреть у пациентов, перенесших остановку сердца и нуждающихся в имплантации ИКД, в случае, когда данная процедура противопоказана или имеется отказ пациента [11]. К терапии хинидином или соталолом можно также прибегнуть у асимптомных пациентов с диагностированным SQTS, имеющих положительный семейный анамнез ВСС. Другие антиаритмические препараты, такие как карведиол и метопролол, не оказывают такого же эффекта, как гидрохинидин [41].

Заключение

Синдром короткого интервала QT остается редкой и сравнительно недавно обнаруженной сердечной каналопатией, связанной с ВСС, и все еще существует значительное число пациентов, у которых не идентифицирована причинная генетическая мутация. Сравнительно низкий показатель успеха в целевом генотипировании случаев SQTS подчеркивает, что, вероятно, мы еще многого не понимаем в отношении модификаторов сердечной реполяризации; отсюда следует, что идентификация до сих пор неизвестных ассоциаций между конкретными генами и синдромом обещает способствовать более широкому и глубокому пониманию этого важного процесса.

Учитывая небольшое количество пациентов с SQTS, стратификация риска представляет собой основную текущую проблему в клинической характеристике. Важно исследовать новые, потенциально патологические варианты, чтобы расширять наше понимание клинических и генетических ассоциаций.

Попытки понять молекулярно-генетическую основу фенотипов могут в свою очередь дать представление о роли конкретных биофизических свойств идентифицированных ионных каналов в контроле или изменении основного биологического процесса – в данном случае сердечной реполяризации. Это может привести к рациональному использованию лекарств, которые могут благотворно изменить ионный канал и потенциально улучшить прогноз.

Конфликт интересов. Конфликт интересов не заявляется.

Библиографический список/References

1. Mazzanti A., Kanthan A., Monteforte N., Memmi M., Bloise R., Novelli V. et al. Novel insight into the natural history of short QT syndrome. *J. Am. Coll. Cardiol.* 2014; 63 (13): 1300–8. DOI: 10.1016/j.jacc.2013.09.078
2. Thorsen K., Dam VS., Kjaer-Sorensen K., Pedersen LN., Skeberdis VA., Jurevičius J. et al. Loss-of-activity-mutation in the cardiac chloride-bicarbonate exchanger AE3 causes short QT syndrome. *Nat. Commun.* 2017; 8 (1): 1696. DOI: 10.1038/s41467-017-01630-0
3. Gussak I., Brugada P., Brugada J., Wright R.S., Kopecky S.L., Chaitman B.R., Bjerregaard P. Idiopathic short QT interval: a new clinical syndrome? *Cardiology*. 2000; 94 (2): 99–102. DOI: 10.1159/000047299
4. Gaita F., Giustetto C., Bianchi F., Wolpert C., Schimpf R., Riccardi R. et al. Short QT Syndrome: a familial cause of sudden death. *Circulation*. 2003; 108 (8): 965–70. DOI: 10.1161/01.CIR.0000085071.28695.C4
5. Gollob M.H., Redpath C.J., Roberts J.D. The short QT syndrome: proposed diagnostic criteria. *J. Am. Coll. Cardiol.* 2011; 57 (7): 802–12. DOI: 10.1016/j.jacc.2010.09.048
6. Bjerregaard P. Proposed diagnostic criteria for short QT syndrome are badly founded. *J. Am. Coll. Cardiol.* 2011; 58 (5): 549–50; author reply 550–1. DOI: 10.1016/j.jacc.2011.03.037
7. Priori S.G., Wilde A.A., Horie M., Cho Y., Behr E.R., Berul C. et al. HRS/EHRA/APHRS expert consensus statement on the diagnosis and management of patients with inherited primary arrhythmia syndromes: document endorsed by HRS, EHRA, and APHRS in May 2013 and by ACCF, AHA, PACES, and AEPC in June 2013. *Heart Rhythm*. 2013; 10 (12): 1932–63. DOI: 10.1016/j.hrthm.2013.05.014
8. Offerhaus J.A., Bezzina C.R., Wilde A.A.M. Epidemiology of inherited arrhythmias. *Nat. Rev. Cardiol.* 2020; 17 (4): 205–15. DOI: 10.1038/s41569-019-0266-2
9. Anttonen O., Junttila M.J., Rissanen H., Reunanen A., Viitasalo M., Huikuri H.V. Prevalence and prognostic significance of short QT interval in a middle-aged Finnish population. *Circulation*. 2007; 116 (7): 714–20. DOI: 10.1161/CIRCULATIONAHA.106.676551
10. Antzelevitch C., Pollevick G.D., Cordeiro J.M., Casis O., Sanguinetti M.C., Aizawa Y. et al. Loss-of-function mutations in the cardiac calcium channel underlie a new clinical entity characterized by ST-segment elevation, short QT intervals, and sudden cardiac death. *Circulation*. 2007; 115 (4): 442–9. DOI: 10.1161/CIRCULATIONAHA

11. Priori S.G., Blomström-Lundqvist C., Mazzanti A., Blom N., Borggrefe M., Camm J. et al. ESC Scientific Document Group. 2015 ESC Guidelines for the management of patients with ventricular arrhythmias and the prevention of sudden cardiac death: The task force for the management of patients with ventricular arrhythmias and the prevention of sudden cardiac death of the Eur. opean Society of Cardiology (ESC). Endorsed by: Association for Eur. opean Paediatric and Congenital Cardiology (AEPC). *Eur. Heart J.* 2015; 36 (41): 2793–867. DOI: 10.1093/eurheartj/ehv316
12. Borggrefe M., Wolpert C., Antzelevitch C., Veltmann C., Giustetto C., Gaita F. et al. Short QT syndrome. Genotype-phenotype correlations. *J. Electrocardiol.* 2005; 38 (4): 75–80. DOI: 10.1016/j.jelectrocard.2005.06.009
13. Hancox J.C., Whittaker D.G., Du C., Stuart A.G., Zhang H. Emerging therapeutic targets in the short QT syndrome. *Expert Opin. Ther. Targets.* 2018; 22 (5): 439–51. DOI: 10.1080/14728222.2018.1470621
14. Schimpf R., Antzelevitch C., Haghi D., Giustetto C., Pizzuti A., Gaita F. et al. Electromechanical coupling in patients with the short QT syndrome: further insights into the mechanoelectrical hypothesis of the U wave. *Heart Rhythm.* 2008; 5 (2): 241–5. DOI: 10.1016/j.hrthm.2007.10.015
15. Tülümen E., Giustetto C., Wolpert C., Maury P., Anttonen O., Probst V. et al. Reply to the Editor-PQ-segment depression in short QT syndrome patients: a novel marker for diagnosing short QT syndrome? *Heart Rhythm.* 2014; 11 (7): e8. DOI: 10.1016/j.hrthm.2014.04.028
16. Бокерия Л.А., Проничева И.В., Сергуладзе С.Ю., Кваша Б.И., Котанова Е.С. Синдром Бругада и перекрестные синдромы сердечной натриевой каналопатии: различные маски мутаций гена SCN5A. *Анналы аритмологии.* 2018; 15 (1): 40–54. DOI: 10.15275/annaritmol.2018.1.5
Bockeria L.A., Pronicheva I.V., Serguladze S.Yu., Kvasha B.I., Kotanova E.S. Brugada syndrome and cardiac sodium channelopathy overlap syndromes: different faces of SCN5A mutations. *Annaly Aritmologii (Annals of Arrhythmology).* 2018; 15 (1): 40–54 (in Russ.). DOI: 10.15275/annaritmol.2018.1.5
17. Hu D., Li Y., Zhang J., Pfeiffer R., Gollob M.H., Healey J. et al. The Phenotypic spectrum of a mutation hotspot responsible for the short QT syndrome. *JACC Clin. Electrophysiol.* 2017; 3 (7): 727–43. DOI: 10.1016/j.jacep.2016.11.013
18. Chen Y.H., Xu S.J., Bendahhou S., Wang X.L., Wang Y., Xu W.Y. et al. KCNQ1 gain-of-function mutation in familial atrial fibrillation. *Science.* 2003; 299 (5604): 251–4. DOI: 10.1126/science.1077771
19. Hancox J.C., Kharche S., El Harchi A., Stott J., Law P., Zhang H. In silico investigation of a KCNQ1 mutation associated with familial atrial fibrillation. *J. Electrocardiol.* 2014; 47 (2): 158–65. DOI: 10.1016/j.jelectrocard.2013.12.004
20. Бокерия Л.А., Проничева И.В. Современный статус генетической обоснованности аритмий. *Анналы аритмологии.* 2018; 15 (3): 142–56. DOI: 10.15275/annaritmol.2018.3.2
Bockeria L.A., Pronicheva I.V. Contemporary status of genetic rationale for arrhythmias. *Annaly Aritmologii (Annals of Arrhythmology).* 2018; 15 (3): 142–56 (in Russ.). DOI: 10.15275/annaritmol.2018.3.2]
21. Hong K., Hu J., Yu J., Brugada R. Concomitant Brugada-like and short QT electrocardiogram linked to SCN5A mutation. *Eur. J. Hum Genet.* 2012; 20 (11): 1189–92. DOI: 10.1038/ejhg.2012.63
22. Sottas V., Rougier J.S., Jousset F., Kucera J.P., Shestak A., Makarov L.M. et al. Characterization of 2 genetic variants of Na (v) 1.5-arginine 689 found in patients with cardiac arrhythmias. *J. Cardiovasc. Electrophysiol.* 2013; 24 (9): 1037–46. DOI: 10.1111/jce.12173
23. Torres A.M., Bansal P.S., Sunde M., Clarke C.E., Bursill J.A., Smith D.J. et al. Structure of the HERG K+ channel S5P extracellular linker: role of an amphipathic alpha-helix in C-type inactivation. *J. Biol. Chem.* 2003; 278 (43): 42136–48. DOI: 10.1074/jbc.M212824200
24. McPate M.J., Zhang H., Ideniran I., Cordeiro J.M., Witchel H.J., Hancox J.C. Comparative effects of the short QT N588K mutation at 37 °C on hERG K+ channel current during ventricular, Purkinje fibre and atrial action potentials: an action potential clamp study. *J. Physiol. Pharmacol.* 2009; 60 (1): 23–41. PMID: 19439805
25. Hancox J.C., Levi A.J., Witchel H.J. Time course and voltage dependence of expressed HERG current compared with native "rapid" delayed rectifier K current during the cardiac ventricular action potential. *Pflugers Arch.* 1998; 436 (6): 843–53. DOI: 10.1007/s004240050713
26. Itoh H., Horie M., Ito M., Imoto K. Arrhythmogenesis in the short-QT syndrome associated with combined HERG channel gating defects: a simulation study. *Circ. J.* 2006; 70 (4): 502–8. DOI: 10.1253/circj.70.502
27. Whittaker D.G., Ni H., Benson A.P., Hancox J.C., Zhang H. Computational analysis of the mode of action of disopyramide and quinidine on hERG-Linked short QT syndrome in human ventricles. *Front Physiol.* 2017; 8: 759. DOI: 10.3389/fphys.2017.00759
28. Walsh R., Adler A., Amin A.S., Abiusi E., Care M., Bikker H. et al. Evaluation of gene validity for CPVT and short QT syndrome in sudden arrhythmic death. *Eur. Heart J.* 2022; 43 (15): 1500–10. DOI: 10.1093/eurheartj/ehab687
29. Al-Khatib S.M., Stevenson W.G., Ackerman M.J., Bryant W.J., Callans D.J., Curtis A.B. et al. 2017 AHA/ACC/HRS Guideline for management of patients with ventricular arrhythmias and the prevention of sudden cardiac death: a report of the Am. erican College of Cardiology/American Heart Association task force on clinical practice guidelines and the Heart Rhythm Society. *J. Am. Coll. Cardiol.* 2018; 72 (14): e91–220. DOI: 10.1016/j.jacc.2017.10.054
30. Giustetto C., Di Monte F., Wolpert C., Borggrefe M., Schimpf R., Sbragia P. et al. Short QT syndrome: clinical findings and diagnostic-therapeutic implications. *Eur. Heart J.* 2006; 27 (20): 2440–7. DOI: 10.1093/eurheartj/ehl185
31. El-Battrawy I., Besler J., Liebe V., Schimpf R., Tülümen E., Rudic B. et al. Long-term follow-up of patients with short QT syndrome: clinical profile and outcome. *J. Am. Heart Assoc.* 2018; 7 (23): e010073. DOI: 10.1161/JAHA.118.010073
32. Nikoo M.H., Heiran A., Mashayekh F., Rezaianzadeh A., Shiravani A., Azadian F. A descriptive report on short QT interval in Kherameh branch of the PERSIAN cohort study. *Sci. Rep.* 2022; 12 (1): 2898. DOI: 10.1038/s41598-022-06835-y
33. El-Battrawy I., Schlentrich K., Besler J., Liebe V., Schimpf R., Lang S. et al. Sex-differences in short QT syndrome: A systematic literature review and pooled analysis. *Eur. J. Prev. Cardiol.* 2020; 27 (12): 1335–8. DOI: 10.1177/2047487319850953
34. Martínez-Barrios E., Cesar S., Cruzalegui J., Hernandez C., Arbelo E., Fiol V. et al. Clinical genetics of inherited arrhythmogenic disease in the pediatric population. *Biomedicines.* 2022; 10 (1): 106. DOI: 10.3390/biomedicines10010106
35. Raschwitz L.S., El-Battrawy I., Schlentrich K., Besler J., Veith M., Roterberg G. et al. Differences in short QT syndrome subtypes: a systematic literature review and pooled analysis. *Front. Genet.* 2020; 10: 1312. DOI: 10.3389/fgene.2019.01312
36. Funada A., Hayashi K., Ino H., Fujino N., Uchiyama K., Sakata K. et al. Assessment of QT intervals and prevalence of short QT syndrome in Japan. *Clin. Cardiol.* 2008; 31 (6): 270–4. DOI: 10.1002/clc.20208
37. Marrakchi S., Kammoun I., Bennour E., Laroussi L., Ben Miled M., Kachboura S. Inherited primary arrhythmia disorders: cardiac channelopathies and sports activity. *Herz.* 2020; 45 (2): 142–57. DOI: 10.1007/s00059-018-4706-2
38. El-Battrawy I., Besler J., Ansari U., Liebe V., Schimpf R., Tülümen E. et al. Long-term follow-up of implantable cardioverter-defibrillators in Short QT syndrome. *Clin. Res. Cardiol.* 2019; 108 (10): 1140–6. DOI: 10.1007/s00392-019-01449-3
39. Mazzanti A., Maragna R., Vacanti G., Kostopoulou A., Marino M., Monteforte N. et al. Hydroquinidine prevents life-threatening arrhythmic events in patients with short QT syndrome. *J. Am. Coll. Cardiol.* 2017; 70 (24): 3010–5. DOI: 10.1016/j.jacc.2017.10.025
40. Sun Y., Quan X.Q., Fromme S., Cox R.H., Zhang P., Zhang L. et al. A novel mutation in the KCNH2 gene associated with short QT syndrome. *J. Mol. Cell. Cardiol.* 2011; 50 (3): 433–41. DOI: 10.1016/j.yjmcc.2010.11.017
41. El-Battrawy I., Lan H., Cyganek L., Zhao Z., Li X., Buljubasic F. et al. Modeling Short QT Syndrome Using Human-Induced pluripotent stem cell-derived cardiomyocytes. *J. Am. Heart Assoc.* 2018; 7 (7): e007394. DOI: 10.1161/JAHA.117.007394

Поступила 17.06.2022
Принята к печати 20.09.2022