

РЕЗУЛЬТАТЫ ХИРУРГИЧЕСКОГО ЛЕЧЕНИЯ ХРОНИЧЕСКОЙ ФИБРИЛЛЯЦИИ ПРЕДСЕРДИЙ У БОЛЬНЫХ С ПОРОКАМИ МИТРАЛЬНОГО КЛАПАНА

Л. А. Бокерия, А. Ш. Ревизивили, Р. М. Муратов, С. В. Рычин, В. М. Умаров, С. Ю. Сергуладзе

Научный центр сердечно-сосудистой хирургии им. А. Н. Бакулева (дир. – академик РАМН Л. А. Бокерия)
РАМН, Москва

Фибрилляция предсердий (ФП) является одной из наиболее распространенных аритмий, часто сочетающаяся с ревматическими пороками сердца. Сохранение или появление ФП после операции на митральном клапане существенно снижает число отличных и хороших результатов операции в отдаленные сроки. За последние годы предложено много различных методик для устранения ФП при коррекции порока митрального клапана. Наиболее эффективной является операция «Лабиринт III» в различных ее модификациях. Нами проанализирован опыт выполнения сочетанных операций по коррекции порока митрального клапана и радикального хирургического лечения ФП у 50 пациентов (у 17 пациентов выполнялась операция «Лабиринт-III», у 24 пациентов – модифицированная процедура «Лабиринт» с использованием эндокардиальной «холодовой» радиочастотной абляции и у 9 – криомодификация процедуры «Лабиринт»).

Ключевые слова: фибрилляция предсердий, операция «Лабиринт», радиочастотная абляция, левое предсердие, митральный клапан

Atrial fibrillation is the most common arrhythmia frequently combined with rheumatic heart diseases. Its persistence or occurrence after mitral valve surgery significantly deteriorates long-term results of such operations. In the last years there have been suggested various methods of elimination of this arrhythmia during the surgical treatment of mitral valve diseases. Maze III operation with its different modifications has appeared to be most efficient among them. We have summarized our experience of 50 combined operations of mitral valve defect correction and radical surgical treatment of atrial fibrillation (in 17 patients was performed maze III operation, in 24 patients – modified maze operation with endocardial cool radiofrequency ablation and in 9 patients – cryo-modification of maze procedure).

Key words: atrial fibrillation; maze operation; radiofrequency ablation; left atrium; mitral valve

Представленная работа демонстрирует воспроизводимость и эффективность операции «Лабиринт-III» в сочетании с коррекцией порока митрального клапана; модифицированная процедура «Лабиринт» с использованием холодной радиочастотной и криоабляции является достаточно эффективным и безопасным методом хирургического лечения фибрилляции предсердий (ФП), однако в настоящее время нуждается в четком соблюдении методики проведения и, вероятно, должна дополняться методами редукции левого предсердия, при его размере более 6 см; операция «Лабиринт» является наиболее

радикальной процедурой, обеспечивающей хорошие непосредственные и стабильные отдаленные результаты даже у больных с большими размерами предсердий и длительным анамнезом ФП.

Фибрилляция предсердий (ФП) является одной из наиболее распространенных аритмий, которая встречается, по данным различных авторов, в 0,15–2% случаев в общей популяции населения [8, 10], и в 4,8–17% случаев у лиц пожилого возраста [9]. Чаще всего ФП сочетается с ревматическими пороками сердца, ИБС, гипертонической болезнью, гипертрофической и обструктивной

кардиомиопатией. Из всех приобретенных пороков чаще всего осложняется фибрилляцией предсердий течение митрального порока. Так, по данным различных авторов, ФП отмечена у 40–60% пациентов к моменту операции по поводу порока митрального клапана (МК) [11, 12]. После операции ФП сохраняется более чем у 80% пациентов с дооперационной ФП, особенно при ее длительности более года и размере ЛП более 6 см [13, 14]. Кроме того, появление ФП после операции отмечалось практически у 20% пациентов с исходным синусовым ритмом.

Сохранение или появление ФП после операции на митральном клапане существенно снижает эффективность операции в отдаленные сроки, обуславливая сопутствующую пороку недостаточность кровообращения, усиление легочной гипертензии, а также увеличивая риск тромбоэмболических осложнений и инсульта [15].

Несмотря на это, в течение последних 40 лет многие кардиохирурги не уделяли должного внимания наличию ФП к моменту операции на митральном клапане, так как не существовало эффективных путей ее устранения.

В 1991 г. J. L. Cox были представлены успешные непосредственные результаты хирургического лечения идиопатической ФП с использованием радикальной операции «Лабиринт» [16]. В дальнейшем им были представлены превосходные результаты модификаций операции «Лабиринт», при которых восстановление синусового ритма отмечалось в 88–92% случаев при отсутствии значимых послеоперационных осложнений [17–19]. После этого многие кардиохирурги стали использовать процедуру «Лабиринт» и ее модификации в дополнение к операции на митральном клапане для устранения сопутствующей ФП [20–25]. В зарубежной литературе уже имеется достаточное количество публикаций, подтверждающих эффективность подобных сочетанных операций [26–29]. Наибольшую активность в этом направлении проявляют японские хирурги, суммарный опыт которых к 2000 г. составил около 2300 операций.

В России операция «Лабиринт» впервые была выполнена в НЦССХ им. А. Н. Бакулева в 1992 г. больному с идиопатической формой ФП [1, 2]. К 1999 г. были прооперированы 25 пациентов [7]. Вместе с тем сочетанные операции по коррекции порока митрального клапана и ФП в нашей стране стали выполнять относительно недавно, и в отечественной литературе этот вопрос освещен мало [3–6]. В данной статье мы хотим представить опыт нашего Центра по одномоментной коррекции митрального порока и хронической, или персистентной, ФП с использованием операции «Лабиринт» и ее модификаций.

Материал и методы

С 1999 г. выполнено 50 сочетанных операций по коррекции порока митрального клапана и радикального хирургического устранения хронической ФП с использованием модификаций операции «Лабиринт». У 17 пациентов (7 мужчин и 10 женщин) нами использовалась операция «Лабиринт-III», выполняемая по методике, описанной J. Cox [19], у 24 пациентов (13 женщин и 11 мужчин) — модифицированная процедура «Лабиринт» с использованием эндокардиальной холодовой радиочастотной абляции и у 9 — криомодификация. При этом у пяти из этих пациентов РЧА-модификация операции «Лабиринт» дополнялась пликацией левого предсердия ЛП. Возраст больных колебался от 28 до 66 лет (средний возраст — $46,8 \pm 11,9$ года). Длительность ФП в анамнезе составила в среднем $6,5 \pm 5$ лет (от 1 года до 12 лет). Размер ЛП до операции составлял от 4,0 до 10,0 см (в среднем — $6,1 \pm 1,5$ см). Причем в группе больных, которым в дополнение к коррекции порока митрального клапана выполняли операцию «Лабиринт-III», была отмечена наибольшая длительность ФП в анамнезе и наибольший средний размер ЛП. В то же время в группу с крио- и РЧА-модификацией операции «Лабиринт-III» входили больные как с хронической, так и персистентной формой ФП, рефрактерной к антиаритмической терапии, длительно — более года. Все больные находились в III–IV ФК по NYHA.

У 42 больных причиной возникновения порока митрального клапана был ревматизм, у 5 — миксоматоз митрального клапана и у 3 пациентов — неактивный инфекционный эндокардит.

Операции выполняли в условиях искусственного кровообращения и умеренной гипотермии. Защиту миокарда осуществляли однократной инфузией раствора «Кустадиол» в количестве 2–3 литров.

У всех больных было выполнено протезирование митрального клапана различными типами механических протезов (МИКС, Мединж, St. Jude, Carbomedics), а у 50% была выполнена пластика трикуспидального клапана по Де Вега вследствие выраженной его недостаточности.

Схема операции «Лабиринт-III» представлена на рис. 1, а. Хирургические разрезы при данной операции наносятся таким образом, чтобы электрический импульс, выходя из любой точки предсердия, не мог вернуться в эту же точку без пересечения линии шва. При этом обеспечиваются один единственный вход в электрический лабиринт через синусно-предсердный узел, один истинный маршрут следования электрического импульса по направлению к выходу из «Лабиринта» через АВ узел и несколько тупиков вдоль основного

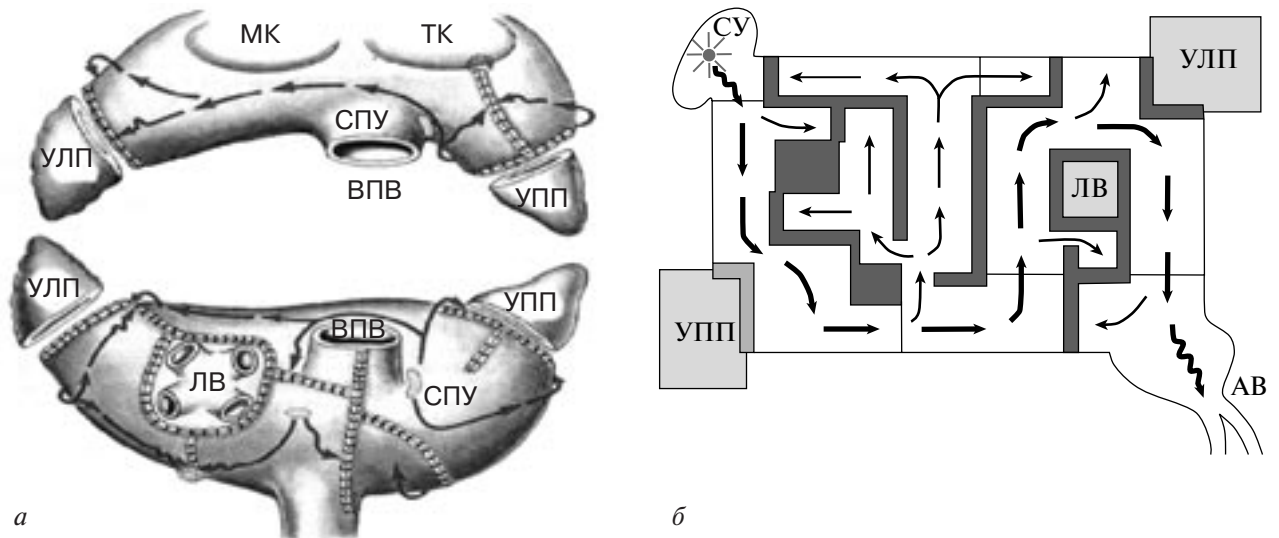


Рис. 1. Схематическое изображение операции «Лабиринт-III» (а, б).

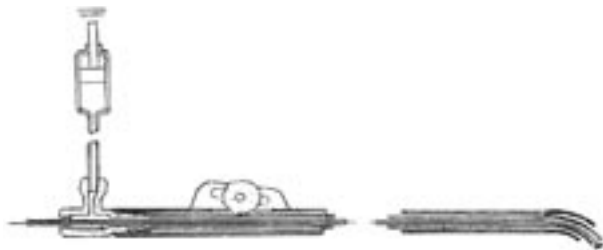


Рис. 2. Устройство для локальной «холодовой» РЧА при операциях на работающем сердце и в условиях ИК.

маршрута (рис. 1, б). Такая операция обеспечивает условия, при которых электрический импульс, генерирующийся в синусно-предсердном узле, приходит к АВ узлу, активируя в то же время предсердный миокард. Операция характеризуется субтотальной изоляцией левого предсердия с исключением из акта охвата возбуждением площадки с коллектором легочных вен, резекцией ушек правого и левого предсердий; двумя продольными разрезами правого предсердия, заканчивающимися криодеструкцией в области фиброзного кольца ТК, криодеструкцией в области коронарного синуса со стороны ЛП и одним разрезом межпредсердной перегородки, идущим от середины разреза ЛП к нижнему краю овальной ямки.

При данной модификации большей участок предсердного миокарда оставляли вокруг верхней полой вены для обеспечения большей стабильности ритмоводящей системы синусно-предсердный узел—АВ узел, часть свободной стенки правого предсердия электрически изолировалась.

В конце 90-х годов в нашем центре совместно с а/о ВНИИМП «ВИТА» разработано устройство для «холодовой» РЧА, которое можно использовать при операциях на работающем сердце и в условиях

ИК (рис. 2). Это прибор-электрод с открытой системой охлаждения наконечника, с диаметром рабочей поверхности электрода 5 мм. Электрод своим проксимальным концом подключается к РЧ-генератору, в качестве которого могут быть использованы генераторы фирм «Osyрка», «Medtronic», «Электропульс» и др., работающие в диапазоне 300 кГц—1 МГц.

В эксперименте была разработана методика и техника проведения локальной «холодовой» радиочастотной абляции (рис. 3). Энергия РЧ-воздействия составляла от 15 до 25 Вт, время воздействия — 20–30 с на одну аппликацию. Во время абляции производится подача охлаждающей жидкости (физиологического раствора) на рабочий наконечник электрода со скоростью 20–30 мл/мин. Угол наклона электрод—ткань — 45–90°. Эффективность РЧ-абляции контролируется визуально и по данным величины импеданса на экране дисплея РЧ-генератора в режиме «on-line».

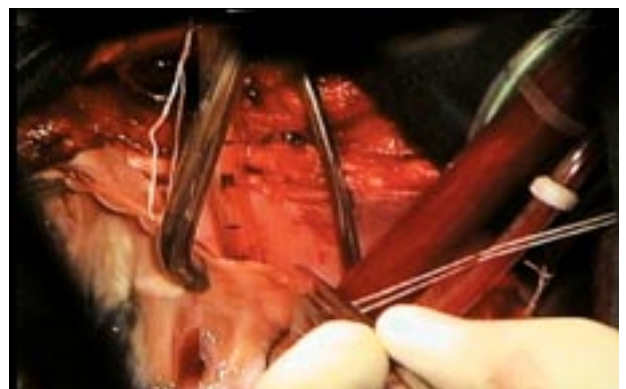

Рис. 3. Интраоперационное использования прибора для локальной «холодовой» РЧА.

Белая линия — место РЧ воздействия (момент операции).

Визуально абляционное воздействие представляет собой зону «мумификационного» некроза белого цвета.

В марте 1999 г. была проведена первая операция модифицированной процедуры «Лабиринт-III» с использованием эндокардиальной холодной радиочастотной абляции в сочетании с коррекцией порока митрального клапана [3, 4].

Для доступа к левому предсердию использовали разрез межпредсердной перегородки. Первым этапом выполняли коррекцию порока митрального клапана. Вторым этапом резецировали или ушивали изнутри ушко ЛП, затем выполняли модифицированную процедуру «Лабиринт». Холодовую радиочастотную абляцию выполняли эндокардиально в монополярном режиме. Для удобства использовали описанный выше прибор-электрод. Основной задачей была циркулярная изоляция коллектора легочных вен (ЛВ) в левом предсердии, кроме того, выполняли линейную абляцию к основанию ушка ЛП и к фиброзному кольцу митрального клапана к центру основания задней митральной створки. У пациентов с размерами ЛП более 65 мм производили пликацию (атриорафию) ЛП с одновременным ушиванием ушка ЛП (рис. 4). После ушивания межпредсердной перегородки процедуру заканчивали линейной абляцией между нижней полой веной и фиброзным кольцом трехстворчатого клапана (ТК) в правом предсердии (ПП), а также при необходимости выполняли пластику трехстворчатого клапана. Время, затраченное на проведение абляции, составляло в среднем $14 \pm 3,5$ мин.

В последнее время мы используем криомодификацию операции «Лабиринт». Доступом к митральному клапану (МК) является разрез левого предсердия в межкавальном пространстве с продолжением на крышу ЛП, таким образом достигается частичная изоляция правых легочных

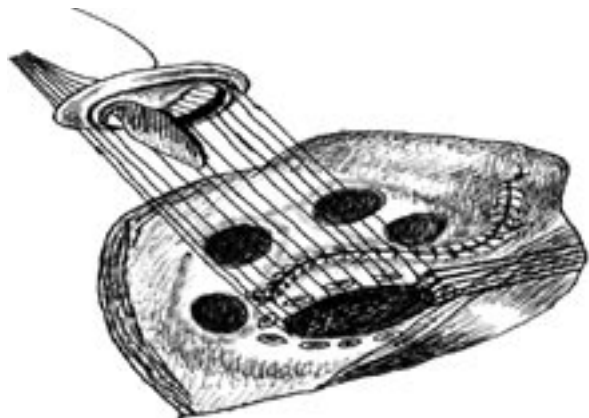


Рис. 4. Протезирование митрального клапана и РЧ-модификация операции «Лабиринт» (синяя линия – линия РЧ-воздействия), дополненная пликацией левого предсердия.

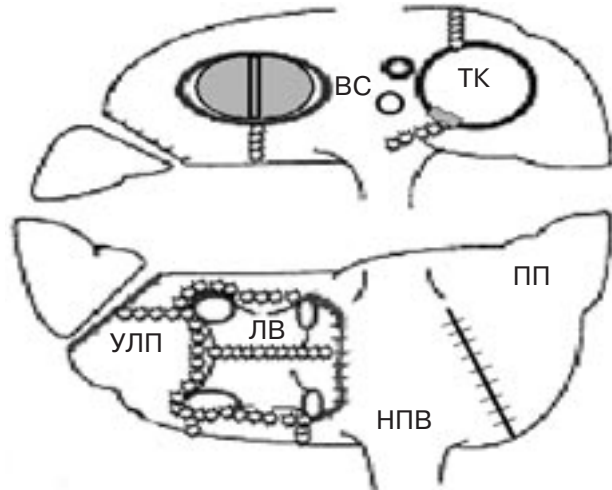


Рис. 5. Схема криомодификации операции «Лабиринт».

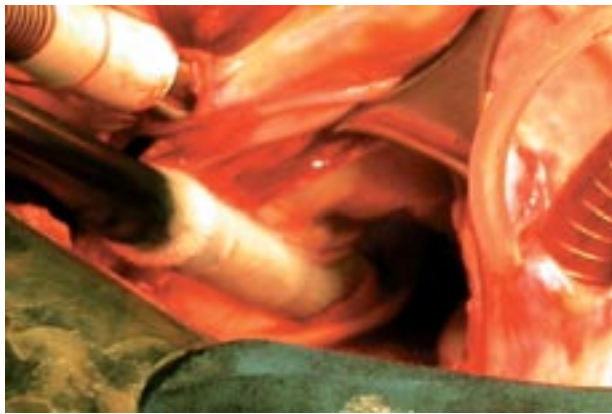


Рис. 6. Интраоперационная линейная криоабляция в левом предсердии (момент операции).

вен. В дальнейшем проводится изоляция коллектора ЛВ с дополнительной линией между верхними и нижними ЛВ и две линии по направлению к фиброзному кольцу МК и ушку ЛП. Ушко ЛП ушивается изнутри. В правом предсердии используется та же схема криовоздействия, что и при РЧ-модификации (рис. 5).

Криогенные воздействия проводили аппаратом «ERBE» (Австрия), работающем на жидком азоте, с набором съемных наконечников различной длины и диаметра, способных воспроизводить линейную абляцию при температуре $70-100^{\circ}\text{C}$ и длительности воздействия 2 мин. Всего требуется около 8–10 аппликаций в предсердиях, и время процедуры занимает 20 ± 5 мин (рис. 6).

Помимо клинического обследования всем больным до операции, а также в раннем и отдаленном послеоперационных периодах проводилось ЭКГ и доплерэхокардиографическое исследование с изучением особенностей кровотока через митральный и трехстворчатый клапан

для оценки транспортной функции предсердий, кроме того, выполнялось суточное холтеровское мониторирование.

Средний срок наблюдения за больными составил $36 \pm 12,34$ мес (от 6 мес до 5 лет).

Результаты и обсуждение

Среднее время ИК и пережатия аорты составило 193 ± 27 мин и 120 ± 15 мин, соответственно при выполнении операции «Лабиринт-III» и 134 ± 23 (140 ± 12) мин и 95 ± 13 (98 ± 15) мин при РЧ-(крио-) модификациях операции «Лабиринт». Одному пациенту после операции «Лабиринт-III» потребовалось параллельное искусственное кровообращение вследствие выраженной сердечной недостаточности, и одному пациенту была выполнена реторакотомия по поводу кровотечения из шва ретроторакотомического ушка левого предсердия после РЧ-модификации операции «Лабиринт».

Из 50 оперированных больных 2 (4%) погибли на госпитальном этапе. Одна пациентка 66 лет, которой выполняли протезирование митрального клапана и РЧ-модификацию операции «Лабиринт», погибла в раннем послеоперационном периоде от спонтанного разрыва задней стенки левого желудочка. И одна пациентка 55 лет после протезирования митрального клапана и хирургической модификации операции «Лабиринт-III» погибла на 16-е сутки после операции от сепсиса; у этой больной в течение всех 16 суток отмечался синусовый ритм. Госпитальная летальность и осложнения не были связаны с методикой проведения операции устранения ФП. Летальные исходы в отдаленном периоде (максимальный срок наблюдения 60 мес) у пациентов этой группы отсутствовали.

Непосредственные и отдаленные результаты операций оценивались по шкале Santa Cruz, предложенной J. Melo в 1997 г. и позволяющей комплексно оценить характер сердечного ритма и транспортную функцию предсердий. Данная шкала состоит из 5 степеней:

0-я степень — ФП сохраняется после операции;

I степень — нет ФП (правильный ритм), однако нет и сокращения предсердий;

II степень — правильный ритм, сокращается только правое предсердие;

III степень — правильный ритм, сокращаются оба предсердия;

IV степень — синусовый ритм, сокращаются оба предсердия.

В группе больных с хирургической модификацией «Лабиринт-III» (17 пациентов) в госпитальном периоде 12 больных имели IV степень по вышеуказанной шкале, двое — III степень, и трое — 0-ю степень. Практически все больные

в послеоперационном периоде получали кордарон по схеме, и одному пациенту на 5-е сутки была выполнена эндокардиальная дефибриляция по поводу трепетания предсердий с хорошим эффектом. Летальность в отдаленном периоде не отмечена. Эффективность данной операции в госпитальном периоде составила 82%, учитывая пациентов, имеющих регулярный ритм (не синусовый) и удовлетворительную функцию предсердий.

В группе с РЧ-модификацией операции «Лабиринт» (24 пациента) у 100% больных в раннем послеоперационном периоде отмечали пароксизмы ФП/ТП. К 10-м суткам послеоперационного периода синусовый ритм был у 18 (74%) пациентов на фоне антиаритмической терапии; у 3 (13%); ритм восстановлен эндокардиальной дефибрилляцией; 3 (13%) пациента выписаны с ФП, из них одной больной через 6 мес после операции синусовый ритм восстановлен эндокардиальной дефибрилляцией. Таким образом, суммарная эффективность данной процедуры составила 87% (IV степень по шкале Santa Cruz).

У пациентов, которым проводили криомодификацию операции «Лабиринт», синусовый ритм удалось сохранить у 6 из 9 человек. Один пациент находился в I графе шкалы и двое имели инцизионное ТП. Все пациенты получали антиаритмическую терапию по стандартной схеме. Эффективность данной процедуры в госпитальном периоде составила 67%.

Перед выпиской больных из стационара всем выполняли ЭхоКГ-исследование для оценки динамики размеров и сократительной функции предсердий. ЭхоКГ, выполненная до операции, выявила значительную дилатацию полости левого предсердия у всех пациентов — от 4,0 до 10,0 см (в среднем $7,3 \pm 1,8$ см). После операции размер левого предсердия составил в среднем $5,6 \pm 1,1$ см.

Пик А трансмитрального кровотока, характеризующий сократительную функцию левого предсердия, регистрировали во всех случаях у больных после РЧ-модификации операции «Лабиринт», и его амплитудные характеристики колебались от 0,82 до 1,65 м/с (в среднем $1,2 \pm 0,28$ м/с), в то время как у пациентов после хирургической операции «Лабиринт-III» и ее криомодификации пик А регистрировали у 83%, он был умеренно снижен (пик А = $0,46 \pm 0,14$) (рис. 7). При исследовании транстрикуспидального кровотока пик А зарегистрирован у всех пациентов и составлял в среднем $0,52 \pm 0,31$ м/с.

Все больные после операции антикоагулянтную терапию фенилином или варфарином получали по стандартной схеме. Тромбоэмболических и геморрагических осложнений в нашей группе больных отмечено не было.

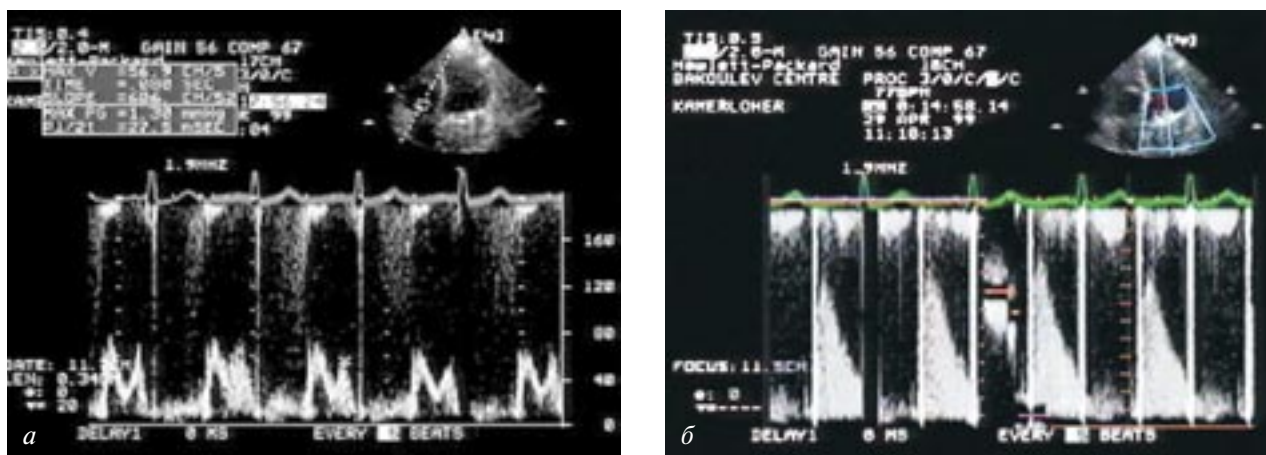


Рис. 7. ЭхоКГ-исследование трансмитрального кровотока у пациентов после РЧ-модификации (а) и хирургической модификации (б) операции «Лабиринт-3» в госпитальном периоде.

При суммарной оценке результатов операции в отдаленные сроки наблюдения ($36 \pm 12,4$ мес) было отмечено, что рецидив ФП возник у 9 (37%) пациентов после РЧ-модификации операции «Лабиринт», в то время как в группах пациентов после хирургической операции «Лабиринт-III» и крио-модификации ФП сохранилась только у 12 и 11% соответственно. Двум пациентам в отдаленном периоде наблюдения была имплантирована постоянная система для электрокардиостимуляции: в одном случае по поводу АВ блокады II степени, а в другом – зафиксирован синдром слабости синусового узла. По нашему мнению, эти результаты можно также отнести к хорошему, так как у пациентов имеется регулярный ритм и сохранена функция предсердий. У пациентов с криомодификацией в двух случаях мы наблюдали наличие регулярного предсердного ритма и в одном случае нарушение функции только левого предсердия. Таким образом, согласно этим данным, в отдаленном периоде эффективность РЧ-модификации операции «Лабиринт» составила 63%, а суммарная эффективность операции

«Лабиринт-III» и ее криомодификации, учитывая II и III степени по шкале Santa Cruz, которые мы относим к хорошему результату, составляет 88% (см. таблицу).

В то же время при исследовании трансмитрального кровотока было отмечено улучшение сократительной функции левого предсердия. Пик А у больных после операции «Лабиринт-III» и ее криомодификации уже через 6 мес после операции составлял в среднем $1,2 \pm 0,25$ м/с.

Кроме того, необходимо отметить, что никому из 48 выживших пациентов не потребовалась имплантация электрокардиостимулятора на госпитальном этапе. Состояние пациентов значительно улучшилось, и большинство из них находятся в I–II ФК по NYHA и свободны от приема каких-либо антиаритмических препаратов.

Выводы

1. Наш опыт демонстрирует воспроизводимость и эффективность операции «Лабиринт-III» в сочетании с коррекцией порока митрального клапана.

2. Модифицированная процедура «Лабиринт» с использованием холодной РЧ- и криоабляции является достаточно эффективным и безопасным методом хирургического лечения фибрилляции предсердий, однако в настоящее время нуждается в четком соблюдении методики проведения и, вероятно, должна дополняться методами редукции левого предсердия при его линейных размерах более 6 см.

3. Операция «Лабиринт-III» является наиболее эффективной (радикальной) процедурой, обеспечивающей хорошие непосредственные и стабильные отдаленные результаты даже у больных с большими размерами предсердий и длительным анамнезом фибрилляции предсердий.

Таблица

Суммарная эффективность операции «Лабиринт» и ее модификации по шкале госпиталя Santa Cruze в сроки до 5 лет (36 ± 14 мес)

Степень по шкале	РЧА	Maze-3	Крио
0	9/24 (37%)	2/17 (12%)*	1/9 (11%)
I	0	0	0
II		0	1/9 (11%)
III	0	2/17 (12%)	1/9 (11%)
IV	15/24 (63%)	12/17 (76%)	6/9 (67%)

* имплантация ЭКС

ЛИТЕРАТУРА

1. Бокерия Л. А., Ревивили А. Ш. и др. Хирургическое лечение тахимерцательной аритмии и трепетания предсердий // Матер. II Всерос. съезда серд.-сосуд. хир. – СПб., 1993. – С. 8.
2. Бокерия Л. А., Ревивили А. Ш., Ольшанский М. С. Операция лабиринт для лечения мерцательной аритмии // Тезисы докл. I Республ. научно-практич. конф. – Минск, 1994. – С. 23.
3. Бокерия Л. А., Ревивили А. Ш., Умаров В. М., Сергуладзе С. Ю. Возможности использования холодовой радиочастотной абляции для эндокардиальной процедуры «лабиринт» // Бюлл. НЦССХ им. А.Н. Бакулева РАМН «Сердечно-сосудистые заболевания». – 2000, № 2. – С. 77.
4. Бокерия Л. А., Ревивили А. Ш., Умаров В. М., Сергуладзе С. Ю. Возможность использования холодовой радиочастотной абляции для модифицированной эндокардиальной процедуры «лабиринт» // Вест. аритмол. – 2000. – № 15. – С. 231.
5. Евтушенко А. В. Технические и технологические аспекты лечения пороков митрального клапана, осложненных фибрилляцией предсердий: Автореф. дис. ... д-ра мед. наук. – Томск, 2001.
6. Ковалев С. А. Хирургическое лечение фибрилляции предсердий у больных приобретенными пороками сердца: Дис. ... д-ра мед. наук. – М., 1999.
7. Ольшанский М. С. Результаты хирургического лечения мерцательной аритмии: Дис. ... д-ра мед. наук – М., 2001.
8. Alpert J. S., Petersen P., Godfredsen J. Atrial fibrillation: natural history, complications and management // Ann. Rev. Med. – 1988. – Vol. 39. – P. 41–52.
9. Furberg C. D., Psaty B. M., Manolio T. A. et al. Prevalence of atrial fibrillation on elderly subjects // Amer. J. Cardiol. – 1994. – Vol. 74, № 3. – P. 236–241.
10. Kannel W. B., Abbott R. D., Savage D. D., McNamara P. M. Epidemiologic features of chronic atrial fibrillation: the Framingham study // N. Engl. J. Med. – Vol. 306, № 17. – P. 1018–1022.
11. Fulgelman M. Y., Hasin Y., Katznelson N. et al. Restoration and maintenance of sinus rhythm after mitral valve surgery for mitral stenosis // Amer. J. Cardiol. – 1984. – Vol. 54. – P. 617–619.
12. Chua L. Y., Schaff H. V., Orszulak T. A., Morris J. J. Outcome of mitral valve repair in patients with preoperative atrial fibrillation // J. Thorac. Cardiovasc. Surg. – 1994. – Vol. 107. – P. 408–415.
13. Large S. R. et al. Spontaneous cardioversion and mitral valve repair: a role for surgical cardioversion (Cox-maze) // Eur. J. Cardiothorac. Surg. – 1997. – Vol. 11, № 1. – P. 76–80.
14. Sanfilippo A. J., Abascal V. M., Sheehan M. et al. Atrial enlargement as a consequence of atrial fibrillation: a prospective echocardiographic study // Circulation. – 1990. – Vol. 82. – P. 792–797.
15. Obadia J. F., El Farra M., Bastien O. H. et al. Outcome of atrial fibrillation after mitral valve repairs // J. Thorac. Cardiovasc. Surg. – 1997. – Vol. 114. – P. 179–185.
16. Cox J. L., Schuessler R. B., Boineau J. P. The surgical treatment of atrial fibrillation: summary of the current concepts of mechanisms of atrial flutter and atrial fibrillation // J. Thorac. Cardiovasc. Surg. – 1991. – Vol. 101. – P. 402–405.
17. Cox J. L., Boineau J. P., Schuessler R. B. et al. Five-year experience with the maze procedure for atrial fibrillation // Ann. Thorac. Surg. – 1994. – Vol. 56. – P. 814–824.
18. Cox J. L., Schuessler R. B., Lappas D. G., Boineau J. P. An 8,5-year clinical experience with surgery for atrial fibrillation // Ann. Surg. – 1996. – Vol. 224. – P. 267–275.
19. Cox J. L., Jaquiss R. D. B., Schuessler R. B., Boineau J. P. Modification of the Maze procedure for atrial flutter and atrial fibrillation. II. Surgical technique of the maze III procedure // J. Thorac. Cardiovasc. Surg. – 1995. – Vol. 110. – P. 485–495.
20. Kim K.-B., Cho K. R., Sohn D.-W. et al. The Cox-Maze III procedure for atrial fibrillation associated with rheumatic mitral valve disease // Ann. Thorac. Surg. – 1999. – Vol. 68. – P. 799–804.
21. Kosakai Y., Kawaguchi A. T., Isobe F. et al. Cox-Maze procedure for chronic atrial fibrillation associated with mitral valve disease // J. Thorac. Cardiovasc. Surg. – 1994. – Vol. 108. – P. 1049–1055.
22. Fukada J., Morishita K., Komatsu K. et al. Is atrial fibrillation resulting from rheumatic mitral valve disease a proper indication for the Maze procedure? // Ann. Thorac. Surg. – 1998. – Vol. 65. – P. 1566–1570.
23. Isobe F., Kawashima Y. The outcome and indications of the Cox-Maze III procedure for chronic atrial fibrillation with mitral valve disease // J. Thorac. Cardiovasc. Surg. – 1998. – Vol. 116. – P. 220–227.
24. Sueda T., Nagata H., Shikata H. et al. Simple left atrial procedure for chronic atrial fibrillation associated with mitral valve disease // Ann. Thorac. Surg. – 1996. – Vol. 62. – P. 1796–1800.
25. Nitta T., Ishii Y., Ogasawara H. et al. Initial experience with the radial incision approach for atrial fibrillation // Ibid. – 1999. – Vol. 68. – P. 805–811.
26. Izumoto H., Kawazoe K., Kitahara H., Kamata J. Operative results after the Cox/maze procedure combined with a mitral valve operation // – 1998. – Vol. 66. – P. 800–804.
27. Melo J. Q., Neves J., Adragao P. et al. When and how to report results of surgery on atrial fibrillation // Eur. J. Cardiothorac. Surg. – 1997. – Vol. 12. – P. 739–745.
28. Raanani E., Albage A., David T. E. et al. The efficacy of the Cox/maze procedure combined with mitral valve surgery: a matched control study // Eur. J. Cardiothorac. Surg. – 2001. – Vol. 19. – P. 438–442.
29. Jatene M. B., Marcial M. B., Tarasoutchi F. et al. Influence of the maze procedure on the treatment of rheumatic atrial fibrillation – evaluation of rhythm control and clinical outcome in a comparative study // Ibid. – 2000. – Vol. 17. – P. 117–124.