© КОЛЛЕКТИВ АВТОРОВ, 2005

УДК 616.12-008.318-073.43

ТОПИЧЕСКАЯ ДИАГНОСТИКА И ЛЕЧЕНИЕ СЛОЖНЫХ ФОРМ АРИТМИЙ СЕРДЦА С ИСПОЛЬЗОВАНИЕМ НЕФЛЮОРОСКОПИЧЕСКОЙ СИСТЕМЫ ТРЕХМЕРНОГО КАРТИРОВАНИЯ

А. Ш. Ревишвили, Ф. Г. Рзаев, С. К. Джетыбаева

Научный центр сердечно-сосудистой хирургии им. А. Н. Бакулева (дир. – академик РАМН Л. А. Бокерия) РАМН, Москва

Показаны возможности и преимущества новой нефлюороскопической системы трехмерного электроанатомического картирования CARTO™ для диагностики и катетерного лечения сложных форм нарушений ритма сердца, в том числе у пациентов со сложными врожденными пороками сердца.

Ключевые слова: *система CARTO, сложные формы нарушений ритма сердца, трехмерное электроанатомическое картирование.*

It has been highlighted capacity and advantages of new nonfluoroscopic system of three-dimensional electroanatomical mapping CARTO™ in revealing and catheter ablation of complex cardiac arrhythmias, including those associated with complex congenital heart defects.

Key words: *CARTO system, complex cardiac arrhythmias, three-dimensional electroanatomical mapping.*

Метод инвазивной электрофизиологической диагностики нарушений ритма и картирования сердца хорошо известен и используется более 35 лет в клинической практике. Однако не все вопросы, связанные с определением механизмов формирования аритмий сердца, сегодня решены, и надо отметить, что строгая дифференциация механизмов тахиаритмий на риентри, триггерный или механизм повышенного автоматизма не всегда возможна в клинических условиях. Поиск в определенной степени оптимального метода топической диагностики тахиаритмий открывает путь к пониманию механизмов формирования аритмий сердца [1].

Проблема диагностики и лечения сложных форм нарушений ритма сердца является одной из актуальных в современной аритмологии и кардиохирургии. Различные виды нарушений ритма сердца (НРС), особенно тахиаритмии, являются одной из причин временной или стойкой утраты трудоспособности, а в некоторых случаях причиной кардиальной или внезапной смерти [2]. С углублением знаний о механизмах аритмий сердца и разработкой патогенетически обоснованных интервенционных и хирургических методов их лечения на первый план выступают вопросы точной топической диагностики различных, в том числе сложных, форм НРС.

Несмотря на достаточно высокую эффективность метода катетерной аблации тахиаритмий, процедура картирования, а следовательно, и время флюороскопии, и на сегодняшний день остаются значительными [5–9]. Проблематичность ориентации катетера с использованием одно- или двухмерного изображения, получаемого при флюороскопии с применением традиционных технологий картирования, представляет трудности для аблации ряда форм предсердных и желудочковых аритмий [10–14]. Основным ограничением ныне существующих методов картирования является невозможность точного сопоставления данных интракардиальных электрограмм и пространственной анатомической ориентации катетера в режиме *on-line* [10–18]. Определение пространственного расположения зон сердца, из которых ведется регистрация электрограмм, имеет большие погрешности и связано с большой дозой рентгеновского облучения как пациента, так и медперсонала. Длительная лучевая экспозиция

является фактором риска развития «радиационных» осложнений в отдаленном послеоперационном периоде [8].

В связи с этим совершенно очевидна необходимость разработки новых методов топической диагностики и радикального лечения тахиаритмий. В 1995 г. группой, руководимой S. Ben-Haim, впервые была представлена новая трехмерная навигационная система CARTO™ («Biosense Webster»), которая основана на принципе совмещения электрофизиологической информации и пространственного положения сосудов и камер сердца [7, 9, 16]. Система представлена миниатюрным локационным датчиком, который вмонтирован в кончик подвижного аблационного катетера. Местонахождение и ориентация датчика определяются интегрированием улавливаемых низкоэнергетических электромагнитных полей. Система позволяет построить трехмерные изображения из множества эндокардиальных участков, которые последовательно картируют и обозначают определенной цветовой гаммой в соответствии с локальным временем активации. Таким образом, электрофизиологическая информация совмещается с трехмерным анатомическим строением сердца. Исследования *in vitro* и *in vivo* показали высокую точность и воспроизводимость при использовании данной системы картирования [7, 9, 16].

Компоненты электромагнитной системы. Система картирования состоит из наружного излучателя низкоэнергетического магнитного поля (эмиттер), миниатюрного регистрирующего устройства (датчик), воспринимающего инертное магнитное поле, и обрабатывающего устройства (CARTO™, «Biosense Webster») (рис. 1). Эмиттер магнитного поля помещается под операционным столом и состоит из трех катушек, генерирующих различные сверхнизкие магнитные поля (от 5×10^{-6} до 5×10^{-5} тесла), кодируя картирующее пространство вокруг грудной клетки пациента. Миниатюрный пассивный датчик магнитного поля встроен в кончик катетера выше 4-миллиметрового концевого электрода. Дистальный и проксимальный электроды катетера позволяют производить регистрацию обычных униполярных и биполярных электрограмм. В кончик катетера также вмонтировано устройство для температурного контроля при проведении процедуры радиочастотной аблации (РЧА). С помощью магнитных технологий система может точно определить и локализовать положение кончика катетера в пространстве, с одновременной регистрацией локальных интракардиальных электрограмм. Трехмерное изображение камер сердца представляется в режиме реального времени вместе с цветным изображением электрофизиологической информации, которое накладывается на электроанатомическую карту. Для создания карты активации точкам присваиваются определенные цвета, соответствующие прогрессивно удлиняющемуся времени активации, – красный (участок наиболее ранней активации), оранжевый, желтый, зеленый, синий и фиолетовый [7].

С 2000 г. впервые в нашей стране в отделении тахиаритмий НЦССХ им. А. Н. Бакулева РАМН внедрена и используется электроанатомическая система трехмерного картирования (CARTO) для диагностики и интервенционного лечения тахиаритмий.

Целью настоящего исследования явилась клиническая оценка возможности и преимуществ использования системы CARTO для лечения пациентов со сложными формами нарушений ритма сердца.

Материал и методы

За период с ноября 2000 по сентябрь 2004 г. 70 пациентам (в том числе 45 мужчин и 25 женщин) с различными формами рефрактерных к медика-

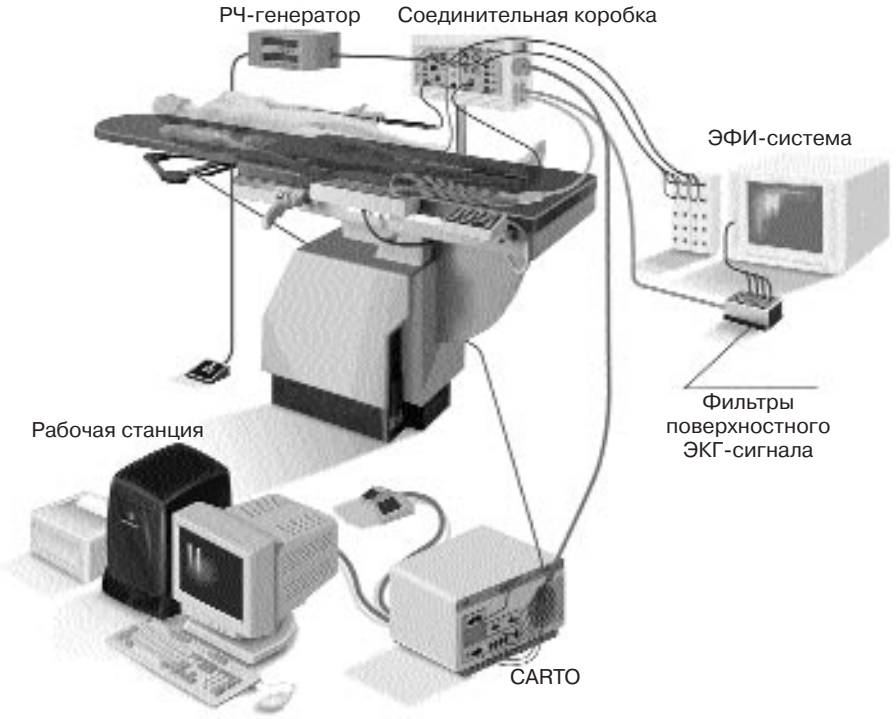

Рис. 1. Общий вид электронавигационной системы трехмерного картирования CARTO.

ментозному лечению тахикардий была выполнена 81 катетерная процедура (в среднем 1,13 на каждого пациента) с использованием системы CARTO. Возраст пациентов – от 3 месяцев до 64 лет (в среднем 27,3±13,2 года). Длительность аритмии составила в среднем 7,8±8,2 года (от 1 года до 30 лет). Пациенты в течение длительного времени получали в среднем 4±1,5 антиаритмических препарата, которые были отменены из-за неэффективности или выраженных побочных эффектов. У 25 пациентов был диагностирован постмиокардитический кардиосклероз, что, в частности, подтверждалось иммунологическими тестами с выявлением повышенного титра антител к миокардиальной ткани. У трех пациентов установлена ишемическая болезнь сердца, одному из них была ранее выполнена операция аортокоронарного шунтирования. 15 пациентам была проведена радикальная коррекция сложных врожденных пороков сердца (ВПС), один больной имел сопутствующий дефект межпредсердной перегородки, у остальных больных органической патологии сердца выявлено не было (табл. 1).

Электрофизиологическое исследование (ЭФИ). После получения письменного согласия пациентам проводились традиционное ЭФИ и электромагнитное катетерное картирование.

Таблица 1

Органические патологии, лежащие в основе развития сложных форм нарушений ритма

Патология	Общее число	
	абс.	%
Тетрада Фалло	1	1,5
Триада Фалло	1	1,5
Cris-cross сердце	2	3,6
Единственный желудочек	1	1,5
АДЛВ	2	3,6
КТМС	1	1,5
ДМПП вторичный	4	3,6
Атрезия ТК	1	1,5
Коарктация аорты	1	1,5
Аневризма ЛП	1	1,5
ИБС	3	5,4
ДКМП	1	1,5
ГКМП	1	1,5
ПМКС	25	35,7

Примечание. АДЛВ – аномальный дренаж легочных вен; КТМС – корригированная транспозиция магистральных сосудов; ДМПП – дефект межпредсердной перегородки; ТК – трикуспидальный клапан; ЛП – левое предсердие; ИБС – ишемическая болезнь сердца; ДКМП – дилатационная кардиомиопатия; ГКМП – гипертрофическая кардиомиопатия; ПМКС – постмиокардитический кардиосклероз.

Под местной анестезией по методу Сельдингера пунктировали обе бедренные и левую подключичную вену. Под флюороскопическим контролем через данные доступы вводили многополюсные электроды-катетеры в правое предсердие (ПП), коронарный синус (КС), область пучка Гиса и верхушку правого желудочка (ПЖ). Стандартное ЭФИ проводили на оборудовании «Prucka engineering» (США). Во время ЭФИ определяли исходную длительность цикла (ДЦ), время восстановления функции синусно-предсердного узла, корригированное время восстановления функции синусно-предсердного узла, время синоатриального проведения, время внутрипредсердного проведения возбуждения, время внутриузлового проведения, оценивали время проведения по специализированной внутрижелудочковой проводящей системе Гиса–Пуркинье (ГПС), эффективный рефрактерный период правого и левого предсердия, антеградный и ретроградный эффективные рефрактерные периоды ГПС, функциональный рефрактерный период ГПС, эффективный рефрактерный период правого желудочка. Стандартный протокол программируемой стимуляции и картирования сердца не отличался от общепринятых стандартов проведения ЭФИ.

После ЭФИ всем пациентам проводили электрод с активной фиксацией в качестве референтного и аблационный электрод Navi-Star™ 7 Fr («Cordis Webster»), которые подсоединялись к системе CARTO. На спине пациента размещался референтный датчик (сенсор) для отслеживания и устранения артефактов, связанных с движениями пациента (сердцебиение и дыхание). Таким образом, местоположение и ориентация кончика катетера постоянно фиксировались относительно референтного датчика. Время локальной активации при эндокардиальном картировании сердца определялось по отношению к референтной электрограмме либо зубцу R одного из отведений ЭКГ. В случае незначительного изменения положения тела больного расстояние между каждым датчиком и эмиттером меняется, но расстояние между самими датчиками остается неизменным, тем самым компенсируя небольшие перемещения пациента путем введения специального коэффициента смещения. В начале процедуры для построения первых четырех точек использовалась флюороскопическая система в сочетании с системой электроанатомической навигации. После этого картирующим катетером управляли только с помощью электроанатомической системы CARTO. В редких случаях, когда при проведении исследования определить ориентацию катетера относительно структур сердца с помощью электромагнитной

системы было достаточно сложно, использовалась традиционная флюороскопия.

Результаты исследования

Для пациентов составляли детальные карты во время синусового ритма (в среднем 120 точек) и во время тахикардий (в среднем 160 точек). В 21 случае производилось картирование только правого предсердия (ПП) с помощью управляемого электрода, который проводили через бедренную вену. Строили трехмерную компьютерную реконструкцию изображения ПП и карту распространения возбуждения (propagation map), где определяли ранние зоны возбуждения миокарда предсердий. В данной группе пациентов были выявлены различные типы аритмий: эктопическая предсердная тахикардия (ЭПТ) выявлена у 15 (21,4%) пациентов, типичное трепетание предсердий (ТП) у 3 (7,5%), постинцизионная предсердная тахикардия (ППТ) у 15 (21,4%) больных. У одного (2,5%) пациента было диагностировано дополнительное предсердно-желудочковое соединение (ДПЖС) правой нижней парасептальной локализации, у одного (2,5%) больного атриовентрикулярная узловая риентри тахикардия (АВУРТ). При эктопических ПТ локализация эктопических очагов была следующей: в основании ушка ПП, в средних отделах ПП в области crista terminalis, верхних отделах ПП (пучок Бахмана), нижних отделах ПП (область перехода пограничного гребня в НПВ), в области фиброзного кольца ТК (передневерхняя позиция).

Другую группу составили пациенты с тахиаритмиями «приобретенного» характера, возникающими после коррекции ВПС. Это были инцизионные предсердные тахикардии, возникающие у 10–15% пациентов после операций Мастарда, Сеннинга и Фонтена, либо риентри предсердно-желудочковые тахикардии после операций радикальной коррекции тетрады Фалло (ТФ). Области расположения заплат при пластике ДМПП и ДМЖП, сами разрезы на ПП, области канюляции полых вен в ПП, вентрикулотомные разрезы, область инфундибулоэктомии и т. д., формирующие рубцовые поля, а также анатомические образования, такие как устья полых и легочных вен, венечного синуса, отверстия АВ-клапанов, служат анатомическим барьером для проведения импульса и формирования риентри аритмий в отдаленные сроки после операции (рис. 2) [3]. Здесь важно иметь четкое представление о характере и типе проведенной операции, четкое топографическое описание области хирургических манипуляций, что уменьшает время эндокардиального картирования сердца и позволяет более «прицельно» проводить РЧА так называемых критических зон медленного проведения или ворот (istmus), которые определяют возможность индукции и поддержания

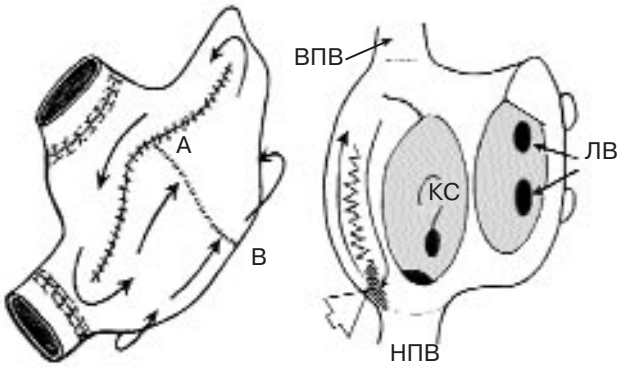

Рис. 2. Схема механизма движения импульса при «атипичном» ТП с участием послеоперационного рубца и место воздействия для купирования тахикардии.

риентри тахикардии (рис. 3). В исследование были включены 15 пациентов в возрасте от 4 до 48 лет (23,1± 13,3 года), у которых тахиаритмии возникали после хирургической коррекции ВПС (табл. 2).

Для картирования и анатомической реконструкции левых отделов сердца под контролем флюороскопии проводили транссептальную пункцию иглой Брокенбурга. С помощью интродьюсеров Swartz или Preface проводили управляемый электрод в левое предсердие (ЛП) и строилась анатомическая конфигурация ЛП. При картировании ранние зоны предсердной активации при ЭПТ находились в основном у основания ушка, крыши ЛП, передней стенки ЛП, в верхних отделах ЛП, между левой нижней легочной веной и венечным синусом, между правой верхней и правой нижней легочными венами. Таким образом, у 10 больных из всей серии исследований была выявлена эктопическая левопредсердная тахикардия (рис. 4), у одного больного выявлено левопредсердное трепетание (рис. 5).

Кроме того, были построены трехмерные изохронные и изопотенциальные карты левого предсердия с легочными венами (ЛВ) у 12 (17,1%) пациентов с хронической формой фибрилляции предсердий. Во всех случаях после анатомической реконструкции ЛП производилась линейная РЧА вокруг коллекторов ЛВ с зонами линейной абляции, соединяющими легочные вены. В 4-х случаях, при увеличенных размерах ЛП, были сделаны дополнительные «линии» воздействия в области крыши ЛП и по задней стенке между коллекторами ЛВ, а также изоляция левого перешейка между левой нижней ЛВ и митральным клапаном (МК) (рис. 6). У трех пациентов кроме фибрилляции предсердий имелось типичное ТП, в связи с чем им проводилась РЧА в области нижнего перешейка правого предсердия.

Электроанатомическую реконструкцию изображения левого желудочка (ЛЖ) проводили в 8 случаях (ранние зоны определяли в выводном отделе левого желудочка, базальных отделах ЛЖ).

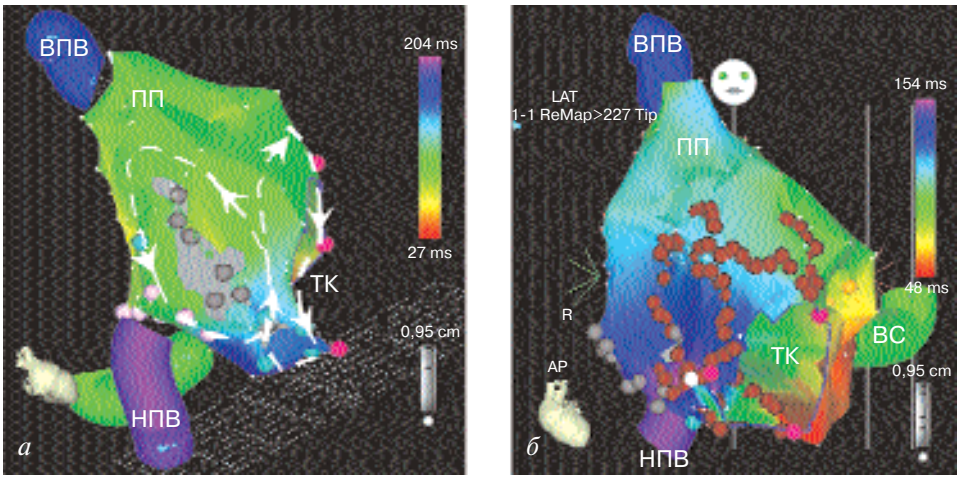

Рис. 3. Изохронная карта ПП у больного после операции пластики дефекта межпредсердной перегородки.

Темно-серым цветом обозначены рубцовые зоны разреза на ПП и места канюляции. Видны несколько зон прорыва, узкое окно между рубцами на переднебоковой стенке ПП и ТК (*а*). Проведены линии РЧ-воздействия в зонах предположительного прорыва возбуждения (*б*). ВПВ – верхняя полая вена; НПВ – нижняя полая вена; ТК – трикуспидальный клапан; ВС – венечный синус.

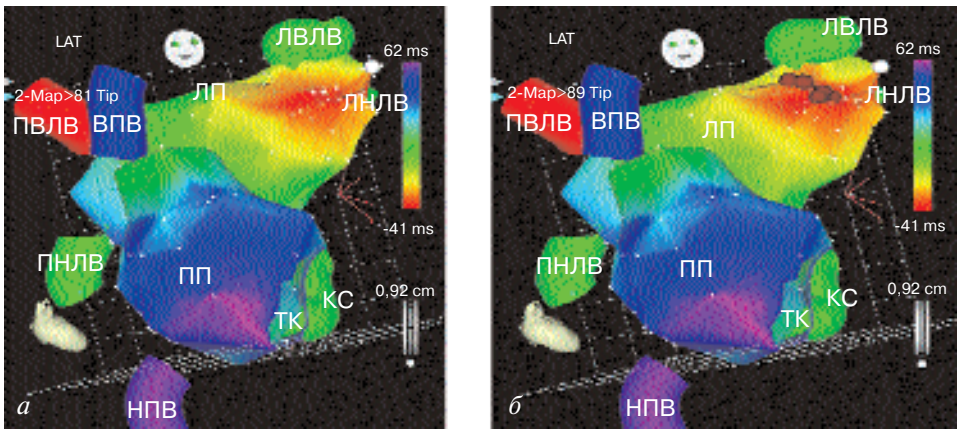

Рис. 4. Левопредсердная тахикардия из основания ушка ЛП (изохронная карта).

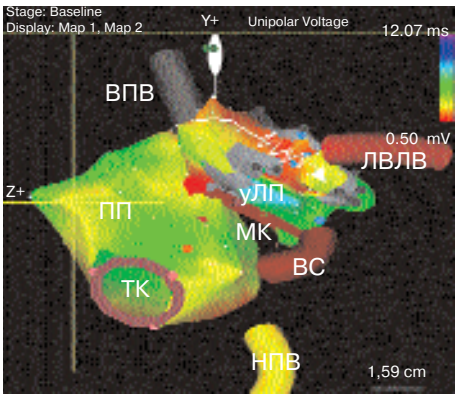

Рис. 5. Левопредсердное трепетание – прорыв между ЛВЛВ и ушком ЛП.

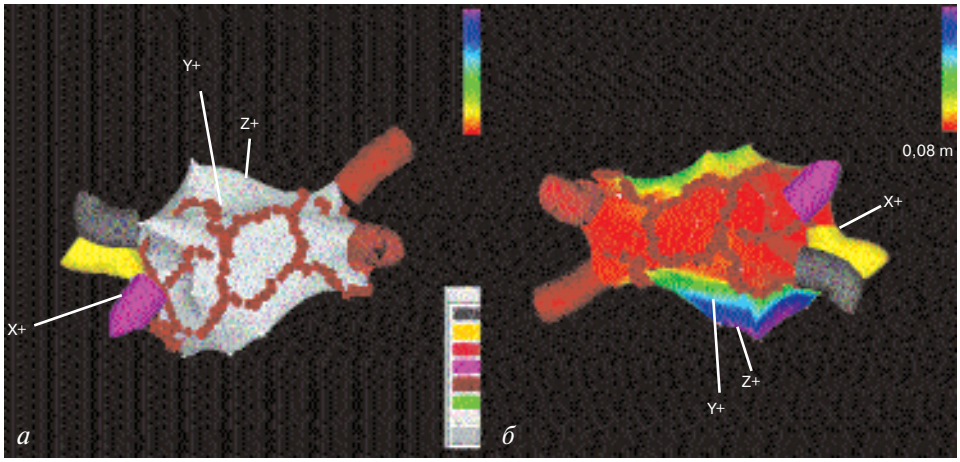

Рис. 6. Хроническая форма ФП – линейная РЧА вокруг коллекторов ЛВ с зонами линейной абляции, соединяющими легочные вены, «линии воздействия» в области крыши ЛП и по задней стенке между коллекторами ЛВ.

а – карта ЛП в момент абляции; *б* – изопотенциальная карта после процедуры РЧА (в области РЧА регистрируются зоны с низкоамплитудной активностью).

Таблица 2

Клиническая и электрофизиологическая характеристика больных, у которых использовалась система CARTO

Возраст, лет	Вид ВПС	Тип операции на сердце	Время п/о, лет	Длит. НРС, лет	Длит. цикла, мс	Тип НРС	Форма НРС
11	Тетрада Фалло	СЛА, рад. корр. ТФ, протез. АК, пласт. ТК	9	1	360	ИПТ, ТП I	Парокс.
25	Criss-cross сердце с гипоплаз. ПЖ, ДМПП, ДМЖП, стеноз ЛА	ПЛА, опер. Фонтена	9	2	295	ИПТ	Пост.
17	Criss-cross сердце с пред.-жел. конкорд., жел.-арт. дискор, гипопл. ПЖ, ДМПП, ДМЖП, стен. ЛА	ПЛА, опер. Фонтена	10	1 мес	330	ИПТ	Парокс.
31	Единственный желудочек, ТМС, стен. ЛА	Анаст. Блелока справа, опер. Фонтена – ПЛА, закрытие прав. АВ-клапана	13	1	220	ИПТ	Парокс.
10	Вторичный ДМПП, ЧАДЛВ	Пласт. ДМПП с перем. АДЛВ в ЛП	3 мес	3 мес	360	ИПТ	Парокс.
21	КТМС, нед. АВ-клап.	Протезир. сист. АВ-кл.	1,3	0,5	240	ИПТ	Парокс.
13	ДМПП, ТАДЛВ	Пласт. ДМПП, анаст. кол. ЛВ и ЛП по Шумахеру	4	3	420	ИПТ	Пост.
44	ДМПП	Ушивание	38	4	230	ИПТ, ТП I, ФП	Пост.
25	Атрезия ТК, ДМЖП, ДМПП	Операция Фонтена	14	0,5	320	ИПТ	Пост.
30	ДМПП	Ушивание	17	2	300	ИПТ	Парокс.
47	Триада Фалло	Рад. корр. ТрФ	31	1	240	ИПТ, ТП I	Пост.
4	Коарктация аорты	Резекция КоАо	4	4 мес	290	ИПТ	Парокс.
40	ДМПП	Ушивание	20	3	230	ИПТ	Парокс.
	ДМПП	Ушивание	15	2	240	ИПТ	Парокс.
48	Аневризма ЛП	Пластика аневризмы	13	9	240	ИПТ	Парокс.

Примечание. НРС – нарушения ритма сердца; ИПТ – инцизионная предсердная тахикардия; ТМС – транспозиция магистральных сосудов; ДМПП – дефект межпредсердной перегородки; ДМЖП – дефект межжелудочковой перегородки; ЧАДЛВ – частичный аномальный дренаж легочных вен; ТАДЛВ – тотальный аномальный дренаж легочных вен; ПЛА – предсердно-легочный анастомоз; АК – аортальный клапан; ТК – трикуспидальный клапан; ЛП – левое предсердие; СЛА – системно-легочный анастомоз; ЛВ – легочные вены; ТП I – «типичное» трепетание предсердий; ФП – фибрилляция предсердий.

Карту ПЖ строили в двух случаях при локализации аритмогенной зоны в выводном отделе правого желудочка. У двух пациентов была произведена трехмерная реконструкция правого и левого желудочков.

Таким образом, в зависимости от вида аритмий пациенты были распределены следующим образом: ЭПТ была выявлена у 25 (35,7%) больных, ФП – у 12 (17,1%), постинцизионная ПТ – у 15 (21,4%), желудочковые нарушения ритма – у 12 (17,1%) пациентов, типичное ТП – у 3 (4,2%), синдром WPW – у 2 (5%) пациентов и атриовентрикулярная узловая риентри тахикардия у 1 (2,5%) больного.

Во время пароксизма тахикардии проводилось детальное картирование зоны интереса, то есть области наиболее ранней активации, для достижения высокого пространственного разрешения при локализации аритмогенного очага тахикардий. Система CARTO позволила также оценить объем исследуемой камеры, и для точности отображения анатомических структур мы сравнивали результаты компьютерного картирования с данными компьютерной томографии.

Осложнений, связанных с проведением процедуры, в нашей серии исследований не было. Общее время флюороскопии, включая размещение диагностических катетеров, составило 25,2±7,5 мин ($p<0,003$). Время картирования (от первой точки до момента регистрации последней точки) занимало в среднем 140±20 мин, а общая длительность процедуры – 238±71,9 мин ($p<0,05$).

У всех пациентов карты активации ПП и ЛП (изохронные карты) создавались на основании регистрации в среднем 154±35 точек. Геометрия

предсердий во всех случаях была одинаковой. Электрофизиологическая информация, то есть время активации, в сочетании с пространственной геометрией предсердий позволила идентифицировать основные анатомические структуры правого и левого предсердий, включая трикуспидальный клапан, отверстие венечного синуса, устья полых вен, ушек правого и левого предсердий, митральный клапан, устья легочных вен.

После проведения процедуры картирования аблационный катетер направляли к месту аритмогенного очага и проводили РЧА с помощью одной или двух радиочастотных аппликаций при устранении эктопических очагов. Время РЧА равнялось в среднем 14,2±5,3 мин, включая процедуры при фибрилляции предсердий. Общая эффективность процедуры РЧА с использованием системы CARTO составила 95,1%, с учетом устранения всех видов тахиаритмий (табл. 3).

Таблица 3

Результаты РЧА при сложных формах аритмий

Сложные формы НРС	Время флюороскопии, мин	Эффективность, %
ЭПТ	15,5±5,3	84,2
ФП+ТП	26,6±10,2	87,5
ИПТ	11,4±5,4	100
Общ.	25,2±7,5	95,1

Обсуждение

В представленном исследовании показана возможность трехмерного картирования камер сердца с помощью новой электромагнитной навигационной системы картирования CARTO. Данный метод эндокардиального картирования сердца впервые позволил совмещать получаемое цветное изображение пространственной геометрии предсердий и желудочков с данными времени активации и значений амплитудных сигналов из множества точек эндокардиальной поверхности сердца, то есть проводить «электроанатомическое» картирование. Высокая точность определения пространственного местонахождения катетера (до 1 мм) позволяет создать детальную карту распространения возбуждения, определить амплитуду сигнала в изучаемых зонах и построить изохронные и изопотенциальные карты. Возможность комбинации трехмерной анатомической реконструкции камер сердца с изучением их электрической активности позволит оценить роль тех или иных анатомических структур в генезе аритмий, это принципиально важно для эффективного проведения процедур катетерной аблации. Возможность управления катетером без помощи флюороскопии значительно уменьшает время рентгеновского облучения (до 25,2±7,5 мин) и общее время процедуры. Определение местоположения картирующего (аблационного) катетера в режиме реального времени позволяет точно возвращать катетер к заранее выбранным точкам интереса. Отмечаемые зоны аблации позволяют создать зоны линейного повреждения и далее успешно устранять «прорывы» между ними, после чего эффективность операции можно проконтролировать с помощью построения новой изохронной карты на фоне стимуляции и, что очень важно, в той же самой анатомической структуре.

В настоящем исследовании новая система картирования использовалась в сочетании с традиционной методикой – до момента получения картины анатомии камер сердца использовалась флюороскопия, что позволило оценить эффективность электроанатомического картирования при РЧА, а также снизить время флюороскопии.

Таким образом, система CARTO показана для картирования и аблации эктопических (фокусных) аритмий, а также риентри тахикардий, и наиболее эффективна для контроля в создании длинных линейных повреждений при устранении трепетания и фибрилляции предсердий.

ЛИТЕРАТУРА

1. *Бокерия Л. А.* – Тахиаритмии: диагностика и хирургическое лечение. – М.: Медицина, 1989. – 296 с.
2. *Бокерия Л. А., Ревишвили А. Ш.* Катетерная аблация аритмий у пациентов детского и юношеского возраста. – М.: Изд-во НЦССХ им. А. Н. Бакулева РАМН, 1999. – С. 20–27.
3. *Ревишвили А. Ш.* Электрофизиологическая диагностика и хирургическое лечение наджелудочковых тахиаритмий // Кардиология. – 1990. – № 11. – С. 56–59.
4. *Earley M., Sporton S., Staniforth A.* et al. Simultaneous use of electroanatomical (CARTO) and non-contact (ESI) mapping to correlate electrogram and catheter location data during left atrial fibrillation // PACE. – 2003. – Vol. 26, № 4. – P. 942.
5. *Fiala M., Heinc P., Lukl J.* Electroanatomic navigated circumferential ablation is safer than conventional ablation for the pulmonary vein isolation results of randomized study // Ibid. – 2003. – P. 1095.
6. *Gepstein L., Evans S. J.* Electroanatomic mapping of the heart: Basic concepts and implication for the treatment of cardiac arrhythmias // Ibid. – 1998. – Vol. 21. – P. 1268–1278.
7. *Gepstein L., Hayam G., Ben-Haim S. A.* A novel method for nonfluoroscopic catheter-based electroanatomical mapping of the heart: In vitro and in vivo accuracy results // Circulation. – 1997. – Vol. 95. – P. 1611–1622.
8. *Gepstein L., Hayam G., Shpun S., Ben-Haim S. A.* Hemodinamic evaluation of the heart with a nonfluoroscopic electromechanical mapping technique // Ibid. – 1997. – Vol. 96. – P. 3672–3680.
9. *Haissaguerre M., Gaita F., Fischer B.* et al. Elimination of atrioventricular nodal reentrant tachycardia using discrete slow potentials to guide application of radiofrequency energy // Ibid. – 1992. – Vol. 85. – P. 2162–2175.
10. *Kottkamp H., Hindricks G., Breithardt, Borggrefe M.* Three-dimensional electromagnetic catheter technology: Electroanatomical mapping of the right atrium and ablation of ectopic atrial tachycardia // J. Cardiovasc. Electrophysiol. – 1997. – Vol. 8. – P. 1332–1337.

11. *Kovoor P., Ricciardello M., Collins L.* et al. Risk to patiens from radiation associated with radiofrequency ablation for supraventricular tachycardia // Circulation. – 1998. – Vol. 98. – P. 1534–1540.
12. *Kuck K. H., Schluter M., Geiger M.* et al. Radiofrequency current catheter ablation of accessory atrioventricular pathways // Lancet. – 1991. – Vol. 337. – P. 1557–1561.
13. *Lesh M. D., van Hare G. F., Epstein L. M.* et al. Radiofrequency catheter ablation of atrial arrhythmias – Results and mechanisms // Circulation. – 1994. – Vol. 89. – P. 1074–1089.
14. *Marchlinski F., Callans D., Gottlieb C.* et al. Magnetic electroanatomical mapping for ablation of focal atrial tachycardias // Pacing Clin. Electrophysiol. – 1998. – Vol. 21, № 8. – P. 1621–1635.
15. *Natale A., Breeding L., Tomassoni G.* et al. Ablation of right and left ectopic atrial tachycardias using a tree-dimensional nonfluoroscopic mapping system // Amer. J. Cardiol. – 1998. – Vol. 82. – P. 989–992.
16. *Shpun S., Gepstein L., Hayam G.* et al. Guidance of radiofrequency endocardial ablation with real time three-dimensional magnetic navigation system // Circulation. – 1997. – Vol. 96, № 6. – P. 2016–2021.
17. *Smeets J. L., Ben-Haim S. A., Rodriguez L.-M.* et al. New method for nonfluoroscopic endocardial mapping in humans. Accuracy assessment and first clinical results // Ibid. – 1998. – Vol. 97. – P. 2426–2432.
18. *Varanasi S., Dhala A., Blanck Z.* et al. Electroanatomic mapping radiofrequency ablation of cardiac arrhythmias // J. Cardiovasc. Electrophysiol. – 1999. – Vol. 10. – P. 538–544.
19. *Walsh E. P., Saul P. J., Hulse E. J.* et al. Transcatheter ablation of ectopic atrial tachycardia in young patients using radiofrequency current // Circulation. – 1992. – Vol. 86. – P. 1138–1146.