© КОЛЛЕКТИВ АВТОРОВ, 2012

**УДК 612.53:616.12-008.318-089.844-06**

# ТЕМПЕРАТУРНЫЙ ЭФФЕКТ В ЗОНЕ ДИСТАЛЬНОГО ПОЛЮСА ЭНДОКАРДИАЛЬНЫХ ЭЛЕКТРОДОВ ЭЛЕКТРОКАРДИОСТИМУЛЯТОРА ВО ВРЕМЯ ЭЛЕКТРОХИРУРГИЧЕСКИХ ВМЕШАТЕЛЬСТВ. ОПАСНОСТЬ ПОВРЕЖДЕНИЯ СЕРДЦА СУЩЕСТВУЕТ

*Н. М. Федотов[1], А. В. Сажин[2], Т. В. Нечай[2], Ю. Н. Нурлыев[3], И. В. Самойленко[3], А. Е. Тягунов[2]**

[1]Лаборатория безопасных биомедицинских технологий Томского государственного университета систем управления и радиоэлектроники; [2]кафедра общей хирургии педиатрического факультета ГБОУ ВПО РНИМУ им. Н. И. Пирогова Минздравсоцразвития России, Москва; [3]Городская клиническая больница № 4 ДЗ, Москва

*Ожог тканей сердца в зоне дистального полюса электродов электрокардиостимулятора (ЭКС) описан как одно из возможных осложнений электрохирургических вмешательств (ЭХВ), однако условия, вероятность развития и клиническая значимость данного эффекта не изучены.*

***Цель исследования:*** *для обеспечения безопасности оперативных вмешательств у пациентов с ЭКС изучить температурный эффект в зоне дистального полюса эндокардиальных электродов.*

***Материал и методы.*** *Выполнено клинико-экспериментальное исследование температурного эффекта в тканях вокруг дистального полюса эндокардиальных электродов ЭКС во время ЭХВ. Проведены математическое моделирование, стендовые испытания, экспериментальное исследование на трупах и оценка результатов оперативного лечения 254 пациентов с имплантированными ЭКС. Контроль сердечной деятельности во время оперативных вмешательств проводили по кардиомонитору. У 28 пациентов выполнен детальный ретроспективный анализ сердечной деятельности во время оперативных вмешательств методом Холтера.*

***Результаты.*** *В ходе экспериментального этапа исследования установлен температурный эффект в периэлектродных тканях при ЭХВ. Интенсивность нагрева зависела от расположения электродов электрокоагулятора (ЭК) по отношению к системе стимуляции, мощности и продолжительности ЭХВ. Повреждение сердечной ткани, по результатам математического моделирования, достигало*

*Адрес для переписки: e-mail: tyagunov1@mail.ru

*глубины 2,7 мм. В ходе стендовых испытаний теоретические расчеты были подтверждены. Максимальный температурный эффект наблюдался при совпадении направления силовых линий электрического поля ЭК и оси «дистальный полюс электрода – корпус ЭКС». Безопасное расположение электродов ЭК было достигнуто при нахождении этих осей во взаимно перпендикулярных плоскостях и/или расположении системы ЭКС вне зоны максимальной напряженности электрического поля ЭК. На клиническом этапе работы пассивный электрод ЭК помещали в безопасную позицию: при операциях на органах брюшной полости и нижних конечностях – под правой или левой ягодицей, при операциях в зоне ЭКС в левой дельтоидеопекторальной области – под левым плечом. Было установлено отсутствие значимого температурного эффекта у большинства пациентов. У 2 пациентов во время электрокоагуляционного воздействия зафиксировано по одному неэффективному стимулу ЭКС.*

***Заключение.*** *При ЭХВ в тканях в зоне дистального полюса эндокардиальных электродов ЭКС наблюдается температурный эффект, который зависит от расположения системы ЭКС по отношению к электродам электрокоагулятора, мощности и продолжительности воздействия. В качестве клинических проявлений эффекта наблюдаются неэффективная стимуляция, суправентрикулярные и желудочковые нарушения ритма, в первую очередь при нарушении правил безопасности электрохирургических операций. При соблюдении рекомендованных принципов и расположении системы стимуляции вне силовых линий электрического поля клиническая значимость данного эффекта минимальна.*

*Ключевые слова: электрокардиостимулятор, электрокоагулятор, электрохирургическое воздействие, температурный эффект, эндокардиальный электрод.*

*A burn of cardiac tissue at the distal pole of the pacemaker electrodes is described as one of the likely complications of electrosurgical interventions. However, the likelihood and clinical significance of this effect have not been sufficiently investigated.*

***Aim.*** *To study the thermal effect at the distal pole of the endocardial electrodes in order to ensure the safety of surgical interventions in patients with implanted heart pacemakers.*

***Materials and methods.*** *We have performed a clinical and experimental study of the thermal effect in tissues around the distal pole of the endocardial pacemaker electrodes in electrosurgical procedures. A mathematical modelling and experimental studies were performed in conjunction with study in cadavers. The outcomes of surgical treatment of 254 patients with implanted pacemakers were also assessed. Intraoperatively heart activity was controlled using a cardiac monitor. Detailed retrospective analysis of the heart activity during surgical interventions was carried out by means of the Holter monitoring in 28 patients.*

***Results.*** *In experimental surgical interventions thermal effect was identified in peri-electrode tissues. The heat intensity was dependent on the location of electrocoagulation electrodes in relation to the pacing system, power and duration of electrosurgical interventions. Mathematical modeling showed that the heart tissue damage was 2.7 mm in depth. The theoretical calculations were proved during experiments. The maximum thermal effect was achieved when lines of force of the electric field of electrocoagulation and the "distal pole-pacemaker body" axis were mutually directed. The safe location of the pacemaker electrodes was achieved when these axes were in mutually perpendicular planes and/or the pacemaker system out of the maximum tension of the pacemaker electric field. At the clinical stage reference electrode of electrocoagulator was placed in the safe position: during the abdominal and lower limb surgery it was placed under the right and left buttock and during the pacemaker zone surgery – in the left deltoideopectoral groove under the left shoulder. No significant thermal effect was found in most of the patients. A non-effective pacemaker stimulus was observed in 2 patients during the electrocoagulation.*

***Conclusion.*** *A thermal effect was observed during electrosurgical intervention in the tissue around the distal pole of the pacemaker endocardial electrodes that depends on the location of the pacing system in relation to the electrodes of electrocoagulator, power and duration of exposure. Clinical signs of the thermal effect were non-effective pacing, supraventricular and ventricular rhythm disturbances and primarily due to the violation of safety standards for electrosurgical procedures. The clinical significance of this effect is minimal when the suggested principles are adhered to and the pacing system is placed out of the lines of force of the electric field.*

*Key words: pacemaker, electrocoagulator, electrosurgical treatment, thermal effect, endocardial electrode.*

## Введение

Врачами хирургических специальностей в последние годы часто выполняются операции пациентам с имплантированными электрокардиостимуляторами (ЭКС). Вмешательства проводятся не только на участках, удаленных от ЭКС: брюшной полости, конечностях, но и в непосредственной близости от этих устройств. Большинство специалистов информировано об опасности развития нарушений в работе ЭКС при электрохирургическом воздействии (ЭХВ). Эта тема широко освещена в зарубежной литературе [1–22]. В отечественных научных изданиях по данному вопросу имеются только единичные публикации [23–25]. В большинстве случаев нарушения, выявляемые при ЭХВ, связаны с неадекватным восприятием электрокардиостимулятором электрических сигналов; чаще всего наблюдается ингибирование стимулов устройств. Реже развивается кратковременное изменение режима стимуляции, например, вследствие перезапуска рефрактерного периода наблюдается включение асинхронного режима. Сообщения о полном отказе или перепрограммировании ЭКС единичны за всю историю электрокардиостимуляции [1–4, 25]. Одно из осложнений – температурное повреждение сердечной ткани в зоне дистального полюса электродов ЭКС,

несмотря на описания в литературе [17, 26], рассматривается скорее гипотетически. Однако наблюдение фибрилляции желудочков у пациентов с имплантированными устройствами во время ЭХВ [5–7], вероятно, является следствием именно этого эффекта. Помимо угрозы фатальных аритмий данное нарушение чревато необратимым повреждением сердечной ткани, а также риском острого или хронического повышения порога стимуляции, представляющего потенциальную угрозу из-за неэффективной стимуляции. Подобный эффект описан при проведении пациентам с ЭКС магнитно-резонансной томографии [21]. Эти данные явились основанием для изучения принципиальной возможности повреждения периэлектродных тканей при ЭХВ.

Цель исследования: для обеспечения безопасности оперативных вмешательств у пациентов с электрокардиостимуляторами изучить температурный эффект в зоне дистального полюса эндокардиальных электродов при электрокоагуляции.

## Материал и методы

При ЭХВ в теле пациента создается электрическое поле, напряженность которого определяется током, протекающим через тело пациента, средним удельным сопротивлением тела и площадью сечения в плоскости, перпендикулярной силовым линиям электрического тока. Ток, протекающий через тело пациента, является выходной характеристикой электрокоагулятора (ЭК). Его величина достигает 1–2 А. В качестве используемого в расчетах среднего удельного сопротивления тканей тела на частоте 500 кГц принята величина 3,2 Ом • м [27]; площадь сечения – около 0,06 м$^2$. При таких условиях напряженность электрического поля составит 53,3 В/м. Фактически такое же значение напряженности отмечается и в работе P. A. Levine [12]. Опасная ситуация возникает, когда градиент электрического поля создается между периэлектродной зоной и корпусом ЭКС. При расстоянии между дистальным полюсом электрода и корпусом ЭКС, равном 100–150 мм, эффективное значение напряжения электрического поля, вычисляемое по формуле $\Delta U = U_{экс} - U_{эл}$ (рис. 1), составит 5–8 В (1 А × 3,2 Ом • м × 0,15 м/0,06 м$^2$). Напряжение будет выше при совпадении ориентации силовых линий электрического тока ЭК и оси «дистальный полюс электрода – корпус ЭКС». Так как плотность тока обратно пропорциональна квадрату расстояния от поверхности электрохирургического инструмента, то при приближении его к одному из полюсов этой оси напряжение может возрасти в несколько раз.

Модель взаимодействия ЭК и ЭКС по высокой частоте в теле пациента представлена на рисунке 1. На рисунке видно, что корпус ЭКС по высокой частоте связан с электродом. Степень связи зависит от паразитной емкости *C* по входу ЭКС. При большой входной емкости на рабочей частоте ЭК электрод «замыкается» на корпус ЭКС, то есть электрод имеет потенциал корпуса ЭКС. Это означает, что из зоны, окружающей электрод с потенциалом $U_{эл}$, возникает ток в направлении электрода, находящегося под потенциалом корпуса ЭКС $U_{экс}$. Электрический ток вызывает нагрев тканей пропорционально квадрату плотности тока и обратно пропорционально площади контакта. Корпус ЭКС имеет большую поверхность и, следовательно, низкое сопротивление по отношению к окружающим его тканями, а также большую массу и площадь охлаждения, в связи с чем температурный эффект на его поверхности минимальный. Диаметр дистального полюса (головки) электрода ЭКС в зоне контакта с эндокардом составляет около 2 мм, что при указанных значениях электрического поля ведет к значимому нагреву тканей в этой зоне. Из-за снижения плотности тока обратно

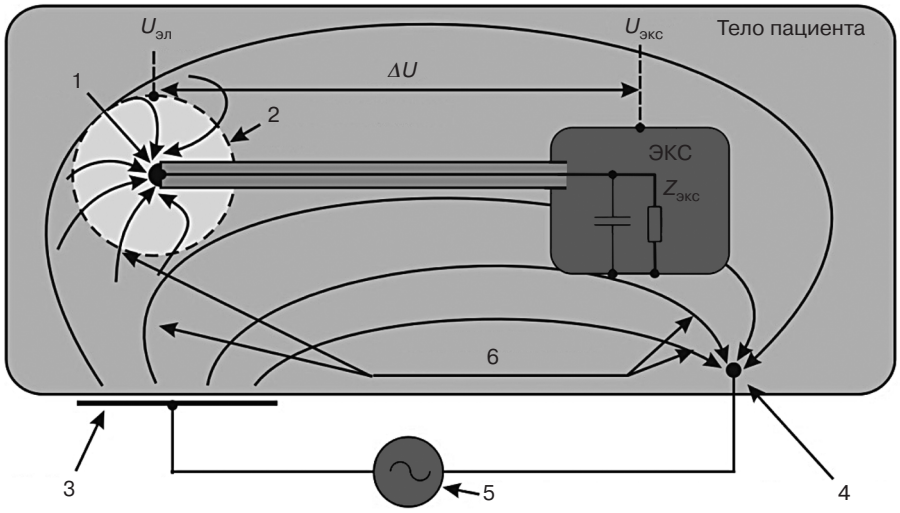


Рис. 1. Модель взаимодействия электрокоагулятора и ЭКС в теле пациента: 1 – электрод; 2 – околоэлектродная зона; 3 – нейтральный электрод; 4 – инструмент; 5 – электрокоагулятор; 6 – распространение электрического тока

пропорционально квадрату расстояния от поверхности электрода мощность нагрева будет падать пропорционально четвертой степени расстояния от поверхности электрода, то есть будет сконцентрирована в околоэлектродной зоне.

С целью подтверждения наших теоретических предпосылок проведено измерение входного сопротивления ЭКС разных производителей на рабочей частоте ЭК.

Для определения зоны повреждения выполнен вычислительный эксперимент, в ходе которого проведено имитационное моделирование термодинамического процесса вокруг дистального полюса эндокардиального электрода с помощью математической модели, описывающей процесс резистивного нагрева миокарда токами высокой частоты [27]. Непосредственно для моделирования и визуализации промежуточных и конечных результатов использована программа в среде Mathcad [28]. Область необратимого повреждения миокарда определена по изотерме в 50 °С, функциональных нарушений – 45 °С [13, 18].

Для подтверждения теоретических расчетов проведен *эксперимент, моделирующий оперативные вмешательства* (стендовые испытания) у пациентов с ЭКС. Оценивали действие ЭХВ на фрагмент сердца свиньи с установленным ЭКС и температурным датчиком в емкости с 0,35% солевым раствором с удельной проводимостью примерно 0,77 См/м [14] (рис. 2). Воздействие проводили в монополярном режиме электрокоагуляторами ERBE Vio 300D и Volleylab Force EZ мощностью от 50 до 300 Вт в режиме «коагуляция», «резание», «спрей» продолжительностью от 1 до 10 с, изменяя взаимное расположение электродов ЭК и ЭКС и расстояние между ними.

Температурный эффект был исследован в трех основных позициях системы стимуляции по отношению к электродам электрокоагулятора (см. рис. 2). Расположение электродов, указанное на рисунке 2, *а*, не рекомендуется к использованию в клинической практике [17] – эффект ЭХВ на систему ЭКС максимален из-за совпадения ориентации силовых линий тока и оси «дистальный полюс электрода – ЭКС». Такая схема моделирует, например, операцию на органах брюшной полости с пассивным электродом под лопаткой или операцию в зоне ЭКС с электродом под ягодицей. Расположение системы стимуляции, представленное на рисунках 2, *б, в,* менее опасно, так как указанные оси перпендикулярны (рис. 2, *в*) или система стимуляции располагается вне зоны высокой напряженности электрического поля (рис. 2, *б*). В этих позициях проведена оценка температурного эффекта при ЭХВ на расстоянии от 0,5 до 10 см от дистального полюса электрода и корпуса ЭКС.

Для измерения температурного эффекта использован электронный термометр с термопарами. Во время ЭХВ проводили визуальную оценку изменения периэлектродных тканей.

*Моделирование оперативных вмешательств проведено на 3 трупах,* которым в миокардиальную позицию были имплантированы системы стимуляции с термопарой. Во время ЭК-воздействия проводили оценку температурного эффекта и сопротивления электродов.

Проведен анализ оперативных вмешательств у 254 пациентов с имплантированными ЭКС. Среди

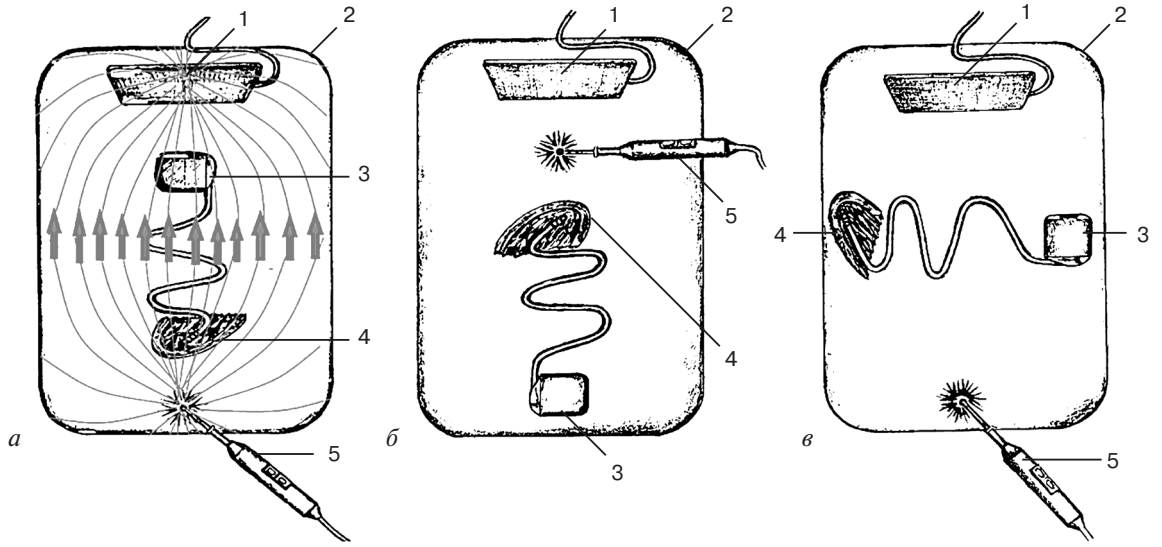


Рис. 2. Стендовые испытания. Схема вариантов расположения электродов электрокоагулятора относительно системы стимуляции (*а–в*): 1 – пассивный электрод ЭК; 2 – емкость с солевым раствором; 3 – ЭКС с электродом; 4 – фрагмент сердца свиньи; 5 – активный электрод ЭК. Стрелками указано направление линий электрического поля электрокоагулятора

них операции на органах брюшной полости и конечностях выполнены 175 пациентам; у 79 пациентов проведены вмешательства в зоне ЭКС. Во всех случаях пассивный электрод электрокоагулятора помещали в позицию, исключающую расположение системы стимуляции между электродами электрокоагулятора и совпадение вектора силовых линий тока с осью эндокардиального электрода, за которую принимали прямую линию между ЭКС и дистальным полюсом его электрода. Таким образом, при операциях на органах брюшной полости и нижних конечностях пассивный электрод ЭК помещали под правую или левую ягодицу, а при операциях в зоне ЭКС в левой дельтоидеопекторальной области – под левым плечом. С целью оценки работы ЭКС проведена оценка динамики параметров стимуляции в предоперационном периоде и после операции. Пациентам выполняли интраоперационный ЭКГ-контроль по 1–3-канальному кардиомонитору, 28 пациентам с целью детальной ретроспективной оценки сердечной деятельности во время оперативных вмешательств – мониторирование ЭКГ методом Холтера. У 50 пациентов проведена оценка динамики параметров ЭКС на протяжении всей операции. В качестве эффектов прямого воздействия на ткань сердца рассматривали нарушения сердечного ритма, эпизоды неэффективной стимуляции, изменение порога стимуляции и сопротивления электродов.

Выполнено *патологоанатомическое исследование ткани сердца* 8 трупов пациентов с ЭКС, умерших после оперативных вмешательств. Проведено гистологическое исследование сердечной ткани в зоне дистального полюса эндокардиальных электродов.

## Результаты

Анализ результатов измерений показал, что ЭКС имеют очень низкое входное сопротивление на рабочей частоте ЭК (500 кГц). Этот показатель составил от 7,7 Ом (Sensia SEDR01, Medtronic Inc., США) до 94 Ом (ЭКС-552М, «Элестим-Кардио», Россия), что подтверждает гипотезу о том, что электрод ЭКС фактически находится под потенциалом $U_{экс}$ от воздействия высокочастотного тока ЭК, а среда, в которой расположен электрод, находится под потенциалом $U_{эл}$. Разница потенциалов $\Delta U$ создает высокочастотный ток между дистальным полюсом электрода и окружающей его средой, вызывая ее нагрев.

В ходе вычислительного эксперимента установлена возможность повреждения сердечной ткани, глубина которого зависела от напряжения и времени воздействия, составлявшего 1, 3 и 10 с (см. таблицу). Зависимость от размера контактной части электрода неоднозначная, наблюдается небольшой максимум для диаметра 2 мм. Глубина повреждения уменьшается при увеличении или

**Результаты вычислительного моделирования температурного эффекта**

| № опыта п/п | Диаметр электрода, мм | Сопротивление электрод–ткань, Ом | Напряжение на электроде, В | Время воздействия, с | Температура на электроде, °С | Глубина повреждения по изотерме*, мм | |
|---|---|---|---|---|---|---|---|
| | | | | | | 45 °С | 50 °С |
| 1 | 1,4 | 210,7 | 8 | 1<br>3<br>10 | 40,9<br>43,8<br>47,5 | –<br>–<br>0,5 | –<br>–<br>– |
| 2 | 2,0 | 127,5 | 8 | 1<br>3<br>10 | 40,5<br>43,8<br>48,6 | –<br>–<br>0,7 | –<br>–<br>– |
| 3 | 2,6 | 87,5 | 8 | 1<br>3<br>10 | 40,2<br>43,5<br>49,0 | –<br>–<br>0,9 | –<br>–<br>– |
| 4 | 1,0 | 344,4 | 20 | 1<br>3<br>10 | 60,5<br>74,9<br>90,9 | 0,6<br>1,1<br>1,9 | 0,4<br>0,8<br>1,4 |
| 5 | 1,4 | 210,7 | 20 | 1<br>3<br>10 | 61,1<br>79,3<br>99,8 | 0,8<br>1,5<br>2,4 | 0,6<br>1,2<br>1,9 |
| 6 | 2,0 | 127,5 | 20 | 1<br>3<br>10 | 59,2<br>79,4<br>100,0 | 0,9<br>1,8<br>2,9 | 0,6<br>1,5<br>2,4 |
| 7 | 2,6 | 87,5 | 20 | 1<br>3<br>10 | 57,1<br>77,9<br>100,0 | 0,8<br>1,6<br>2,7 | 0,7<br>1,3<br>2,3 |
| 8 | 3,0 | 70,7 | 20 | 1<br>3<br>10 | 56,1<br>77,1<br>100,0 | 0,7<br>1,3<br>2,3 | 0,5<br>1,1<br>2,1 |

*Оценка глубины температурного эффекта проведена при температуре обратимого (45 °С) и необратимого повреждения (50 °С).

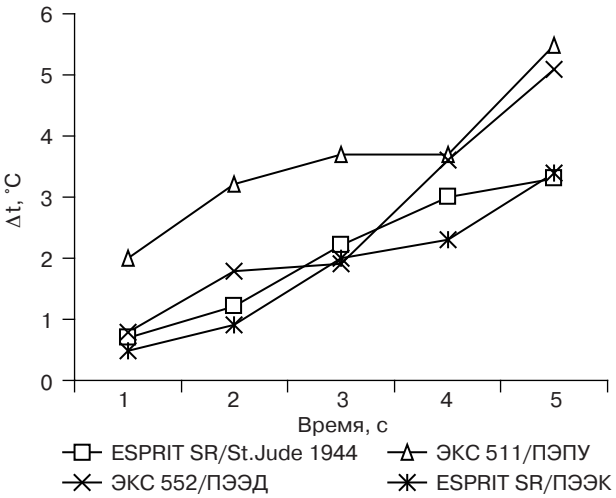


Рис. 3. Стендовые испытания. Зависимость прироста температуры в зоне дистального полюса электродов ЭКС разных производителей от времени электрокоагуляционного воздействия. Расстояние между электродами электрокоагулятора и системой ЭКС 100 мм. Электрокоагулятор Valleylab Force EZ. Режим «спрей». Указаны модели ЭКС/электрода

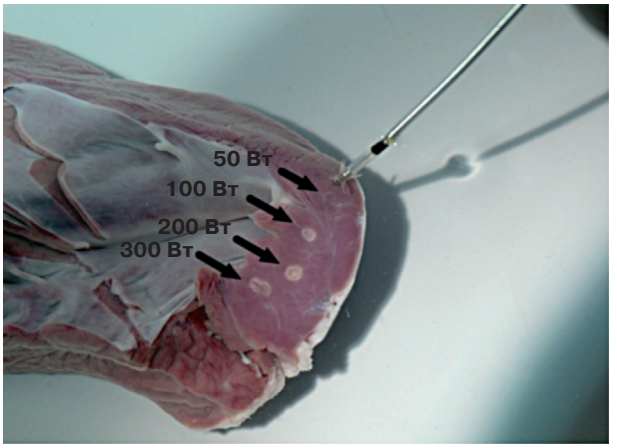


Рис. 4. Стендовые испытания. Электрокоагуляционное воздействие в емкости с солевым раствором мощностью от 50 до 300 Вт в 50 мм от головки электрода. Наблюдается эффект коагуляции сердечной ткани в зоне фиксации головки электрода с зависимостью объема повреждения от мощности электрокоагуляционного воздействия

уменьшении размера. При малом размере дистального полюса электрода выше сопротивление электрод–ткань, что уменьшает ток через электрод и, следовательно, мощность нагрева. При большом диаметре электрода увеличивается площадь охлаждения, а росту тока препятствует входное сопротивление ЭКС, что суммарно приводит к уменьшению глубины повреждения.

***Стендовые испытания*** установили нагрев тканей в зоне дистального полюса эндокардиальных электродов при использовании различных режимов ЭХВ. При использовании «опасных» режимов ЭК, то есть при расположении системы ЭКС параллельно силовым линиям тока на расстоянии 100 мм от обоих электродов ЭК, нагрев электрода составил от 0,1 до 6,4 °С (рис. 3). Результат зависел от модели электрокоагулятора, режима и продолжительности ЭК-воздействия. При приближении активного электрода ЭК к зоне фиксации эндокардиального электрода в ткани сердца или к корпусу ЭКС на расстояние менее 5 см вокруг дистального полюса электрода наблюдали формирование венчика из белесых тканей глубиной до 2 мм (рис. 4). При этом у импортных систем ЭКС регистрировали повышение температуры на 40 °С. В отечественных ЭКС с электродами ПЭПУ, ТЕСЛА зафиксирован выход пузырьков газа (эффект кипения) в зоне дистального полюса электрода с акустическим эффектом в виде хлопков, хотя температура на наружной поверхности электрода увеличивалась лишь на 20 °С. У остальных систем такого эффекта не наблюдали.

При ЭХВ в безопасной позиции даже при максимальной мощности и продолжительности (10 с) на расстоянии более 20 мм от дистального полюса эндокардиального электрода температурный эффект отсутствовал (не более 0,1 °С). При использовании режима «спрей» на расстоянии 20 мм в течение 10 с был установлен нагрев электрода на 1,1 °С даже в безопасной позиции. Похожий незначительный эффект (0,5 °С) наблюдали при ЭХВ на минимальном расстоянии от корпуса ЭКС в течение 10 с. Таким образом, стендовые испытания принципиально подтвердили результаты вычислительного моделирования температурного эффекта.

*В эксперименте на трупах* было подтверждено наличие температурного эффекта при «опасном» расположении электродов ЭК, хотя нагрев тканей не превышал 2 °С и его возникновение наблюдали не в каждой экспериментальной серии. В безопасной позиции температурный эффект в периэлектродных тканях не регистрировали. Значительный прирост температуры наблюдали при контакте инструмента с корпусом ЭКС: при воздействии продолжительностью 1 и 2 с зафиксирован нагрев тканей вокруг электрода на 35,3 и 45,5 °С, а при контакте с участком электрода с нарушенной изоляцией в течение 1 с – 78,8 °С. При прямом ЭК-воздействии на электрод с неповрежденной изоляцией температурный эффект не регистрировали.

*На клиническом этапе* работы у большинства пациентов мы наблюдали нормальную работу ЭКС на всех этапах оперативных вмешательств. Нарушения, зарегистрированные во время электрокоагуляции, в большинстве случаев были связаны с чувствительностью ЭКС: наблюдалось ингибирование стимула, переход ЭКС в асинхронный

режим стимуляции. При детальном ретроспективном анализе сердечной деятельности с помощью ХМ у 2 (0,8%) пациентов в момент ЭХВ было зафиксировано по одному неэффективной стимулу ЭКС, которые можно связать с исследуемым эффектом. Данные нарушения протекали бессимптомно. При этом сравнительная оценка порога стимуляции и сопротивления электродов в предоперационном периоде, интраоперационно и после операции не установила их изменения.

Патоморфологическое исследование сердец 8 трупов пациентов с ЭКС, умерших после оперативных вмешательств, не установило признаков термического повреждения тканей в зоне дистального полюса электродов. Смерть пациентов явилась следствием прогрессирования основной хирургической или сопутствующей патологии и не была связана с нарушениями работы ЭКС.

## Обсуждение

В рекомендациях Американской ассоциации сердца/Американского колледжа кардиологов (ACC/AHA) (2007 г.) повреждение сердца в зоне электродов ЭКС рассматривается в качестве возможных осложнений ЭХВ [17]. Однако M. Rozner считает, что в данном вопросе настоящая проблема связана с недостаточным количеством информации на фоне большого количества «мифов и ложных убеждений». По его мнению, ожог миокарда маловероятен при выполнении хирургических операций с использованием коагуляции и возможен только при прямом ЭК-воздействии на корпус стимулятора или на электрод [20]. В то же время, по мнению E. Wayne, защитные схемы ЭКС, такие как диоды Зенера и тиристоры, могут направлять наведенный ток с корпуса устройства на электроды, вызывая их нагрев. Этот эффект может быть усилен при плохом контакте пассивного электрода ЭК [19]. Наши данные указывают на реальную опасность термического повреждения сердечной ткани при ЭХВ.

Образцы ЭКС, протестированные в нашей работе, имели низкое входное сопротивление на рабочей частоте ЭК, из-за чего при расчетных показателях напряженности электрического поля около 50 В/м и ориентации силовых линий по оси «электрод – корпус ЭКС» (опасное положение) напряжение на электроде могло достигать значений более 8 В. Этот показатель также зависит от расстояния «проксимальный полюс электрода – корпус ЭКС», что, возможно, указывает на необходимость оценки расположения системы ЭКС и антропометрических особенностей пациентов при прогнозировании эффекта в клинической практике. При ЭХВ на расстоянии менее 50 мм от дистального полюса электрода в опасной позиции расчетные показатели напряжения возрастали в несколько раз. В этом случае температура периэлектродных тканей может достичь температуры кипения, а глубина повреждения превысить 2 мм, что подтверждено при стендовых испытаниях. Эксперимент на трупах не установил столь значительного прироста температуры, как в опытах на экспериментальной модели. Неустойчивость температурного эффекта, которую наблюдали в этой части эксперимента, возможно, связана с неотработанностью методики.

Температурный эффект в ходе стендовых испытаний в значительной степени определялся мощностью и длительностью ЭК-воздействия, превышая исходные показатели в некоторых режимах при увеличении мощности более чем в 10 раз, а продолжительности – в 4,7 раза. Категорически недопустимо касание электрохирургическим инструментом ЭКС – эффективное напряжение в этом случае составит несколько десятков вольт, а выделяемая в области электрода энергия будет увеличиваться по квадратичному закону от величины тока.

По данным эксперимента, исследуемый эффект при определенных условиях может существенно превысить температуру необратимого повреждения ткани сердца (50 °С). В то же время менее значительное повышение температуры сердечной ткани также может быть опасно: уже при 45–48 °С наблюдаются функциональные нарушения в клетках от деполяризации потенциала покоя до обратимой потери возбудимости [18]. А по данным M. T. Marshall и соавт. [29], уже при температуре 42 °С порог стимуляции повышается более чем на 35%. Возможно, этим объясняются кратковременные эпизоды неэффективной стимуляции, выявленные на клиническом этапе работы.

Таким образом, в ходе исследования установлено, что при выполнении ЭХВ у пациентов с ЭКС может наблюдаться нагрев периэлектродных тканей. Исследуемый эффект выявлен при тестировании как импортных, так и отечественных систем, при этом отличия в силе эффекта у разных моделей ЭКС недостоверны. Также из-за особенностей режимов не установлена зависимость эффекта от модели электрокоагулятора. Насколько этот эффект может быть опасен? Клинически значимые повреждения сердца описаны в ходе радиочастотных аблаций, выполняемых для лечения некоторых нарушений сердечного ритма. Например, при лечении фибрилляции предсердий примерно у 6% пациентов наблюдаются осложнения в виде соустий между камерами сердца и полыми органами средостения, редко – инфаркт головного мозга, крайне редко – желудочковые и суправентрикулярные нарушения ритма [22]. Электрическое воздействие и температурный эффект наведенных токов во время ЭХВ значительно меньше.

В связи с этим клиническая значимость данного нарушения, особенно при соблюдении принципов безопасной хирургии, у пациентов с ЭКС мала – нами только у 2 (0,8%) пациентов были выявлены нарушения, которые можно связать с данным эффектом. В качестве причин неэффективной стимуляции при ЭХВ можно предположить обратимое температурное повреждение миокарда с нарушением возбудимости.

Для обеспечения безопасности ЭХВ у пациентов с ЭКС целесообразно выполнять следующие правила:

1. Недопустимо расположение системы стимуляции между электродами ЭК с совпадением ориентации силовых линий электрического поля и оси «электрод – ЭКС». Необходимо учитывать, что при перемещении места электрокоагуляционного воздействия система стимуляции может оказаться между электродами ЭК, например, в ходе абдомино-торакальных вмешательств при расположении пассивного электрода под ягодицей.

2. К выбору мощности и продолжительности воздействия необходимо подходить дифференцировано в зависимости от расстояния между зоной вмешательства и системой стимуляции. При операциях, выполняемых на удалении от устройства, например на нижнем этаже брюшной полости или нижних конечностях, при безопасной ориентации пассивного электрода ЭК риск развития нарушений минимален даже при значительном увеличении времени и максимальных показателях мощности воздействия.

3. ЭХВ в зоне дистального полюса (головки) электрода сопровождаются значительным температурным эффектом в периэлектродных тканях, что при необходимости выполнения таких операций требует использования минимальной эффективной мощности и продолжительности воздействия в виде кратковременного контакта инструмента с тканью.

4. ЭХВ в зоне ЭКС требует особой осторожности из-за риска контакта с корпусом аппарата или участком электрода с поврежденной изоляцией.

5. При отсутствии ограничений общей продолжительности ЭХВ в ходе операции время однократного воздействия на расстоянии более 10 см от устройства целесообразно ограничить тремя секундами. Это подтверждают результаты стендовых испытаний: при воздействии продолжительностью 3 с в 10 см от дистального полюса электрода максимальный нагрев тканей не превысил 3,7 °С, тогда как наблюдавшийся при 5-секундном воздействии нагрев свыше 5 °С уже может иметь клиническое значение.

6. Использование во время ЭХВ большой мощности, превышающей 50 Вт, как правило, увеличивает риск температурного повреждения тканей в зоне эндокардиальных электродов.

## Заключение

Таким образом, при ЭХВ в тканях в зоне дистального полюса эндокардиальных электродов ЭКС наблюдается температурный эффект, который зависит от расположения системы ЭКС по отношению к электродам электрокоагулятора, мощности и продолжительности воздействия. В качестве его клинических проявлений наблюдается неэффективная стимуляция, суправентрикулярные и желудочковые нарушения ритма, в первую очередь, при нарушении правил безопасности электрохирургических операций. При соблюдении рекомендованных принципов и расположении системы стимуляции вне силовых линий электрического поля клиническая значимость данного эффекта минимальна. Операции в зоне корпуса ЭКС требуют аккуратной работы, исключающей контакт инструмента с ним или участком электрода с поврежденной изоляцией. ЭХВ на расстоянии менее 5 см от проксимального полюса эндокардиальных электродов в опасном положении могут сопровождаться значительным температурным эффектом, способным повредить ткань сердца.

***Конфликт интересов***

Конфликт интересов не заявляется.

## БИБЛИОГРАФИЧЕСКИЙ СПИСОК

1. *Caramella J. P., Mentre B., Jattiot F.* et al. Reprogramming of a pacemaker induced by electrocautery // Ann. Fr. Anesth. Reanim. 1987. Vol. 6, № 3. P. 214–216.
2. *Caramella J. P., Dodinot B.* Cardiac pacemaker deprogramming by electrocautery. An update // Ann. Fr. Anesth. Reanim. 1989. Vol. 8, № 3. P. 290–292.
3. *Delhumeau A., Ronceray S., Moreau X.* Final arrest of a pacemaker after use of electrocautery // Ann. Fr. Anesth. Reanim. 1988. Vol. 7, № 2. P. 162–164.
4. *Mangar D., Atlas G. M., Kane P. B.* Electrocautery-induced pacemaker malfunction during surgery // Can. J. Anaesth. 1991. Vol. 38, № 5. P. 616–618.
5. *Wilson S., Neustein S. N., Camunas J.* et al. Rapid ventricular pacing due to electrocautery: a case report and review // Mt Sinai J. Med. 2006. Vol. 73, № 6. P. 880–883.
6. *Lo R., Mitrache A., Quan W.* et al. Electrocautery-induced ventricular tachycardia and fibrillation during device implantation and explantation // J. Invasive Cardiol. 2007. Vol. 19, № 1. P. 12–15.
7. *Yan C. Y., Cai X. J., Wang Y. F.* et al. Ventricular fibrillation caused by electrocoagulation in monopolar mode during laparoscopic subphrenic mass resection // Surg. Endosc. 2011. Vol. 25, № 1. P. 309–311.
8. *Peters R. W., Gold M. R.* Reversible prolonged pacemaker failure due to electrocautery // J. Interv. Card. Electrophysiol. 1998. Vol. 2, № 4. P. 343–344.
9. *Chauvin M., Crenner F., Brechenmacher C.* Effects of electrocautery on the threshold values of permanent pacing. An experimental study // Arch. Mal. Coeur. Vaiss. 1992. Vol. 85, № 9. P. 1323–1327.
10. *Chauvin M., Crenner F., Brechenmacher C.* Interaction between permanent cardiac pacing and electrocautery. The significance of electrode position // PACE. 1992. Vol. 15. P. 2028–2033.
11. *Hiloshi S., Yano M., Okahisa T.* et al. Effects of high-frequency current on pacemakers during endoscopic gastric

surgery: experimental study // Digestive Endoscopy. 1999. Vol. 11. P. 150–157.
12. *Levine P. A., Balady G. J., Lazar H. L.* et al. Electrocautery and pacemakers: management of the paced patient subject to electrocautery // Ann. Thorac. Surg. 1986. Vol. 41. P. 313–317.
13. *Haemmerich D., Webster J. G., Mahvi D. M.* Thermal dose versus isotherm as lesion boundary estimator for cardiac and hepatic radio-frequency ablation // Proc. 25th Int. Conf. IEEE Engineering in Medicine and Biology Society. P. 134–137.
14. *Hong C., Tungjitkusolmun S., Choy Y. B.* et al. Using electrical impedance to predict catheter-endocardial contact during RF cardiac ablation // IEEE Transactions on Biomedical Engineering. 2002. Vol. 49, № 3. 247 p.
15. *Bourke M. E.* The patient with a pacemaker or related device // Can. J. Anaesth. 1996. Vol. 43. P. 24–41.
16. *Salukhe T. V., Dob D., Sutton R.* et al. Pacemakers and defibrillators: anaesthetic implications // Brit. J. Anaesth. 2004. Vol. 93, № 1. P. 95–104.
17. ACC/AHA 2007 Guidelines on Perioperative Cardiovascular Evaluation and Care for Noncardiac Surgery / A Report of the American College of Cardiology/American Heart Association Task Force on Practice Guidelines (Writing Committee to Revise the 2002 Guidelines on Perioperative Cardiovascular Evaluation for Noncardiac Surgery) // Circulation. 2007. Vol. 116. P. 418–500.
18. *Haines D.* Biophysics of ablation: application to technology // J. Cardiovasc. Electrophysiol. 2004. Vol. 15, № 10. P. 2–11.
19. *Wayne E.* Cardiac assist devices. Lection for anestesists // J. Med. 1989. Vol. 3, № 23. 221 p.
20. *Rozner M.* Pacemakers and surgery. Division of anesthesiology and critical care the university of Texas. Anderson Cancer Center, 1999.
21. *Sommer T., Vahlhaus C., Lauck G.* et al. MR imaging and cardiac pacemakers: in-vitro evaluation and in-vivo studies in 51 patients at 0.5 T // Radiology. 2000. Vol. 215. P. 869–879.
22. *Cappato R., Calkins H., Chen S. A.* Prevalence and causes of fatal outcome in catheter ablation of atrial fibrillation // J. Am. Coll. Cardiol. 2009. Vol. 53. P. 1798–1803.
23. *Дубровский И. А., Зусман Г. В., Григоров С. С.* и др. Методика исследования влияния мощных электромагнитных помех на работу имплантирумых кардиостимуляторов // Экспериментальная хирургия и анестезиология. 1976. № 2. С. 19–21.
24. *Федоров В. Д., Дрогайцев А. Д., Рябов Г. А.* и др. Хирургические операции у больных с имплантированным кардиостимулятором // Хирургия. 1985. № 8. С. 116–120.
25. *Сажин А. В., Тягунов А. Е., Первова Е. В.* и др. Особенности общехирургических операций у больных с имплантированным электрокардиостимулятором // Хирургия. Журнал им. Н. И. Пирогова. 2010. № 9. С. 9–16.
26. *Костылева О. В., Вотчал Ф. Б., Моргунов В. С.* Руководство по применению имплантируемых электрокардиостимуляторов ЭКС-511 и ЭКС-530. – Тверь: Губернская медицина, 1999. 32 с.
27. *Федотов Н. М., Шелупанов А. А., Оферкин А. И.* и др. Безопасные режимы радиочастотной аблации источников аритмий сердца // Вестн. Сибир. государств. аэрокосмич. университета. Специальный выпуск «Системная интеграция и безопасность» (Красноярск). 2006. С. 28–35.
28. *Федотов Н. М.* Имитационное моделирование тепловых процессов в миокарде при лечении аритмий сердца методом катетерной аблации // Зарегистрировано в Реестре программ для ЭВМ 15 декабря 2009 г. Свидетельство о государственной регистрации программы для ЭВМ. № 2009616954.
29. *Marshall M. T., Liao K. K., Loushin M. K., Iaizzo P. A.* The effects of temperature on cardiac pacing thresholds // PACE. 2010. Vol. 33. P. 826–833.

Поступила 03.12.2012

# КРАТКИЕ СООБЩЕНИЯ

© КОЛЛЕКТИВ АВТОРОВ, 2012

**УДК [616.12-008.318:616.12-008.313.2:616.127]-089**

## ИНТЕРВЕНЦИОННОЕ ЛЕЧЕНИЕ СИНДРОМА ВОЛЬФА–ПАРКИНСОНА–УАЙТА И ТИПИЧНОГО ТРЕПЕТАНИЯ ПРЕДСЕРДИЙ У ПАЦИЕНТА С НЕКОРОНАРОГЕННОЙ КАРДИОМИОПАТИЕЙ

***О. Л. Бокерия, А. Х. Меликулов, И. В. Тетвадзе, А. В. Сергеев****

ФГБУ «Научный центр сердечно-сосудистой хирургии им. А. Н. Бакулева» (директор – академик РАН и РАМН Л. А. Бокерия) РАМН, Москва

*Некомпактный миокард ассоциируется с развитием сердечной недостаточности и различных аритмий. Каких-либо характерных для некомпактного миокарда аритмий нет. Аритмии при некомпактном миокарде имеют клиническую значимость, так как могут усугубить сердечную недостаточность, если таковая имеется, способствовать появлению тромбоэмболических осложнений*

* Адрес для переписки: e-mail: sergeev_av@list.ru

*при развитии фибрилляции или трепетания предсердий или даже привести к внезапной сердечной смерти при развитии желудочковых тахиаритмий. В современных публикациях не встречается описание сочетания некомпактного миокарда левого желудочка (НМЛЖ), трепетания предсердий и интермиттирующего синдрома Вольфа–Паркинсона–Уайта.*

*Из анамнеза известно, что кардиологом по месту жительства у пациентки по электрокардиограмме выявлен интермиттирующий синдром Вольфа–Паркинсона–Уайта. От пациентки получено информированное согласие на аблацию дополнительного предсердно-желудочкового соединения (ДПЖС). Пациентка доставлена в рентгенооперационную на синусовом ритме с интермиттирующим проведением через ДПЖС. По классификации Arruda и соавт. (1998 г.) ДПЖС локализовалось в правой переднесептальной области. Начато электрофизиологическое исследование (ЭФИ). При проведении программируемой стимуляции правого желудочка (ПЖ) S1 = 500 мс, S2 = 260 мс индуцирована нестабильная желудочковая тахикардия (ЖТ) из трех комплексов. Далее при программируемой стимуляции ПЖ S1 = 500 мс, S2 = 240 мс индуцировано трепетание желудочков с переходом в фибрилляцию желудочков. Пациентка предъявляет жалобы на головокружение. При глубоком вдохе наблюдается купирование фибрилляции желудочков с индукцией фибрилляции предсердий с интермиттирующим проведением по ДПЖС (минимальный R–R 260 мс), которая купировалась самостоятельно в течение 40 с.*

*Учитывая данные, полученные при проведении ЭФИ, пациентке проведена магнитно-резонансная томография (МРТ) сердца с внутривенным контрастированием. МР-исследование выполнено в Т1- и Т2-взвешенных режимах, а также в режиме динамического сканирования в аксиальной, косых плоскостях, в плоскости выводного тракта ЛЖ и ПЖ с толщиной среза 3–7 мм на фоне и после внутривенного введения контрастного вещества дотарем. По данным МРТ выявлено, что в верхушечных сегментах преимущественно по передней стенке и по заднебоковому сегменту миокарда ЛЖ, а также в верхушке ЛЖ определяется повышенная трабекулярность – некомпактный миокард.*

*Специфической терапии НМЛЖ не существует. Имплантация кардиовертера-дефибриллятора (КД) для первичной профилактики внезапной сердечной смерти проводится у пациентов с риском развития эпизода устойчивой желудочковой тахикардии, фибрилляции желудочков. В связи с тем, что имплантация КД является эффективной терапией, в современном научном сообществе продолжаются дискуссии о том, каким пациентам имплантировать данные устройства для первичной и вторичной профилактики внезапной сердечной смерти при некомпактном миокарде левого желудочка. В данном случае пациентка отказалась от рекомендованной имплантации кардиовертера-дефибриллятора.*

*Ключевые слова: некомпактность левого желудочка, гипертрабекулярный миокард, желудочковая тахикардия.*

*Myocardial noncompaction is associated with the development of heart failure and different arrhythmias. There are no typical arrhythmias for myocardial noncompaction. Various arrhythmias are clinically relevant because they may aggravate heart failure, may favor thromboembolism, like atrial fibrillation or flutter, or may lead to syncope or sudden cardiac death. In accumulated data we didn't find description of left ventricular myocardial noncompaction, atrial flutter and intermittent Wolff–Parkinson–White (WPW) syndrome.*

*During electrophysiology study in patient with intermittent WPW syndrome programmed ventricular stimulation S1 = 500 ms, S2 = 260 ms was performed. Nonsustained ventricular tachycardia was induced. Then as a result of stimulation S1 = 500 ms, S2 = 240 ms fast ventricular tachycardia and ventricular fibrillation was induced. Then ventricular fibrillation was spontaneously terminated and converted into atrial fibrillation transmitted through the bypass tract with self-termination in 40 s.*

*Cardiac contrast-enhanced magnetic resonanse imaging revealed left ventricular (LV) myocardial noncompaction in apical and anterior segments of LV.*

*There is no specific management of left ventricular myocardial noncompaction. In the present state of knowledge, an implantable cardioverter-defibrillator (ICD) should be implanted in patients with myocardial noncompaction presenting with syncope and symptomatic ventricular arrhythmias in order to prevent sudden cardiac death. In this case patient refused from implanting an ICD.*

*Key words: left ventricular noncompaction, hypertrabeculated myocardium, ventricular tachycardia.*

Известно, что в норме левый желудочек (ЛЖ), за исключением папиллярных мышц и – редко – некоторых трабекул, имеет практически гладкую поверхность. В отдельных случаях эндокардиальная поверхность ЛЖ имеет множество трабекул и за счет этого – губкообразную структуру и двухслойное строение. При этом внешний, субэпикардиальный, слой является компактной зоной, а эндокардиальный – некомпактной зоной. Данную аномалию в мировой литературе называют «губчатый миокард», «персистирующие синусоиды», «гипертрабекулярность левого желудочка», а чаще всего – «некомпактный миокард левого желудочка» (НМЛЖ). Впервые губкообразную структуру миокарда ЛЖ описал R. T. Grant в 1926 г. у пациентов с врожденными пороками сердца [1, 2]. Однако клиническое значение губкообразному миокарду придал J. Dusek [3]. Первое описание изолированной аномалии развития миокарда без органического поражения сердца принадлежит R. Engberding [4]. T. K. Chin и соавт. ввели термин «изолированный некомпактный миокард левого желудочка» и выявили отсутствие процесса компактизации в эмбриогенезе [5].

Трабекуляция в период эмбрионального развития происходит после перекручивания примитивной сердечной трубки в конце четвертой недели гестации (длина эмбриона при этом составляет примерно 4 мм). Только ранняя трабекуляция может эффективно увеличить площадь поверхности, что позволяет увеличить массу миокарда в отсутствие эпикардиальных коронарных сосудов. Процесс трабекуляции специфичен для желудочков. В эмбриональный период трабекулы в левом желудочке обычно толще, а соответствующие межтрабекулярные промежутки шире. При постнатальном сохранении трабекуляции появляются морфологические признаки губкообразного миокарда, которые обычно наблюдаются у рептилий.

Согласно консенсусному документу Всемирной организации здравоохранения по кардиомиопатиям от 1995 г., НМЛЖ не выделен в отдельную форму кардиомиопатии и считается неклассифицируемой формой кардиомиопатии. Истинная распространенность НМЛЖ остается неизвестной на сегодняшний день, поскольку она варьирует в соответствии с анализируемой популяцией пациентов (0,014–0,24%) [6, 7].

Некомпактный миокард ассоциируется с развитием сердечной недостаточности и различных аритмий. Каких-либо характерных для некомпактного миокарда аритмий нет. Возможно развитие как желудочковых, так и наджелудочковых аритмий. Аритмии при некомпактном миокарде имеют клиническую значимость, так как могут усугубить сердечную недостаточность, если таковая имеется, способствовать развитию тромбоэмболических осложнений при возникновении фибрилляции или трепетания предсердий или даже привести к внезапной сердечной смерти при развитии желудочковых тахиаритмий.

По данным серии наблюдений C. Stöllberger и соавт., трепетание предсердий в сочетании с НМЛЖ выявлено у 4 пациентов, синдром Вольфа–Паркинсона–Уайта (ВПУ) – у 41 пациента. Однако при этом в современных публикациях мы не встретили сочетания НМЛЖ, трепетания предсердий и интермиттирующего синдрома Вольфа–Паркинсона–Уайта [8, 9]. В связи с этим представляем описание собственного клинического наблюдения.

Пациентка А., 25 лет. Со слов пациентки, в возрасте 7 лет по результатам ЭКГ кардиологом по месту жительства диагностирован феномен Вольфа–Паркинсона–Уайта. С 10-летнего возраста пациентка на фоне физического и психоэмоционального напряжения стала отмечать приступы учащенного ритмичного сердцебиения продолжительностью до 20 мин, проходящие самостоятельно. По результатам ЭКГ кардиологом по месту жительства выявлен интермиттирующий синдром ВПУ. На фоне учащенного ритмичного сердцебиения больная отмечает общую слабость, головокружение, предобморочное состояние. От радиочастотной аблации (РЧА) дополнительного предсердно-желудочкового соединения (ДПЖС) отказалась. Медикаментозную терапию не получала. Обратилась в Научный центр сердечно-сосудистой хирургии им. А. Н. Бакулева РАМН для диагностики и интервенционного лечения синдрома ВПУ в связи с учащением приступов ритмичных сердцебиений и увеличением их продолжительности. Пациентка доставлена в рентгенооперационную на синусовом ритме с ЧСС 82 уд/мин и интермиттирующим проведением через ДПЖС. Согласно классификации Arruda и соавт. (1998 г.), ДПЖС локализовался в правой переднесептальной области. Начато электрофизиологическое исследование (ЭФИ). При проведении программируемой стимуляции правого желудочка (ПЖ) S1 = 500 мс, S2 = 260 мс индуцирована нестабильная желудочковая тахикардия из трех комплексов. Далее при программируемой стимуляции правого желудочка S1 = 500 мс, S2 = 240 мс индуцировано трепетание желудочков с переходом в фибрилляцию желудочков (рис. 1). Пациентка предъявляет жалобы на головокружение. При глубоком вдохе наблюдается купирование фибрилляции желудочков с индукцией фибрилляции предсердий с интермиттирующим проведением по ДПЖС (минимальный $R–R$ – 260 мс), которая купировалась самостоятельно в течение 40 с (рис. 2).

Далее проведено картирование правой АВ-борозды на фоне стимуляции коронарного синуса,

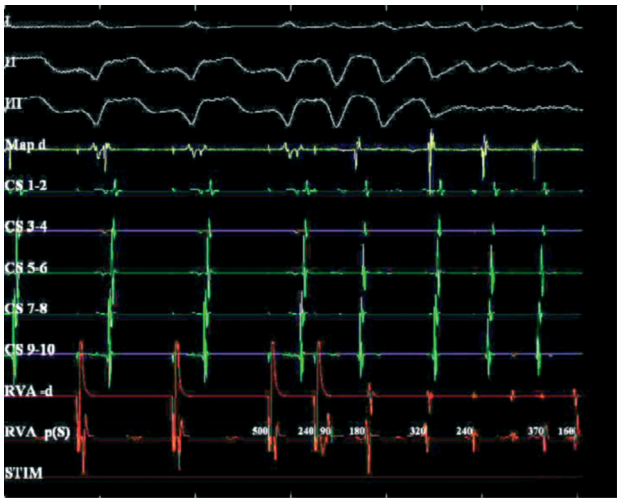


Рис. 1. Индукция фибрилляции желудочков при проведении электрофизиологического исследования (I, II, III – стандартные отведения ЭКГ; CS1–10 – биполярные эндограммы с катетера, установленного в коронарный синус; RVAd, RVAp – эндограммы с катетера, установленного в правом желудочке, Stim – стимуляционный канал)

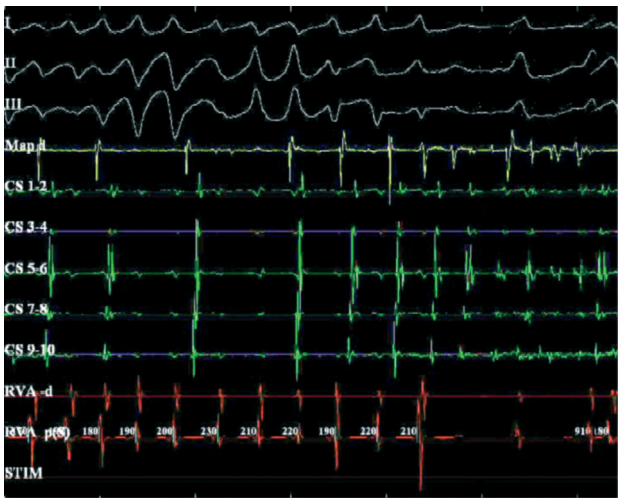


Рис. 2. Спонтанное купирование фибрилляции желудочков с переходом в фибрилляцию предсердий и проведением по дополнительному предсердно-желудочковому соединению

при этом спонтанно индуцируется трепетание предсердий I типа с длительностью цикла 220 мс с интермиттирующим проведением по ДПЖС. Через 45 с наблюдается самостоятельное восстановление синусового ритма. Далее при картировании ДПЖС отмечалась неоднократная индукция трепетания предсердий I типа с восстановлением синусового ритма. В связи с затруднением картирования ДПЖС ввиду трепетания предсердия I типа принято решение провести радиочастотную абляцию правого перешейка. В ходе стимуляции коронарного синуса катетером BW Celsius Thermocool выполнен ряд орошаемых радиочастотных аблаций для создания линейного повреждения правого перешейка. Выполнено 5 радиочастотных аблаций с удовлетворительными параметрами (P = 30 Вт, T = 40–42 °C, $I_{mp}$ = 95–105 Ом, t = 60 с). После аблации зарегистрирована двунаправленная блокада проведения в правом перешейке. После этого индуцировать трепетание предсердий не удалось.

Проведено ЭФИ: антеградная точка Венкебаха – 450 мс, антеградный эффективный период АВ-узла – 320 мс, ретроградная точка Венкебаха – менее 250 мс. Продолжено картирование ДПЖС на фоне стимуляции коронарного синуса. Наиболее ранняя зона преэкзитации желудочков регистрируется в правой переднесептальной области. В данной области с помощью электрода Medtronic Marinr MC выполнены три радиочастотных воздействия со следующими параметрами (T = 56–60 °C; P = 53 Вт; $I_{mp}$ = 104–110 Ом и продолжительностью 25, 40 и 60 с). Проведение через ДПЖС прекратилось на 3 с второго РЧ-воздействия. Далее выполнено одно контрольное радиочастотное воздействие в близлежащих точках, получены удовлетворительные параметры.

Результаты ЭФИ: анте- и ретроградное проведение по системе Гиса–Пуркинье, ретроградная точка Венкебаха равна 500 мс, ретроградный эффективный период АВ-узла меньше или равен эффективному рефрактерному периоду ПЖ 260 мс. *P–Q* 200 мс. При программируемой стимуляции ПЖ S1 = 380 мс, S2 = 240 мс, S3 = 200 мс, S4 = 280 мс индуцируется нестабильная полиморфная желудочковая тахикардия (3 комплекса). Трепетание и фибрилляция желудочков не индуцируются. На этом процедура была завершена.

Учитывая данные, полученные при проведении ЭФИ, пациентке проведена магнитно-резонансная томография (МРТ) сердца с внутривенным контрастированием. Магнитно-резонансное исследование выполнено по программе TRUFI, TSE в T1- и T2-взвешенных режимах, а также в режиме динамического сканирования в аксиальной, косых плоскостях, в плоскости выводного тракта левого и правого желудочков с толщиной среза 3–7 мм на фоне и после внутривенного введения контрастного вещества дотарем. По данным МРТ выявлено, что в верхушечных сегментах преимущественно по передней стенке и по заднебоковому сегменту миокарда ЛЖ, а также в верхушке ЛЖ определяется повышенная трабекулярность – некомпактный миокард. Толщина некомпактной зоны – до 10 мм, соотношение некомпактной и компактной зоны практически во всех областях сердца более 2. Также отмечается некомпактность (повышенная трабекулярность с сохранным входом) в верхушке правого желудочка. Фракция выброса левого желудочка составила 45%.

Учитывая наличие некомпактного миокарда и индукции фибрилляции желудочков, пациентке рекомендована имплантация кардиовертера-дефибриллятора, от которой она отказалась. Назначен кордарон по насыщающей схеме с рекомендацией проведения повторного диагностического электрофизиологического исследования через 1 мес. Спустя месяц выполнено электрофизиологическое исследование: антеградное и ретроградное проведение по системе Гиса–Пуркинье, антеградная точка Венкебаха – 410 мс, антеградный эффективный рефрактерный период АВ-узла – 260 мс, эффективный рефрактерный период правого предсердия – 200 мс, ретроградная точка Венкебаха – 480 мс, ретроградный эффективный рефрактерный период АВ-узла – 360 мс, эффективный рефрактерный период ПЖ – 220 мс. Внутривенно введен атропин, выполнено ЭФИ: антеградный эффективный рефрактерный период АВ-узла равен 160 мс, ретроградная точка Венкебаха – 320 мс, ретроградный эффективный рефрактерный период АВ-узла меньше или равен эффективному рефрактерному периоду правого

желудочка 160 мс. При программируемой стимуляции ПЖ S1 = 550 мс, S2 = 220 мс, S3 = 250 мс, S4 = 200 мс индуцирована неустойчивая полиморфная желудочковая тахикардия из четырех комплексов. Трепетание и фибрилляция желудочков не индуцируются, данных за ДПЖС нет.

## Заключение

Прогноз у «асимптомных пациентов» с НМЛЖ лучше, чем у «симптомных пациентов». Фракция выброса ЛЖ менее 31% с чувствительностью 71% и специфичностью 90% является предиктором больших нежелательных событий. Дилатация левого предсердия более 40 мм также ассоциирована с плохим прогнозом. Клиническими предикторами неблагоприятного прогноза являются молодой возраст на момент манифестации заболевания, сердечная недостаточность III–IV функционального класса по NYHA и устойчивые желудочковые тахиаритмии. Эхокардиографическими параметрами неблагоприятного прогноза служат соотношение некомпактного и компактного слоев миокарда ЛЖ, число пораженных сегментов, конечный диастолический размер ЛЖ. Специфической терапии НМЛЖ не существует. Имплантация кардиовертера-дефибриллятора выполняется в качестве вторичной профилактики внезапной сердечной смерти у пациентов, которым ранее проводили реанимационные мероприятия по поводу остановки кровообращения или имеющихся документированных устойчивых или неустойчивых желудочковых тахиаритмий, приводящих к пресинкопе. Имплантация кардиовертера-дефибриллятора для первичной профилактики внезапной сердечной смерти осуществляется у пациентов с риском развития эпизода устойчивой желудочковой тахикардии, фибрилляции желудочков. В связи с тем что имплантация кардиовертера-дефибриллятора является эффективной терапией, в современном научном сообществе продолжаются дискуссии о том, каким пациентам имплантировать данные устройства для первичной и вторичной профилактики внезапной сердечной смерти при некомпактном миокарде левого желудочка.

***Конфликт интересов***

Конфликт интересов не заявляется.

## БИБЛИОГРАФИЧЕСКИЙ СПИСОК

1. *Freedom R. M., Yoo S. J., Perrin D.* et al. The morphological spectrum of ventricular noncompaction // Cardiol. Young. 2005. Vol. 15. P. 345–364.
2. *Grant R. T.* An unusual anomaly of the coronary vessels in the malformed heart of a child // Heart. 1926. Vol. 13. P. 273–283.
3. *Dusek J., Ostadal B., Duskova M.* Postnatal persistence of spongy myocardium with embryonic blood supply // Arch. Pathol. 1975. Vol. 99. P. 312–317.
4. *Engberding R., Bender F.* Identification of a rare congenital anomaly of the myocardium by two-dimensional echocardiography: persistence of isolated myocardial sinusoids // Am. J. Cardiol. 1984. Vol. 53. P. 1733–1734.
5. *Chin T. K., Perloff J. K., Williams R. G.* et al. Isolated noncompaction of left ventricular myocardium. A study of eight cases // Circulation. 1990. Vol. 82. P. 507–513.
6. *Степанова Е. А., Палеев Ф. Н., Демина О. В.* и др. Некомпактный миокард // Кардиология. 2011. № 5. С. 91–96.
7. *Сторожаков Г. И., Тронина О. А., Мелехов А. В.* Изолированный губчатый миокард – наследственная неклассифицируемая кардиомиопатия // Серд. недост. 2004. Т. 5, № 4. С. 159–162.
8. *Ерохина М. Г.* Некомпактный миокард левого желудочка: структурно-функциональное состояние миокарда и особенности клинических проявлений: Дис. ... канд. мед. наук. М., 2009.
9. *Stöllberger C., Finsterer J.* Arrhythmias and left ventricular hypertrabeculation/noncompaction // Curr. Pharm. Des. 2010. Vol. 16, № 26. P. 2880–2894.

Поступила 22.11.2012