Рубрика: эксперимент

© Е.З. ГОЛУХОВА, М.Б. БИНИАШВИЛИ, А.С. САТЮКОВА, К.Г. ПОТЛОВСКИЙ, Т.Г. ЛЕ, Д.Р. ТЕВОСОВ, Л.А. БОКЕРИЯ, 2024

© АННАЛЫ АРИТМОЛОГИИ, 2024

УДК 616.125.2-089
DOI: 10.15275/annaritmol.2024.3.2

УСТРОЙСТВО ДЛЯ КЛИПИРОВАНИЯ УШКА ЛЕВОГО ПРЕДСЕРИЯ ПРОЕКТА «BCATRIUM»: РАЗРАБОТКА И ЭКСПЕРИМЕНТАЛЬНАЯ АПРОБАЦИЯ

Тип статьи: оригинальная статья

Е.З. Голухова[1], М.Б. Биниашвили[1], А.С. Сатюкова[1], К.Г. Потловский[2], Т.Г. Ле[1], Д.Р. Тевосов[1], Л.А. Бокерия[1]

[1] ФГБУ «Национальный медицинский исследовательский центр сердечно-сосудистой хирургии им. А.Н. Бакулева» Минздрава России, Рублевское ш., 135, Москва, 121552, Российская Федерация

[2] ООО «ТЕХНО ПОРТНОЙ», ул. Днепропетровская, 3, корп. 5, Москва, 117525, Российская Федерация

Голухова Елена Зеликовна, д-р мед. наук, академик РАН, директор; orcid.org/0000-0002-6252-0322
Биниашвили Михаил Борисович, канд. мед. наук, вед. науч. сотр., заместитель директора, врач – сердечно-сосудистый хирург; orcid.org/0000-0003-2988-309X, e-mail: mbbiniashvili@bakulev.ru
Сатюкова Анна Сергеевна, заведующий отделом, врач-кардиолог; orcid.org/0000-0001-5948-1193
Потловский Кирилл Геннадьевич, канд. техн. наук, генеральный директор
Ле Татьяна Георгиевна, мл. науч. сотр., врач – сердечно-сосудистый хирург; orcid.org/0000-0001-9523-0172
Тевосов Давид Рафаилович, мл. науч. сотр., врач-патологоанатом; orcid.org/0000-0003-3345-0430
Бокерия Лео Антонович, д-р мед. наук, профессор, академик РАН; orcid.org/0000-0002-6180-2619

Введение. *Хирургическая изоляция ушка левого предсердия (УЛП) – эффективная процедура профилактики тромбэмболических осложнений и ишемического инсульта у пациентов высокого риска и с фибрилляцией предсердий, в том числе имеющих противопоказания для длительной антикоагулянтной терапии.*

Цель исследования *– оценка результатов хирургической изоляции УЛП с помощью нового инновационного отечественного устройства для клипирования УЛП.*

Материал и методы*. Исследование было выполнено в экспериментальном отделе НМИЦ ССХ им. А.Н. Бакулева в 2024 г. в хроническом эксперименте на свиньях (n = 2) с массой 24 и 25 кг. Хирургическую изоляцию УЛП выполняли с помощью устройства, разработанного на базе НМИЦ ССХ им. А.Н. Бакулева (патент РФ на полезную модель № 226704 от 19 июня 2024 г.), состоящего из упруго деформируемого монолитного титанового каркаса, имеющего нормально закрытое состояние, помещенного в защитную плетеную оболочку из политетрафторэтилена для предотвращения травмирования окружающих тканей и дополнительной эпителиальной фиксации в послеоперационный период. Зажим разработан в 4-размерных вариантах длин губок (35, 40, 45 и 50 мм), что позволяет охватить весь диапазон поперечных размеров основания УЛП и использовать при толщине тканей УЛП в диапазоне 1–6 мм для каждой длины губок. Зажим обеспечивает сдавливающее усилие при толщине тканей ушка в 4 мм на уровне 0,3 кгс/см^2, что является достаточным для полного и атравматического перекрытия прохода между ушком и предсердием, при этом обеспечивается надежная фиксация клипсы, исключающая его миграцию. Операцию проводили в условиях открытого пневмоторакса, тотального внутривенного наркоза (пропофол + фентанил + ардуан) и искусственной вентиляции легких. Эффективность хирургической и электрической изоляции оценивали интраоперационно и через 5 мес после операции по данным эхокардиографии, рентгеноскопии, электрофизиологического и патоморфологического исследования.*

Результаты. *Оперативный доступ к УЛП выполняли из левосторонней мини-торакотомии. Перикард линейно рассекали на протяжении от корня аорты до боковой стенки левого желудочка, на 2 см медиальнее левого диафрагмального нерва. Визуализировалось УЛП, которое захватывали с помощью зажима и отводили в медиальном направлении. Во всех случаях клипса устанавливалась на основание УЛП. Общая продолжительность процедуры составила около 15 мин. Кровотечений и хирургических осложнений не было. Центральная гемодинамика была стабильной. Полная хирургическая изоляция была подтверждена во всех случаях по данным эхокардиографии интраоперационно и через 5 мес после операции. По данным патологоморфологического исследования была документирована полная анатомическая изоляция основания УЛП от полости ЛП, с образованием гладкой эндокардиальной линии хирургической изоляции.*

Заключение. *Новое инновационное отечественное устройство для клипирования УЛП позволяет безопасно выполнять его полную хирургическую изоляцию. Устройство выгодно отличается от уже существующих изделий конструкцией, в которой реализован принцип нормально закрытого зажима с контролируемой и постоянной силой сжатия, обеспечивающей отсутствие гофрирования тканей ушка, тромбообразования, возникновения микрокровотечений по линии наложения изделия, очагов микронекрозов и микротромбов. Для получения достоверных результатов необходимы продолжение доклинических исследований, подготовка условий для клинического применения.*

Ключевые слова: клипирование ушка левого предсердия, фибрилляция предсердий, хронический эксперимент

LEFT ATRIAL APPENDAGE CLIPPING DEVICE "BCATRIUM": DEVELOPMENT AND EXPERIMENTAL TESTING

E.Z. Golukhova[1], M.B. Biniashvili[1], A.S. Satyukova[1], K.G. Potlovsky[2], T.G. Le[1], D.R. Tevosov[1], L.A. Bockeria[1]

[1] Bakoulev National Medical Research Center for Cardiovascular Surgery, Moscow, 121552, Russian Federation
[2] Limited liability company «Techno Portnoy», Moscow, 117525, Russian Federation

Elena Z. Golukhova, Dr. Med. Sci., Academician of RAS, Director; orcid.org/0000-0002-6252-0322
Mikhail B. Biniashvili, Cand. Med. Sci., Leading Research Associate, Deputy Director, Cardiovascular Surgeon; orcid.org/0000-0003-2988-309X, e-mail: mbbiniashvili@bakulev.ru
Anna S. Satyukova, Head of Department, Cardiologist; orcid.org/0000-0001-5948-1193
Kirill G. Potlovsky, Cand. Tech. Sci., General Director
Tatyana G. Le, Junior Research Associate, Cardiovascular Surgeon; orcid.org/0000-0001-9523-0172
David R. Tevosov, Junior Research Associate, Pathologist; orcid.org/0000-0003-3345-0430
Leo A. Bockeria, Dr. Med. Sci., Professor, Academician of RAS; orcid.org/0000-0002-6180-2619

Surgical isolation of the left atrial appendage (LAA) is an effective procedure for the prevention of thromboembolic complications and ischemic stroke in high-risk patients with atrial fibrillation, including those with contraindications for long-term anticoagulant therapy.
Objective. *To evaluate the results of surgical isolation of LAA using a new innovative domestic clipping device.*
Material and methods. *The study was performed in the experimental department of Bakulev Center for cardiovascular surgery in 2024 in a porcine model (n = 2) with weight of 24 and 25 kg. Surgical isolation of LAA was performed using a device (patent No. 226704 dated June 19, 2024), consisting of an elastically deformable monolithic titanium frame having a normally closed state, placed in a protective braided shell made of polytetrafluoroethylene to prevent injury to surrounding tissues and additional epithelial fixation in the postoperative period. The clamp is designed in four dimensional versions of sponge lengths: 35, 40, 45 and 50 mm, which allows to cover the entire range of transverse dimensions of the base of the LAA and use it with a thickness of LAA tissues in the range of 1–6 mm for each length of sponges. The clamp provides a compressive force with the LAA tissue thickness of 4 mm at the level of 0.3 kgf/cm^2, which is sufficient for complete and atraumatic overlap of the passage between the LAA and the atrium, while ensuring reliable fixation of the clip, eliminating its migration. The operations were performed under conditions of open pneumothorax, total intravenous anesthesia (propofol + fentanyl + arduan) and ventilation. The effectiveness of surgical and electrical isolation was evaluated intraoperatively and 5 months after surgery according to echocardiography, X-ray, electrophysiological and pathomorphological studies.*
Results. *Operative access to LAA was performed from a left-sided mini-thoracotomy. The pericardium was linearly dissected from the root of the aorta to the lateral wall of the left ventricle, 2 cm medial to the left diaphragmatic nerve. The LAA was visualized, which was gripped with a and retracted in the medial direction. In all cases, the clip was installed on the base of the LAA. The total duration of the procedure was about 15 minutes. There were no bleeding or surgical complications. The central hemodynamics was stable. Complete surgical isolation was confirmed in all cases according to echocardiography data intraoperatively and 5 months after surgery. According to the pathomorphological study, a complete anatomical isolation of the base of the LAA from the left atrial cavity was documented, with the formation of a smooth endocardial line of surgical isolation.*
Conclusion. *A new innovative domestic device for the LAA clipping makes it possible to safely perform its complete surgical isolation. The device compares favorably with existing products by a design that implements the principle of a normally closed clamp, with a controlled and constant compression force, ensuring the absence of corrugation of the LAA tissues, thrombosis, the occurrence of micro-bleedings along the product overlay line, foci of micronecrosis and microthrombs. To obtain reliable results, it is necessary to continue preclinical studies and prepare conditions for clinical use.*

Keywords: left atrial appendage clipping, angina pectoris, atrial fibrillation, chronic experiment

Введение

Фибрилляция предсердий (ФП) – наиболее распространенная аритмия, которая наблюдается у более чем 50 млн чел. во всем мире [1]. В настоящее время распространенность ФП составляет 2–4%, но ожидается, что она будет увеличиваться, в том числе из-за увеличения продолжительности жизни населения [2]. Это существенный независимый фактор риска развития инсульта, а тромбоэмболические инсульты у пациентов с ФП являются особенно частыми и тяжелыми, что приводит к высокой медицинской, социальной и экономической нагрузке [3].

Ушко левого предсердия (УЛП) – основной источник внутрисердечных тромбов у пациентов с ФП, и процесс тромбообразования в нем связан с локальными нарушениями гемостаза, функции эндотелия, застоем крови и ремоделированием ЛП [4]. Методы предупреждения и профилактики инсульта у пациентов с ФП имеют важное клиническое значение в современной кардиологии и кардиохирургии [1]. При оценке риска инсульта и кровотечений у пациентов с ФП существует несколько взаимосвязанных переменных, и интересно, что самый высокий риск инсульта часто ассоциируется с особенно высоким риском кровотечения [5]. Пероральные антикоагулянты (ОАК) сегодня являются основой терапии для профилактики инсульта при ФП, но разработка эффективных методов интервенционных и хирургических методов закрытия УЛП – быстро развивающаяся область в этом отношении.

Традиционные методы хирургической изоляции УЛП, такие как перевязка, ушивание и резекция сегодня ограниченно выполняют при открытых вмешательствах на сердце по причине высокого риска неполной изоляции и риска хирургических кровотечений [6, 7]. С похожими результатами по эффективности применяются методы перевязки и лигирования доступом из мини-торакотомии и торакоскопии [8, 9]. В 2002 г. был предложен метод эндоваскулярной окклюзии УЛП с использованием специальных окклюдеров [10]. С тех пор было разработано несколько чрескожных устройств, которые в настоящее время применяются в клинической практике для изоляции УЛП. Некоторые из них позволяют получить многообещающие результаты, тем не менее их применение может сопровождаться осложнениями, такими как перикардиальный выпот, воздушная эмболия, миграция устройства, формирование псевдоаневризм, инфекция и образование тромбоза имплантируемого устройства. Существуют также некоторые ограничения в разработке и применении новых хирургических и эндоваскулярных методов изоляции УЛП, к которым относятся большие размеры ушка, вариабельность его анатомии и изменение архитектоники ткани [11, 12].

В настоящее время широкое распространение получили эпикардиальные устройства для изоляции УЛП, при использовании которых инородное тело в полость сердца не попадает и потенциально низок риск тромбозов, инфекций и эмболизации. К наиболее применяемым относятся зарубежные аналоги, такие как устройство AtriClip (AtriCure Corp., США) и LARIAT (SentreHEART, Inc., США) [13, 14]. Широкое применение таких устройств в клинической практике ограничено сложностью их использования, пограничным характером ответной воспалительной реакции при установке, и высокой себестоимостью (более 2500 долл. США).

Начиная с 2020 г. в НМИЦ ССХ им. А.Н. Бакулева были разработаны и апробированы первые отечественные устройства для клипирования УЛП, под рабочим названием «ЛП-Эпиклип»*. Это были простые и сложные модели клипс различных модификаций. Несмотря на хорошие результаты доклинического применения в хроническом эксперименте на животных, к недостаткам первых моделей можно было отнести: невозможность контролируемой силы сжатия ушка (риск разрыва); наличие выступающих частей фиксации для смыкания прямых элементов конструкций (риск травматизации окружающих тканей); сложную конструкцию, требующую ручной сборки; рабочие части, выполненные из полых трубок (могут заполняться застойной жидкостью); необходимость фиксации УЛП для установки (технически задействованы не менее 2 хирургов); рабочие части клипсы находятся в нормально раскрытом состоянии (исходно клипса стремиться раскрыться); технические трудности в использовании при малоинвазивных вмешательствах [15].

В 2024 г. на базе НМИЦ ССХ им. А.Н. Бакулева представлена новая модель эпикардиального устройства для клипирования УЛП проекта «BCatrium», которая призвана разрешить все существующие недостатки указанных выше оте-

*Патент № 226704 U1. Российская Федерация, МПК A61B17/122. Зажим для изоляции ушка левого предсердия: № 2024111789: заявл. 27.04.2024 : опубл. 19.06.2024 / Голухова Е.З., Биниашвили М.Б, Потловский К.Б., Сатюкова А.С.; заявитель НМИЦ ССХ им. А.Н. Бакулева. https://patents.google.com/patent/RU226704U1/ru (дата обращения 26.08.2024)

чественных и зарубежных моделей**. Статья посвящена описанию технических характеристик нового устройства, а также результатам его испытания в хроническом эксперименте.

Технические характеристики клипсы проекта «BCatrium»

Разработанное устройство состоит из упруго деформируемого каркаса, помещенного в защитную оболочку с противовоспалительными свойствами для предотвращения травмирования окружающих тканей, чрезмерной воспалительной реакции и дополнительной эпителиальной фиксации в послеоперационном периоде.

Каркас зажима, показанный на рисунке 1, представляет собой монолитную конструкцию из титанового сплава, разработанную и оптимизированную для вырезания на электроэрозионном проволочном станке. К основным элементам конструкции относятся губки (1), которые передают сжимающее усилие на ткань УЛП, помещаемые в рабочий зазор (2) между ними, увеличивающийся при принудительном раскрытии зажима.

Элементы сведения (3) и соединительный С-образный сегмент (4) являются упруго деформируемыми элементами, воспринимающими прикладываемое внешнее усилие для раскрытия зажима. При его раскрытии зазор между дистальными концами губок увеличивается и зажим раскрывается в виде буквы V с углом между губок примерно в 30°, что позволяет завести его на основание УЛП сбоку. В закрывающемся зажиме деформированные элементы сведения (3) стремятся восстановить свою форму, передавая сжимающее усилие на губки (1) и через них на ткани УЛП. Геометрия каркаса обеспечивает параллельное сведение губок в диапазоне 6–1 мм при условии равномерного распределения тканей УЛП по их длине.

Моделирование геометрии раскрытия, закрытия зажима и развиваемых при этом усилий выполнялось методом конечных элементов (МКЭ). На рисунке 2 показаны результаты моделирования геометрии раскрытого зажима.

Зажим разработан в 4-размерных вариантах длин губок (35, 40, 45 и 50 мм), что позволяет охватить весь диапазон поперечных размеров основания УЛП и использовать при толщине тканей УЛП в диапазоне 1–6 мм для каждой длины губок.

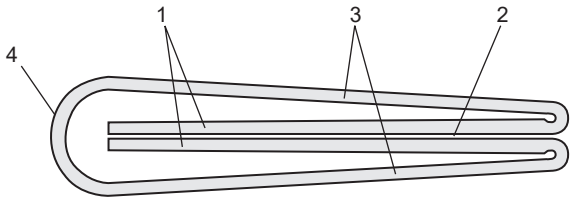

Рис. 1. Каркас зажима: 1 – губки; 2 – рабочий зазор; 3 – элементы сведения; 4 – соединительный С-образный сегмент

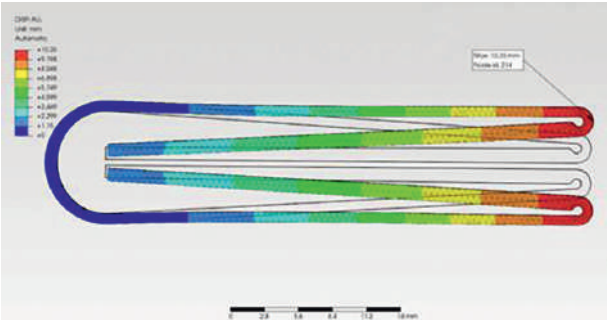

Рис. 2. Геометрия раскрытого зажима

Зажим обеспечивает сдавливающее усилие при разведении губок на 4 мм на уровне 0,3 кгс/см^2, что является достаточным для полного и атравматического перекрытия прохода между ушком и предсердием, при этом обеспечивается надежная фиксация, исключающая миграцию зажима.

На рисунке 3, *а* показан каркас клипсы после электроэрозионной резки, помещенный в трубчатую защитную оболочку, в качестве которой был использован фрагмент сосудистого протеза из политетрафторэтилена с усиленной обработкой ципрофлоксацином и метронидазолом. Для обеспечения установки клипсы на основании УЛП оно фиксировалось с помощью лавсановой лигатуры в устройство доставки в виде обратного хирургического зажима (рис. 3, *б, в*).

Материал и методы

В апреле 2024 г. были выполнены 2 операции по хирургической изоляции УЛП с помощью клипсы проекта «BCatrium» в хроническом эксперименте на свиньях женского пола с массой тела 24 и 25 кг.

Животные содержались, были оперированы и умерщвлены в соответствии с санитарными правилами и положениями о работе с лабораторными животными. Операции проводили в условиях искусственной вентиляции легких (ИВЛ) и внутривенного наркоза. Управляемая ИВЛ осу-

**Патент № 226704 U1. Российская Федерация, МПК A61B17/122. Зажим для изоляции ушка левого предсердия: № 2024111789: заявл. 27.04.2024 : опубл. 19.06.2024 / Голухова Е.З., Биниашвили М.Б, Потловский К.Б., Сатюкова А.С.; заявитель НМИЦ ССХ им. А.Н. Бакулева. https://patents.google.com/patent/RU226704U1/ru (дата обращения 26.08.2024)

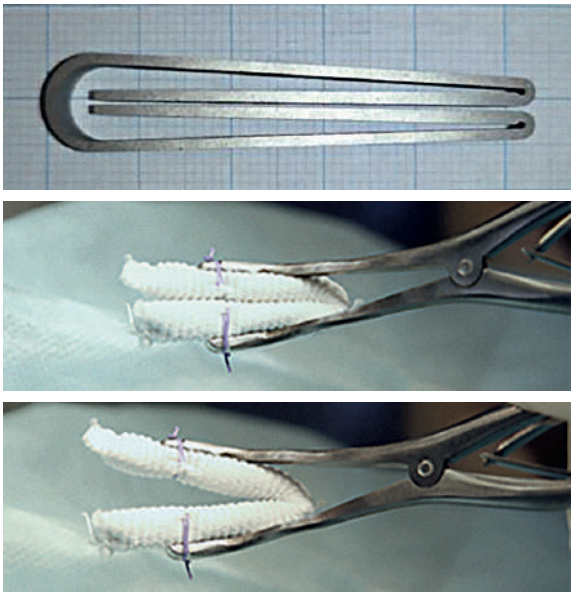

Рис. 3. Зажим для изоляции УЛП:

а – каркас зажима имеет монолитную конструкцию из титанового сплава; *б, в* – клипса, помещенная в трубчатую защитную оболочку, фиксированная с помощью лавсановой нити в устройство доставки в закрытом и раскрытом состоянии

ществлялась аппаратом ARTEC ABV-A (Stephan GmbH Medizintechnic, Германия) в режиме нормальной вентиляции и с возможностью динамического (по давлению выдоха) изменения дыхательного объема от 18 до 32 мл/кг/мин, частоты дыхания 16–22 в минуту с подачей O_2 во вдыхаемую смесь до 50%. Тотальный внутривенный наркоз проводили с помощью пропофола (из расчета 2–3 мг/кг/ч), фентанила (из расчета 2–3 мг/кг/ч) и ардуана (из расчета 0,08 мг/кг).

Для изучения центральной гемодинамики в бедренную артерию устанавливали катетер для инвазивного мониторирования артериального давления (АД), в правую наружную яремную вену – центральный венозный катетер. На язык животного надевали датчик пульсоксиметра. Во время операции испытуемых согревали с помощью электроматраса.

Во время эксперимента контролировали показатели жизнедеятельности и физиологические параметры с помощью аппарата Omni Care 24c (HP, США). Прибор предусматривал интегральную оперативную схему оценки гемодинамических показателей в режиме онлайн с цифровой индикацией показателей на мониторе. Для измерения давления в крупных кровеносных сосудах использовались высокочувствительные датчики давления Spectramed P-23-HL (США). Катетеризацию бедренной артерии осуществляли катетерами фирмы B. Braun Melsungen A.G. (Германия).

В исследовании регистрировались следующие параметры:

– частота сердечных сокращений (ЧСС) определялась по электрокардиограмме в II стандартном отведении;

– АД с помощью катетера, проведенного в бедренную артерию;

– центральное венозное давление (ЦВД) определялось с помощью центрального венозного катетера, проведенного в верхнюю полую вену через левую наружную яремную вену;

– парциальное насыщение капиллярной крови кислородом определялось на языке с помощью датчика пульсоксиметра.

Измеряемые и расчетные параметры: ЧСС (уд/мин); АД (мм рт. ст.); ЦВД (мм рт. ст.); длительность операции (мин); объем интраоперационной кровопотери (мл).

Сравнение средних производили с помощью стандартных методов вариационной статистики медико-биологического профиля для малых выборок. Для выявления существенных различий между средними значениями применялся t-критерий Стьюдента. Данные считались статистически достоверными при значении $p < 0,05$.

Хирургическая техника операции

Оперативный доступ к УЛП выполняли из левосторонней мини-торакотомии в четвертом межреберье по средней подмышечной линии. Перикард линейно рассекали на протяжении от корня аорты до боковой стенки левого желудочка (ЛЖ). Визуализировалось УЛП, которое захватывали с помощью зажима и отводили в медиальном направлении. От УЛП отводили доли левого легкого, обеспечивая оперативный доступ к основанию УЛП в полном объеме.

Во всех случаях клипсу «BCatrium» устанавливали на основание УЛП. Далее оценивали адекватность экспозиции устройства на УЛП, положение окружающих мягких тканей, долей левого легкого, а также расположение огибающей ветви левой коронарной артерии (рис. 4). После экспозиции фиксирующие клипсу нити в зажиме для доставки срезали с помощью ножниц, что обеспечивало устойчивую фиксацию непосредственно клипсы на основании УЛП. Для чистоты эксперимента полость УЛП вскрывалась, подтверждая отсутствие кровотока и надежной интраоперационной хирургической изоляции (рис. 5).

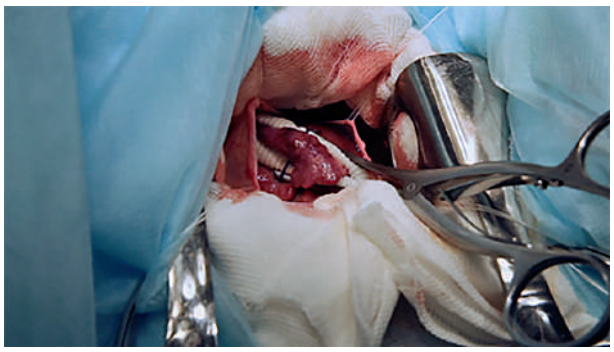

Рис 4. Установка клипсы «BCatrium» на основании УЛП доступом из левосторонней мини-торакотомии

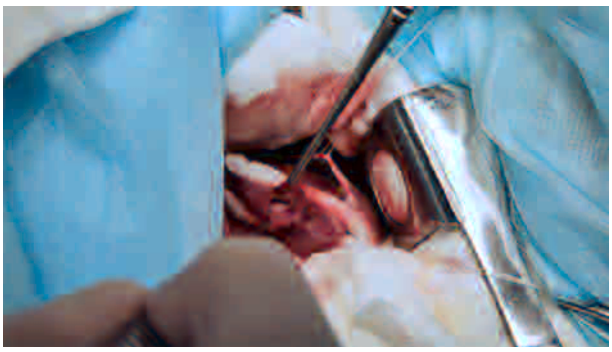

Рис. 5. Отсутствие кровотока при вскрытии УЛП в условиях работающего сердца

Результаты

Общая продолжительность процедуры составила около 20 мин. Кровотечений и хирургических осложнений не было. Центральная гемодинамика оставалась стабильной во время манипуляций с УЛП.

Параметры гемодинамики характеризовались постоянством и на протяжении эксперимента практически не менялись. Среднее давление в аорте на основных этапах выполнения оперативных манипуляций варьировало от 68,1 ± 3,2 (перед установкой клипсы) до 71,0 ± 3,4 мм рт. ст. (через 10 мин после установки клипсы), ЧСС – 119 ± 9,2 и 121 ± 7,4 соответственно ($p < 0,05$).

Полная хирургическая изоляция основания УЛП была подтверждена также по данным эхокардиографии интраоперационно и через 5 мес после операции, перед выведением животных из эксперимента. Электрическая изоляция УЛП была подтверждена отсутствием ответа на стимуляцию с помощью временной электрокардиостимуляции спустя 3 ч после имплантации. По результатам рентгеноскопии были получены данные об отсутствии миграции клипсы, а также равномерного анатомического ее раскрытия в грудной клетке (рис. 6).

При анализе макропрепаратов сердца через 5 мес после установки можно отметить полное закрытие и эндотелизацию стенок ЛП в области расположения УЛП с формированием гладкой линейной фиброзно-эластической ткани, без признаков формирования тромбов, признаков разрыва ушка (рис. 7).

На эпикардиальной поверхности в области наложения клипсы отмечается умеренно выраженный спаечный процесс. При продольном разрезе выявлены полная редукция УЛП с развитием атрофии его стенок и прорастание окружающими тканями трубчатой защитной оболочки клипсы (рис. 8).

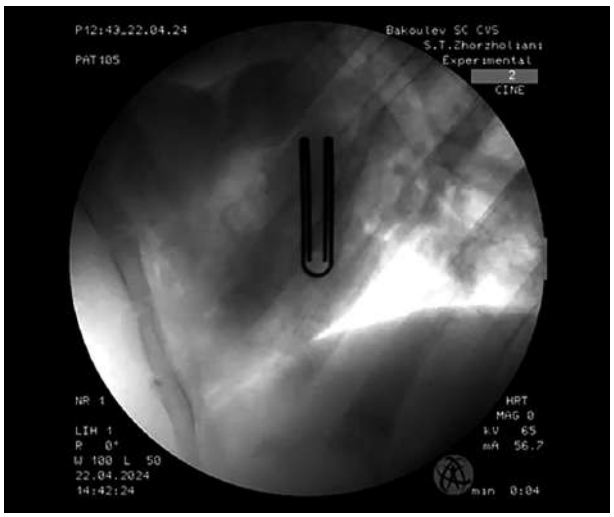

Рис. 6. Отсутствие миграции клипсы по данным рентгеноскопии через 3 мес после операции и равномерное ее анатомическое раскрытие в грудной клетке

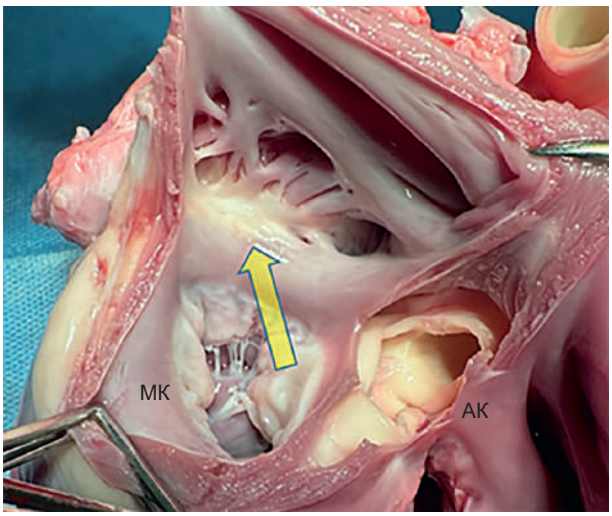

Рис. 7. Образование фиброзной пластины с ее эндотелизацией (указана стрелкой) в месте установки клипсы, вид из ЛП.

МК – митральный клапан, АК – аортальный клапан

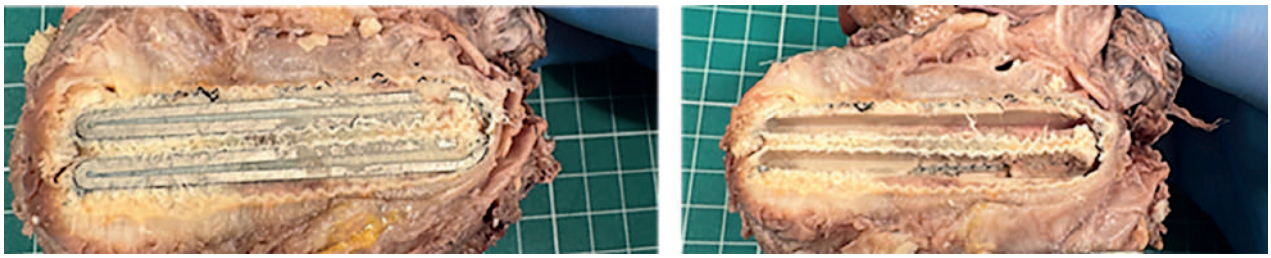

Рис. 8. Продольный срез ЛП в месте установки клипсы (клипса фиксирована в основании УЛП). Отмечается полная редукция УЛП (указано стрелкой) с развитием атрофии его стенок

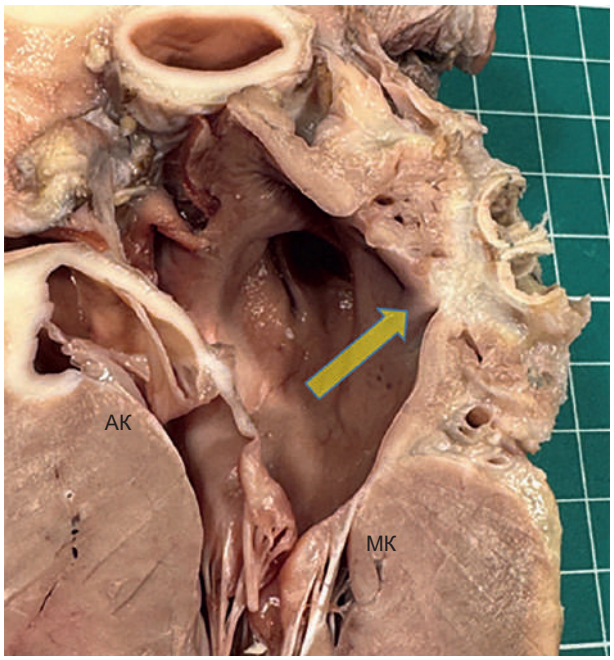

Рис. 9. Поперечный срез ЛП в месте установки клипсы (клипса удалена из трубчатой оболочки). Отмечается окклюзия выхода в УЛП (указано стрелкой) с развитием атрофии его стенок и полной редукцией

При поперечном разрезе макропрепарата в проекции установки клипсы также выявлена вновь образованная соединительнотканная пластина в области входа в УЛП с окклюзией его просвета, развитием атрофии его стенок и полной редукцией, без разрыва и тромбообразования (рис. 9).

По результатам гистологического исследования в месте установки клипсы через 5 мес просвет УЛП полностью закрыт с формированием в данной области фиброзной пластинки с умеренным количеством клеток фибробластического ряда и сосудами разного калибра, участками остаточного миокарда ЛП и воспалительной инфильтрацией слабой степени выраженности, представленной преимущественно лимфоцитами и гистиоцитами (рис. 10).

Таким образом, можно сделать предварительные выводы, исходя из полученных результатов: устройство клипирования «BCatrium» имеет нормально закрытое состояние, не требующее введения в конструкцию специальных замковых элементов, что исключает ее раскрытие и миграцию в послеоперационном периоде; зажим в раскрытом состоянии имеет V-образную форму, что позволяет

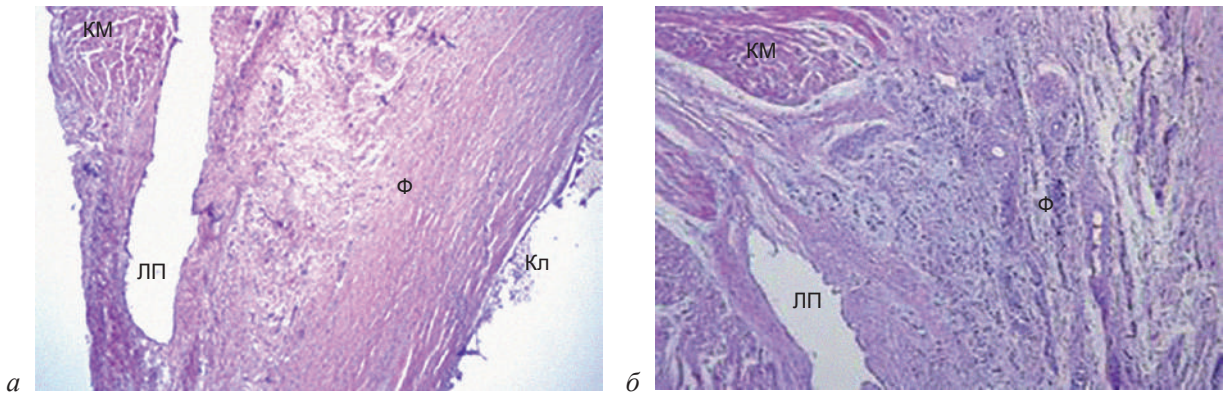

Рис. 10. Микрофотография. Гистологическая картина в области установки клипсы через 5 мес после операции (окраска гемотоксилином и эозином, *а* – ув. ×50, *б* – ув. ×100). Со стороны эпикарда в месте установки клипсы имеется сформированная тонкая фиброзная пластинка с умеренным количеством клеток фибробластического ряда и воспалительная инфильтрация небольшой степени выраженности, представленная преимущественно лимфоцитами и гистиоцитами (*а*). Место сращения 2 стенок предсердия под клипсами представлено рыхлой базофильной соединительнотканной клетчаткой с кровеносными сосудами разного калибра. Местами в ткани, окружающей клипсы, встречаются скопления пучков кардиомиоцитов (*б*).

КМ – пучки кардиомиоцитов, Ф – фиброзная ткань, Кл – место наложения клипсы, ЛП – полость левого предсердия

Рекомендации для эндоваскулярного закрытия УЛП

IIb	C	Эндоваскулярное закрытие УЛП может быть рассмотрено у пациентов с ФП и противопоказанием к длительному приему антикоагулянтов для профилактики ишемического инсульта и тромбоэмболии

Рекомендации для хирургического закрытия ушка УЛП

I	B	Хирургическое закрытие УЛП рекомендуется в качестве дополнения к пероральным антикоагулянтам у пациентов с ФП, при выполнении кардиохирургических вмешательств, для предотвращения ишемического инсульта и тромбоэмболии
IIa	C	Хирургическое закрытие УЛП следует рассматривать как дополнение к пероральным антикоагулянтам у пациентов с ФП, которым выполняются гибридные методы абляции ФП для предотвращения ишемического инсульта и тромбоэмболии
IIb	C	Изолированное эндоскопическое хирургическое закрытие УЛП может быть рассмотрено у пациентов с ФП и противопоказанием к длительному приему антикоагулянтов для профилактики ишемического инсульта и тромбоэмболии

Рис. 11. Клинические рекомендации 2024 г. Европейской ассоциации кардиологов (ESC) совместно с Европейской ассоциацией кардиоторакальных хирургов (EACTS) по эндоваскулярной и хирургической изоляции УЛП [1]

завести зажим сбоку, непосредственно на основание УЛП, а также обладает контролируемой силой сжатия, что снижает вероятность травмирования его стенок и в перспективе позволит изолировать УЛП, даже в случае наличия в нем тромбов; использование титана, являющегося парамагнетиком, обеспечивает МР-совместимость зажима.

Обсуждение

У каждого третьего пациента, перенесшего операцию на сердце, в анамнезе отмечается документально подтвержденная ФП, связанная с повышенным риском инсульта и смертности [16]. У 80–90% таких пациентов есть абсолютные показания к назначению ОАК, но приверженность к данной терапии ограничена, а 10–20% пациентов не подходят для длительной антикоагулянтной терапии [17, 18]. Кроме того, у некоторых сохраняется высокий риск инсульта, несмотря на прием ОАК [19]. Хирургические методы изоляции УЛП сегодня применяют как во время открытых операций, в сочетании с выполнением кардиохирургических вмешательств, так и с использованием минимально инвазивных, в том числе эндоскопических технологий. Ушивание УЛП со стороны эндокардиальной поверхности предсердия – инвазивная процедура, с использованием искусственного кровообращения (ИК), связанная с высоким риском кровотечения и неполнотой окклюзии в 10–30% случаев [20, 21]. Хирургическая изоляция УЛП со стороны эпикарда может быть выполнена путем его ушивания или перевязки лигатурой без ИК с успехом полного закрытия, зависящим от хирурга и технических аспектов, в 23–100% случаев [22, 23]. Хирургический способ закрытия УЛП имеет несомненные преимущества у пациентов во время выполнения кардиохирургических вмешательств, что подтверждается недавними рандомизированными клиническими исследованиями ATLAS и LAAOS III [24, 25].

Современные рекомендации по лечению ФП предлагают рассматривать окклюзию УЛП в качестве стратегии профилактики инсульта у пациентов, перенесших кровоизлияние в мозг или другие кровотечения, связанные с длительной антикоагулянтной терапией, и/или у пациентов с ФП, перенесших операцию на сердце (рис. 11) [1].

В дополнение к этому сегодня проводятся большие клинические рандомизированные исследования по оценке эффективности использования современных устройств для изоляции УЛП, по сравнению с антикоагулянтной терапией (рис. 12) [26]. Очевидно, что вопрос о том, следует ли хирургически изолировать УЛП, должен обсуждаться в том числе в рамках междисциплинарного подхода командой специалистов по лучевой диагностике, кардиологов и кардиохирургов, с анализом анатомических и морфологических особенностей ушка, равно также всесторонней оценке клинического статуса пациента в каждом конкретном случае. Стратификация риска, руководствуясь шкалами риска системной тромбоэмболии CHA_2DS_2-VASc и кровотечений HAS-BLED, здесь становится

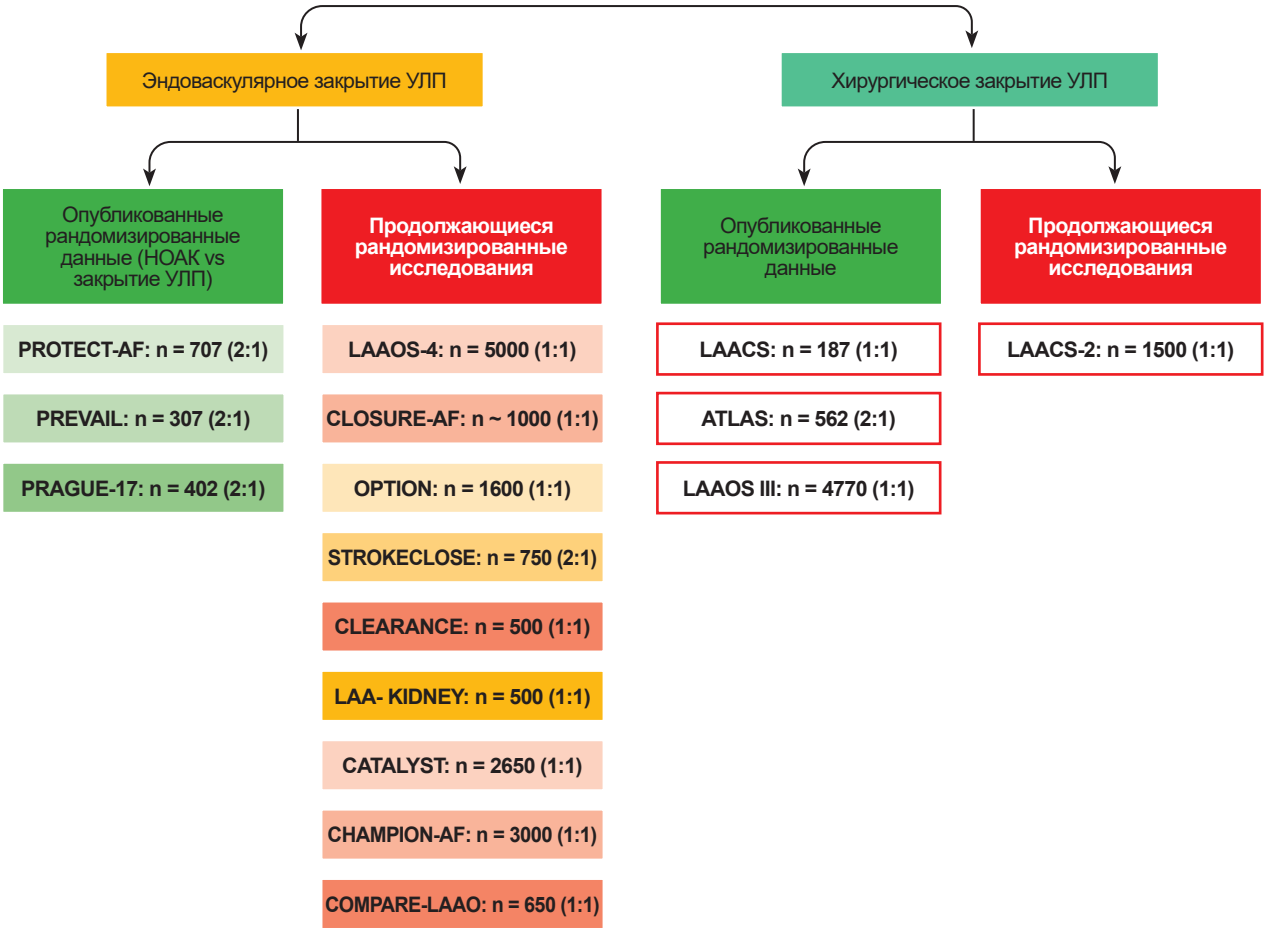

Рис. 12. Клинические доказательства необходимости закрытия УЛП. Опубликованные и продолжающиеся рандомизированные исследования по эндоваскулярному и хирургическому закрытию УЛП [26]

важным звеном для определения показаний к операции и индивидуального подхода.

Главный вопрос о том, с помощью каких устройств и техники их имплантации можно добиться полной, безопасно воспроизводимой и экономически наиболее выгодной процедуры хирургической изоляции УЛП, остается открытым и широко дискутабельным. Пока что нет однозначного ответа относительно способности чрескожных систем для эндокардиальной окклюзии УЛП, в сочетании с ОАК, обеспечивать аналогичные или даже бóльшие преимущества у пациентов с ФП высокого риска. В связи с этим необходимо учитывать возможные преимущества хирургических методов закрытия УЛП с применением специальных устройств для клипирования со стороны эпикардиальной поверхности работающего сердца, без контакта с циркулирующей кровью и отсутствием инородного материала внутри полости сердца, с низким риском реканализации, инфицирования и эмболизации [27].

К применяемым в клинической практике устройствам для хирургической изоляции относятся зарубежные аналоги, такие как устройства AtriClip (AtriCure Corp., США), LARIAT (SentreHEART, Inc., США) и появившаяся недавно на рынке Penditure™ LAA exclusion system (Medtronic, США) [13, 14]. Широкое применение таких устройств в клинической практике ограничено сложностью их использования, пограничным характером ответной воспалительной реакции при установке и высокой себестоимостью [27].

В настоящей работе представлены результаты доклинического применения инновационного отечественного устройства для клипирования УЛП под проектным названием «BCatrium». Разработанное устройство (патент на полезную модель № 226704 от 19 июня 2024 г.) состоит из упруго деформируемого каркаса, помещенного в защитную оболочку с противовоспалительными свойствами для предотвращения травмирования окружающих тканей, чрезмер-

ной воспалительной реакции, и дополнительной эпителиальной фиксации в послеоперационном периоде**. Его отличительной особенностью является возможность строго параллельного смыкания рабочих элементов (губок), которые обладают плоским профилем, что позволяет добиться равномерного сжатия тканей УЛП по всей его длине, непосредственно после имплантации зажима.

По результатам проведенных исследований, в хроническом эксперименте были получены убедительные доказательства полной хирургической изоляции УЛП при использовании устройства «BCatrium» как интраоперационно, так и спустя 5 мес после операции. По результатам рентгеноскопии получены данные об отсутствии миграции клипсы, а также равномерного анатомического его раскрытия в грудной клетке. По данным макроскопического и гистологического исследования отмечены признаки формирования со стороны ЛП гладкой соединительнотканной пластины с ее эндотелизацией, слабо выраженной воспалительной реакцией, без признаков разрыва и тромбообразования.

Заключение

В результате проведенной работы разработана модель устройства для клипирования УЛП нового поколения проекта «BCatrium» с учетом возможности хирургической изоляции УЛП как при сочетанных вмешательствах, так и в качестве отдельной процедуры с использованием малоинвазивных технологий. Новое инновационное отечественное устройство, на наш взгляд, наиболее отвечает требованиям безопасности и эффективности из всех представленных ранее отечественных устройств. Дальнейшее развитие научно-исследовательской работы заключается в продолжении опытно-конструкторских и экспериментальных работ, накоплении материала по доклиническим исследованиям, регистрации устройства как медицинского изделия.

Конфликт интересов. Авторы заявляют об отсутствии конфликта интересов.

**Патент № 226704 U1. Российская Федерация, МПК A61B17/122. Зажим для изоляции ушка левого предсердия: № 2024111789: заявл. 27.04.2024 : опубл. 19.06.2024 / Голухова Е.З., Биниашвили М.Б, Потловский К.Б., Сатюкова А.С.; заявитель НМИЦ ССХ им. А.Н. Бакулева. https://patents.google.com/patent/RU226704U1/ru (дата обращения 26.08.2024)

Библиографический список/References

1. Van Gelder I.C., Rienstra M., Bunting K.V., Casado-Arroyo R., Caso V., Crijns H.J.G.M. et al. 2024 ESC Guidelines for the management of atrial fibrillation developed in collaboration with the European Association for Cardio-Thoracic Surgery (EACTS): Developed by the task force for the management of atrial fibrillation of the European Society of Cardiology (ESC), with the special contribution of the European Heart Rhythm Association (EHRA) of the ESC. Endorsed by the European Stroke Organisation (ESO). *Eur. Heart J.* 2024; 45 (36): 3314–3414. DOI: 10.1093/eurheartj/ehae176
2. Benjamin E.J., Muntner P., Alonso A., Bittencourt M.S., Callaway C.W., Carson A.P. et al. Heart Disease and Stroke Statistics – 2019 update: a report from the American Heart Association. *Circulation.* 2019; 139: e56–528. DOI: 10.1161/CIR.00000 00000000659
3. Holmes D.R. Atrial fibrillation and stroke management: present and future. *Semin. Neurol*. 2010; 30: 528–536. DOI: 10.1055/s-0030-1268861
4. Blackshear J.L., Odell J.A. Appendage obliteration to reduce stroke in cardiac surgical patients with atrial fibrillation. *Ann. Thorac. Surg*. 1996; 61: 755–759. DOI: 10.1016/ 0003-4975(95)00887-X
5. Friberg L., Rosenqvist M., Lip G.Y. Evaluation of risk stratification schemes for ischaemic stroke and bleeding in 182 678 patients with atrial fibrillation: the Swedish atrial fibrillation cohort study. *Eur. Heart J*. 2012; 33: 1500–1510. DOI: 10.1093/eurheartj/ehr488
6. Turagam M.K., Kawamura I., Neuzil P., Nair D., Doshi S., Valderrabano M. et al. Severity of ischemic stroke after left atrial appendage closure vs nonwarfarin oral anticoagulants. *JACC Clin. Electrophysiol*. 2024; 10: 270–283. DOI: 10.1016/j.jacep.2023.10.012
7. Katz E.S., Tsiamtsiouris T., Applebaum R.M., Schwartzbard A., Tunick P.A., Kronzon I. Surgical left atrial appendage ligation is frequently incomplete: a transesophageal echocardiographic study. *J. Am. Coll. Cardiol*. 2000; 36: 468–471. DOI: 10.1016/S0735-1097(00)00765-8
8. Kanderian A.S., Gillinov A.M., Pettersson G.B., Blackstone E., Klein A.L. Success of surgical left atrial appendage closure: assessment by transesophageal echocardiography. *J. Am. Coll. Cardiol*. 2008; 52: 924–929. DOI: 10.1016/j.jacc.2008.03.067
9. Жигалкович А.С. Хирургическая изоляция ушка левого предсердия у пациентов с фибрилляцией предсердий: анализ проблемы. *Анналы аритмологии*. 2018; 15 (2): 76–83. DOI: 10.15275/annaritmol.2018.2.1 Zhigalkovich A.S. Surgical isolation of the left atrial appendage in patients with atrial fibrillation: the analysis of the problem. *Annaly Aritmologii*. 2018; 15 (2): 76–83 (in Russ.). DOI: 10.15275/annaritmol.2018.2.1
10. Holmes D.R., Reddy V.Y., Turi Z.G., Doshi S.K., Sievert H., Buchbinder M. et al. Percutaneous closure of the left atrial appendage versus warfarin therapy for prevention of stroke in patients with atrial fibrillation: a randomised non-inferiority trial. *Lancet*. 2009; 374: 534–542. DOI: 10.1016/S0140-6736(09)61343-X
11. Cochet H., Iriart X., Sridi S., Camaioni C., Corneloup O., Montaudon M. et al. Left atrial appendage patency and device-related thrombus after percutaneous left atrial appendage occlusion: a computed tomography study. *Eur. Heart J. Cardiovasc. Imaging*. 2018; 19: 1351–1361. DOI: 10.1093/ehjci/jey010
12. Jaguszewski M., Manes C., Puippe G., Salzberg S., Muller M., Falk V. et al. Cardiac CT and echocardiographic evaluation of peri-device flow after percutaneous left atrial appendage closure using

the AMPLATZER cardiac plug device. *Catheter. Cardiovasc. Interv.* 2015; 85: 306–312. DOI: 10.1002/ccd.25667

13. Chatterjee S., Herrmann H.C., Wilensky R.L., Hirshfeld J., McCormick D., Frankel D.S. et al. Safety and procedural success of left atrial appendage exclusion with the Lariat device: a systematic review of published reports and analytic review of the FDAMAUDE database. *JAMA Internal Medicine*. 2015; 175: 1104–1109. DOI: 10.1001/jamainternmed.2015.1513
14. Ellis C.R., Aznaurov S.G., Patel N.J., Williams J.R., Sandler K.L., Hoff S.J. et al. Angiographic efficacy of the atriclip left atrial appendage exclusion device placed by minimally invasive thoracoscopic approach. *J. Am. Coll. Cardiol. EP*. 2017; 3: 1356–1365. DOI: 10.1016/j.jacep.2017.03.008
15. Бокерия Л.А., Бокерия О.Л., Биниашвили М.Б., Ле Т.Г. Электрическая изоляция ушка левого предсердия в хирургическом лечении фибрилляции предсердий. *Анналы аритмологии.* 2021; 18 (1): 4–14. DOI: 10.15275/annaritmol.2021.1.1
    Bockeria L.A., Bockeria O.L., Biniashvili M.B., Le T.G. Electrical isolation of the left atrial appendage in the surgical treatment of atrial fibrillation. *Annaly Aritmologii*. 2021; 18 (1): 4–14 (in Russ.). DOI: 10.15275/annaritmol.2021.1.1
16. Yao X., Gersh B.J., Holmes D.R. Jr, Melduni R.M., Johnsrud D.O., Sangaralingham L.R. et al. Association of surgical left atrial appendage occlusion with subsequent stroke and mortality among patients undergoing cardiac surgery. *JAMA*. 2018; 319: 2116–2126. DOI: 10.1001/jama.2018.6024
17. Yao X., Abraham N.S., Alexander G.C., Crown W., Montori V.M., Sangaralingham L.R. et al. Effect of adherence to oral anticoagulants on risk of stroke and major bleeding among patients with atrial fibrillation. *J. Am. Heart Assoc*. 2016; 5: e003074. DOI: 10. 1161/JAHA.115.003074
18. O'Brien E.C., Holmes D.N., Ansell J.E., Allen L.A., Hylek E., Kowey P.R. et al. Physician practices regarding contraindications to oral anticoagulation in atrial fibrillation: findings from the Outcomes Registry for Better Informed Treatment of Atrial Fibrillation (ORBIT-AF) registry. *Am. Heart J*. 2014; 167: 601–609.e1. DOI: 10.1016/j.ahj.2013.12.014
19. Piccini J.P., Sievert H., Patel M.R. Left atrial appendage occlusion: rationale, evidence, devices, and patient selection. *Eur. Heart J*. 2017; 38: 869–76. DOI: 10.1093/ eurheartj/ehw330
20. Katz E.S., Tsiamtsiouris T., Applebaum R.M., Schwartzbard A., Tunick P.A., Kronzon I. Surgical left atrial appendage ligation is frequently incomplete: a transesophageal echocardiographic study. *J. Am. Coll. Cardiol*. 2000; 36: 468–471. DOI: 10.1016/S0735-1097(00)00765-8
21. Apostolakis E., Papakonstantinou N.A., Baikoussis N.G., Koniari I., Papadopoulos G. Surgical strategies and devices for surgical exclusion of the left atrial appendage: a word of caution. *J. Card. Surg*. 2013; 28: 199–206. DOI: 10.1111/jocs.12055
22. Kanderian A.S., Gillinov A.M., Pettersson G.B., Blackstone E., Klein A.L. Success of surgical left atrial appendage closure: assessment by transesophageal echocardiography. *J. Am. Coll. Cardiol*. 2008; 52: 924–929. DOI: 10.1016/j.jacc.2008.03.067
23. Bakhtiary F., Kleine P., Martens S., Dzemali O., Dogan S., Keller H. et al. Simplified technique for surgical ligation of the left atrial appendage in high-risk patients. *J. Thorac. Cardiovasc. Surg*. 2008; 135: 430–431. DOI: 10.1016/j.jtcvs.2007.08.057.
24. Gerdisch M.W., Garrett H.E. Jr, Mumtaz M.A., Grehan J.F., Castillo-Sang M., Miller J.S. et al. Prophylactic left atrial appendage exclusion in cardiac surgery patients with elevated CHA(2)DS(2)-VASc score: results of the randomized *ATLAS trial. Innovations (Phila).* 2022; 17: 463–70. DOI: 10.1177/15569845221123796
25. Whitlock R.P., Belley-Cote E.P., Paparella D., Healey J.S., Brady K., Sharma M. et al. Left atrial appendage occlusion during cardiac surgery to prevent stroke. *N. Engl. J. Med*. 2021; 384: 2081–91. DOI: 10.1056/NEJMoa2101897
26. Landmesser U., Skurk C., Tzikas A., Falk V., Reddy V.Y., Windecker S. Left atrial appendage closure for stroke prevention in atrial fibrillation: current status and perspectives. *Eur. Heart J.* 2024; 45 (32): 2914–2932. DOI: 10.1093/eurheartj/ehae398
27. Биниашвили М.Б., Ле Т.Г., Бокерия Л.А. Хирургическое закрытие ушка левого предсердия: прошлое, настоящее, будущее. *Анналы аритмологии*. 2022; 19 (3): 178–189. DOI: 10.15275/annaritmol.2022.3.7
    Biniashvili M.B., Le T.G., Bockeria L.A. Surgical closure of the left atrium auricle: past, present, future. *Annaly Aritmologii*. 2022; 19 (3): 178–189 (in Russ). DOI: 10.15275/annaritmol.2022.3.7

Поступила 30.07.2024
Принята к печати 16.12.2024