

© М.Л. ДВАЛИ, С.Ю. СЕРГУЛАДЗЕ, О.В. СОПОВ, Г.Р. МАЦОНАШВИЛИ, Е.В. ЛЮБКИНА, 2024

© АННАЛЫ АРИТМОЛОГИИ, 2024

УДК 616.12-008.318-053.9-089

DOI: 10.15275/annaritmol.2024.3.5

ЛЕЧЕНИЕ БРАДИАРИТМИЙ МЕТОДОМ НЕЙРОАБЛАЦИИ ПРИ ОРГАНИЧЕСКИХ ПОРАЖЕНИЯХ: У ВОЗРАСТНЫХ ПАЦИЕНТОВ, ПАЦИЕНТОВ С ВРОЖДЕННЫМИ И ПРИОБРЕТЕННЫМИ ПОРОКАМИ СЕРДЦА

Тип статьи: клинический случай

М.Л. Двали, С.Ю. Сергуладзе, О.В. Сопов, Г.Р. Мацонашвили, Е.В. Любкина

ФГБУ «Национальный медицинский исследовательский центр сердечно-сосудистой хирургии им. А.Н. Бакулева» Минздрава России, Рублевское ш., 135, Москва, 121552, Российская Федерация

Двали Михаил Леонидович, врач – сердечно-сосудистый хирург; orcid.org/0009-0001-3403-5485, e-mail: dvaliml@yandex.ru

Сергуладзе Сергей Юрьевич, д-р мед. наук, ст. науч. сотр., заведующий отделением хирургического лечения сложных нарушений ритма сердца и электростимуляции (ОТА); orcid.org/0000-0001-7233-3611

Сопов Олег Валентинович, канд. мед. наук, врач – сердечно-сосудистый хирург; orcid.org/0000-0001-7071-0989

Мацонашвили Георгий Рафаэлович, канд. мед. наук, науч. сотр., врач – сердечно-сосудистый хирург; orcid.org/0000-0001-7754-4506

Любкина Елена Валентиновна, канд. мед. наук, науч. сотр., врач – сердечно-сосудистый хирург; orcid.org/0000-0002-4447-0325

Представлена серия клинических наблюдений успешного применения кардионейроабляции (КНА) у пациентов с брадиаритмиями на фоне органических поражений сердца, которые традиционно считаются противопоказанием к нейромодуляции. Приведены примеры индивидуализированного подхода к лечению в сложных клинических ситуациях, таких как пациенты пожилого возраста, больные после кардиохирургических вмешательств и пациенты с врожденными пороками сердца. Показано, что стандартные анамнестические данные и клинические критерии не всегда достаточны для окончательного выбора метода терапии. Авторами использовалась эндоваскулярная техника с расширенным протоколом депарасимпатизации, включая биатриальную абляцию и деструкцию большого числа ганглионарных зон.

Особое внимание уделено сложности предоперационного отбора пациентов и рискам послеоперационной регрессии эффекта лечения, которая составила до 20% для функции синусового узла и 5–10% для атриовентрикулярной (АВ) проводимости. Тем не менее, при использовании расширенных протоколов удалось добиться стойкого положительного эффекта у пациентки 81 года с синдромом тахикардии-брадикардии, у пациента с корригированной транспозицией магистральных артерий и у пациента с ятрогенной АВ-блокадой после операции на митральном клапане. Минимальный срок наблюдения за пациентами составил 16 мес, в течение которых отмечено стабильное улучшение состояния.

Таким образом, КНА представляет собой перспективный метод для лечения брадиаритмий даже при наличии серьезных органических изменений сердца и может рассматриваться как альтернатива имплантации кардиостимуляторов при тщательном и индивидуальном подходе к каждому клиническому случаю.

Ключевые слова: кардионейроабляция, брадиаритмии, органические поражения сердца, депарасимпатизация, нейромодуляция, врожденные пороки сердца, пожилые пациенты, ятрогенные брадиаритмии

BRADYARRHYTHMIA TREATMENT USING NEUROABLATION IN PATIENTS WITH ORGANIC LESIONS: ELDERLY PATIENTS, PATIENTS WITH CONGENITAL HEART DISEASE, OR POSTOPERATIVE HEART DISEASE

M.L. Dvali, S.Yu. Serguladze, O.V. Sopov, G.R. Matsonashvili, E.V. Lyubkina

Bakoulev National Medical Research Center for Cardiovascular Surgery, Moscow, 121552, Russian Federation

Mikhail L. Dvali, Cardiovascular Surgeon; orcid.org/0009-0001-3403-5485, e-mail: dvaliml@yandex.ru

Sergey Yu. Serguladze, Dr. Med. Sci., Senior Researcher, Head of Department; orcid.org/0000-0001-7233-3611

Oleg V. Sopov, Cand. Med. Sci., Cardiovascular Surgeon; orcid.org/0000-0001-7071-0989

Georgiy R. Matsonashvili, Cand. Med. Sci., Researcher, Cardiovascular Surgeon; orcid.org/0000-0001-7754-4506
Elena V. Lyubkina, Cand. Med. Sci., Cardiovascular Surgeon; orcid.org/0000-0002-4447-0325

A series of clinical observations demonstrating the successful use of cardioneuroablation (CNA) for bradyarrhythmias in patients with structural heart lesions, traditionally considered contraindications for neuromodulation, is presented. The cases illustrate an individualized approach to complex clinical situations, including elderly patients, post-cardiac surgery patients, and patients with congenital heart defects. The authors emphasize that standard anamnesis data and clinical criteria are not always sufficient for the definitive choice of therapy. An endovascular approach employing an expanded deparesympatheticization protocol, including biatrial ablation and destruction of an increased number of ganglionic plexi, was utilized. Special attention is given to the complexities involved in preoperative patient selection and the risks of postoperative regression of therapeutic effects, reaching up to 20% for sinoatrial node function and 5–10% for atrioventricular (AV) conduction. Nonetheless, by applying expanded protocols, sustained positive outcomes were achieved in an 81-year-old patient with tachycardia-bradycardia syndrome, a patient with corrected transposition of the great arteries, and a patient with iatrogenic AV block post-mitral valve surgery. The minimum follow-up period was 16 months, during which patients showed stable improvement.

Thus, CNA represents a promising therapeutic approach for managing bradyarrhythmias even in the presence of significant structural heart abnormalities and may be considered as an alternative to pacemaker implantation, provided a meticulous and individualized approach is applied to each clinical scenario.

Keywords: cardioneuroablation, bradyarrhythmias, structural heart lesions, deparesympatheticization, neuromodulation, congenital heart defects, elderly patients, iatrogenic bradyarrhythmias

Введение

Кардионейроабляция (КНА) – это метод преднамеренной деструкции синаптично-миокардиального интерфейса и интрамиокардиальных ганглионарных структур парасимпатической вегетативной нервной системы [1]. КНА нашла применение у пациентов с синдромом тахикардии-брадикардии, вегетативно обусловленными синдромами слабости синусного узла (СССУ) [2], нарушениями атриовентрикулярной (АВ) проводимости, а также при вазовагальных синкопальных состояниях, развивающихся по кардиоингибиторному типу [2].

Ключевым фактором, влияющим на эффективность нейроабляции, являются необратимые органические изменения проводящей системы сердца [3]. Такие изменения, имеющие травматическую природу, характерны для пациентов, перенесших оперативные вмешательства на сердце. Процесс фиброзирования сопровождается врожденные пороки сердца (ВПС) и прогрессирует в течение всей жизни пациентов, даже без аномалий развития, на фоне перенесенных заболеваний [4]. Для ВПС также характерны нарушения эмбриологического развития проводящей системы [5]. Эти факторы часто приводят к отказу таким пациентам в проведении нейромодуляции и служат критерием исключения их из протоколов оценки потенциальной эффективности депарасимпатизации.

Важно понимать, что отказ от накопления опыта по лечению брадиаритмий у данной группы пациентов обречет их на имплантацию элек-

трокардиостимулятора (ЭКС), которая не является абсолютно безопасной методикой. Более 5% аппаратов требуют удаления уже на следующий год, что в Российской Федерации составляет около 2600 случаев только из данной категории [6]. Вероятность инфекционных осложнений составляет в среднем от 1 до 2% в год, достигая 6% при наличии факторов риска [7]. Число экплантаций устройств по неинфекционным причинам находится в пределах от 4 до 6% [8]. Несмотря на высокие риски переломов электродов, обтурации просветов сосудов и инфекционных осложнений, доля пациентов с брадиаритмиями, которым требуется постоянная стимуляция, не превышает 10% [9].

Существует большое количество описательных и сравнительных исследований, посвященных методике КНА [11], однако категория пациентов с органическими поражениями проводящей системы остается за пределами внимания научно-медицинского сообщества. В связи с этим считаем актуальным представить опыт успешного применения КНА у данной категории пациентов, что может расширить возможности лечения брадиаритмий и снизить необходимость имплантации ЭКС.

Описание случаев

Врожденные пороки сердца

Корригированная транспозиция магистральных артерий (КТМА) – врожденный порок сердца, характеризующийся вентрикуло-артериальной и атриовентрикулярной дискордантностью

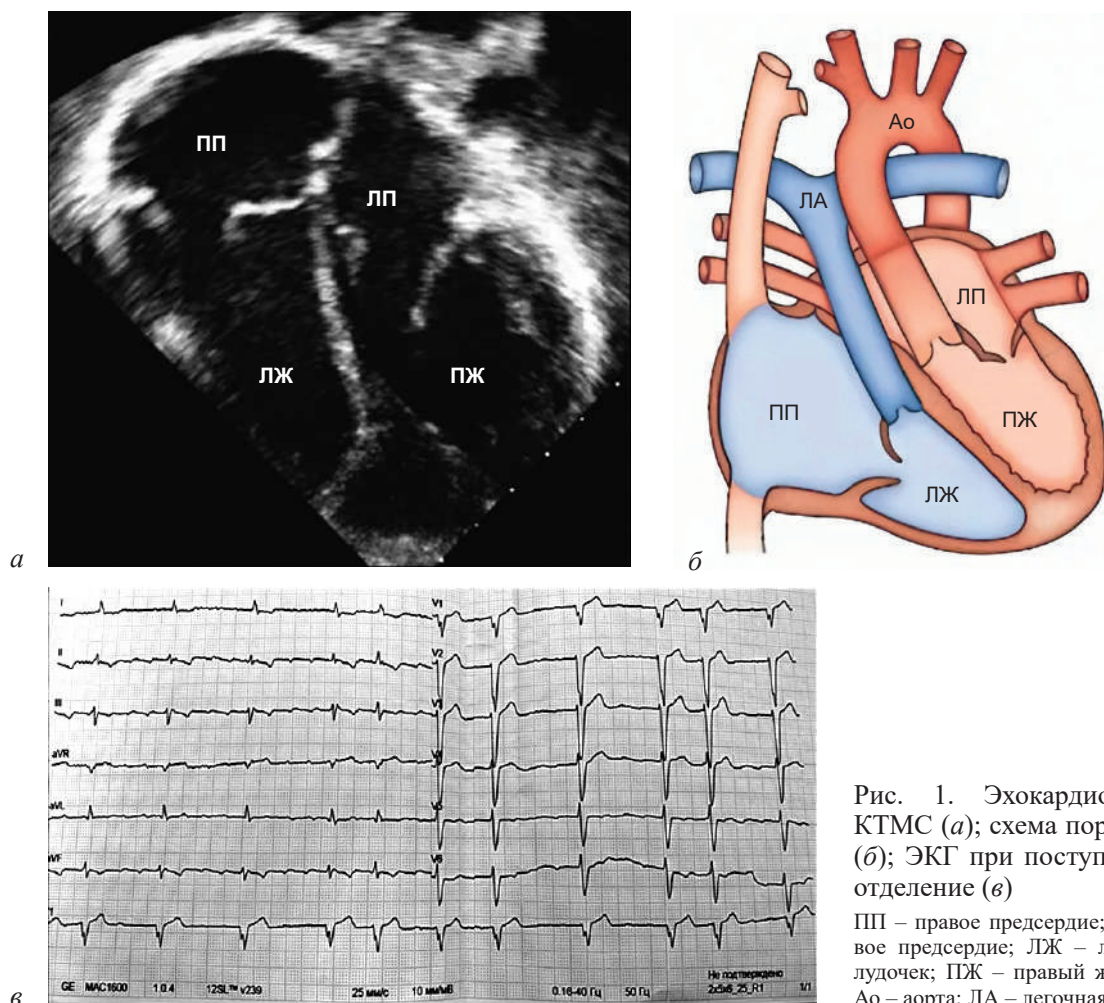


Рис. 1. Эхокардиография, КТМС (а); схема порока [10] (б); ЭКГ при поступлении в отделение (в)

ПП – правое предсердие; ЛП – левое предсердие; ЛЖ – левый желудочек; ПЖ – правый желудочек; Ао – аорта; ЛА – легочная артерия

[12]. В ряде случаев этому пороку свойственна аномальная закладка атриовентрикулярного (АВ) узла и проводящей системы, которые располагаются интрамиокардиально, пенетрируя переднюю стенку. Это становится причиной непрерывной травматизации вследствие сокращений миокарда желудочков. Процессы склерозирования и фиброизирования у таких пациентов прогрессируют, приводя к полной поперечной блокаде. Риск развития АВ-блокады III степени составляет около 2% в год [13].

Эта статистика обуславливает отношение специалистов к нарушениям проводимости у пациентов с врожденными пороками как к состояниям заведомо органической природы. Однако 70% пациентов с КТМА не имеют брадиаритмии. Поэтому данная когорта требует персонализированного подхода.

Клинический случай

Пациентка Г., 53 года, с корригированной транспозицией магистральных артерий (рис. 1, а, б), не оперирована по поводу порока.

Госпитализирована в связи с повышенной утомляемостью на фоне персистирующей формы трепетания предсердий (рис. 1, в). Пациентка также отмечает редкие синкопальные состояния.

Было принято решение о проведении операции с использованием навигационной системы и последующим электрофизиологическим исследованием с целью исключения синдрома слабости синусового узла и нарушения атриовентрикулярного проведения. При построении активационной и анатомической карт подтверждено истмус-зависимое трепетание предсердий, которое было купировано линейной аблацией в кавотрикуспидальном перешейке. Самостоятельное восстановление синусового ритма сопровождалось паузой длительностью не более 2 с.

Электрофизиологические параметры: время восстановления функции синусового узла составило 1400 мс, скорректированное время восстановления функции синусового узла – 250 мс, что свидетельствует о ее сохранности. Однако интервал P–Q составлял 340 мс при частоте

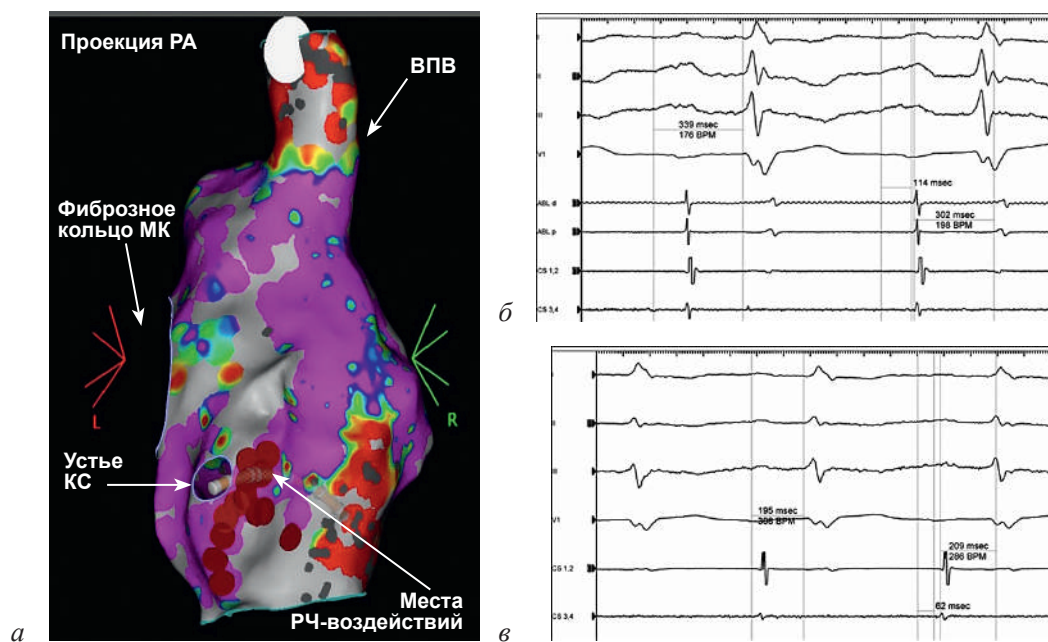


Рис. 2. Анатомическая и биполярная карты, задне-передняя проекция (РА) (а); ритм после купирования ТП, до проведения нейромодуляции (б); ритм после выполненной нейромодуляции (в)

КС – коронарный синус; ВПВ – верхняя полая вена; РЧ – радиочастотный

сердечных сокращений 55 уд/мин, а антеградная точка Венкебаха (АТВ) – 920 мс. Поскольку на ЭКГ было зарегистрировано проведение 1:1 на интервале стимуляции 600 мс (см. рис. 1, в), принято решение о расширении протокола операции с включением нейромодуляции.

Воздействия были нанесены в зоне устья коронарного синуса (рис. 2, а). Эффект воздействий включал укорочение интервала P–Q до 195 мс (рис. 2, в) и снижение АТВ до 450 мс, что соответствует частоте сердечных сокращений 130 уд/мин.

Воздействия выполнялись с использованием энергии мощностью 30 Вт, поскольку глубина поражения при этой мощности на 20% больше по сравнению с энергией 45 Вт [13]. Плотность и глубина воздействия позволили достигнуть выраженного эффекта при униатриальном подходе. Через 2 года после операции, по результатам холтеровского мониторирования, пароксизмы АВ-блокады не отмечаются.

Открытые операции

Оперативные вмешательства на сердце, такие как протезирование митрального клапана, часто сопровождаются поражением проводящей системы сердца [14]. Канюляция для проведения искусственного кровообращения, биатриальный доступ через крышу левого предсердия (доступ по Гиродону), манипуляции

с фиброзным скелетом сердца – каждая из этих хирургических манипуляций может привести к развитию ятрогенной брадиаритмии. Согласно опыту департамента кардиохирургии Университета Людвиг-Максимилиана (Мюнхен, Германия), после вмешательств на митральном клапане риск развития АВ-блокады достигает 7,8% в год (95% доверительный интервал 5,9–9,8%) [15].

Этиология ятрогенных блокад, несомненно, связана с повреждением проводящей системы. Однако важную роль играет и сохраненный тонус парасимпатической системы при компретации АВ-узла. Снижение способности собственной АВ-системы к проведению может быть окончательно ингибировано сохранной системой иннервации. В случае изначально повышенного тонуса парасимпатической системы даже незначительная компретация узла способна привести к АВ-блокаде.

Клинический случай

Пациент С., 37 лет, перенес протезирование митрального клапана в 2017 г. В раннем послеоперационном периоде были задокументированы ятрогенная АВ-блокада III степени и синдром слабости синусового узла по типу синусовой брадикардии, в связи с чем был имплантирован двухкамерный электрокардиостимулятор. Через 3 мес был отмечен пролежень

ИНТЕРПРЕТАЦИЯ

Имплантирован ЭКС DDDR режим данные о параметрах программирования отсутствуют.
 В период бодрствования спонтанный ритм : синусовый, редкие периоды аритмии с миграцией водителя ритма по предсердиям в покое, эпизоды эктопического предсердного ритма. Чрезмерный прирост ЧСС при нагрузке. Периоды синусовой тахикардии с ЧСС более 100 в покое и более 120 в мин. на умеренной активности. ЭКГ признаки тахикардального синдрома.
 В ночное время чередование спонтанного ритма и ритма ЭКС преимущественно по желудочковому каналу как р-управляемой стимуляции (всего 16455 навязанных сокращений - 18,6%), единичные навязанные комплексы по предсердному каналу и 2м каналам и единичные комплексы и короткие периоды стимуляции по желудочковому или 2-м каналам. Единичные сливные и псевдосливные сокращения предсердий и единичные сливные и псевдосливные сокращения желудочков.

Рис. 3. Результаты дооперационного холтеровского мониторирования

в области ложа ЭКС, что потребовало реимплантации прибора в кратчайшие сроки.

Пациент был госпитализирован с жалобами на сердцебиение. На дооперационном этапе, во время холтеровского мониторирования, регистрировались синдром тахикардии-брадикардии и пароксизмальная АВ-блокада II степени, которая разрешалась на фоне физической активности. Суточная доля стимуляции желудочков составила 18,6% при программировании аппарата в режиме VVI 40 (рис. 3).

При проведении медикаментозной денервации (внутривенное введение атропина в дозировке 0,02 мг/кг) были отмечены разрешение АВ-блокады, ускорение ритма на 25 уд/мин (25%) и полное купирование эктопических очагов ритма. Было принято решение о проведении операции с использованием навигационной системы с целью определения и элиминации возможных эктопических очагов активности, а также депарасимпатизации сердца.

После построения анатомической, активационной и биполярной карт очагов активности обнаружено не было. Ритм был синусовым, интервал P-Q составлял 250 мс при частоте 38 уд/мин, антеградная точка Венкебаха – 800 мс. Проведено картирование ганглионарных сплетений посредством записи высокочастотных фракционированных потенциалов (HAFE) в анатомических зонах расположения ганглионарных сплетений. HAFE регистрируются в местах ганглионарно-миокардиального интерфейса, где гетерогенность электропроводящих тканей приводит к расширению сигнала, а разнонаправленность его распространения – к фрагментации пиков активности (рис. 4).

Воздействия, выполненные по биатриальной методике, привели к ускорению синусового ритма до 112 уд/мин, укорочению интервала P-Q до 125 мс при данной частоте и коррекции АВ-проводения: антеградная точка Венкебаха сократилась до 420 мс. Интраоперационное введение атропина не стало причиной измене-

ний электрофизиологических параметров, что свидетельствует о высокой степени денервации в остром интраоперационном периоде.

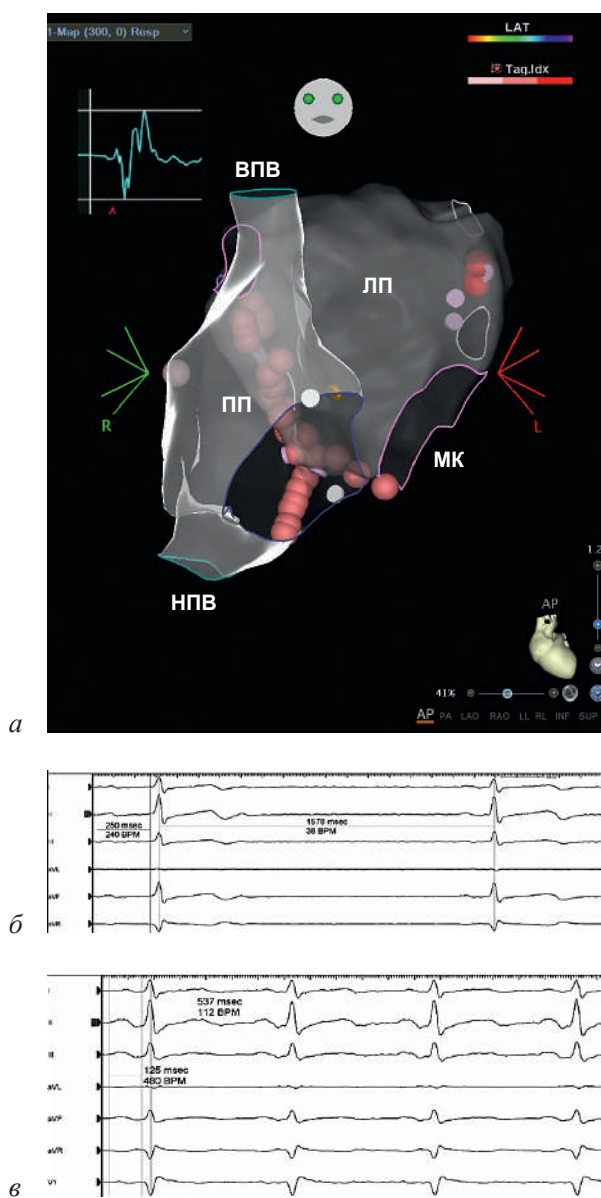


Рис. 4. Места невнесенных воздействий, пример записи высокочастотных фракционированных потенциалов (HAFE) (а); ритм до (б) и после (в) нейромодуляции

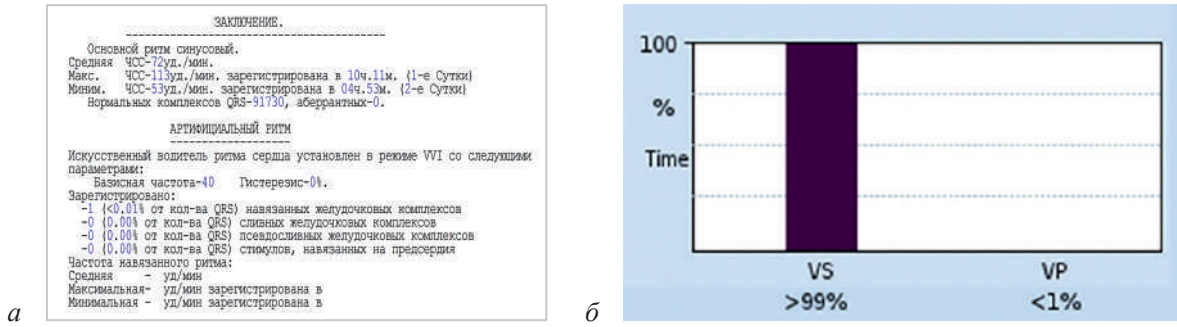


Рис. 5. Эффекты воздействий через 26 мес после операции (а), холтеровское мониторирование, статистика работы ЭКС (б)

VS (ventricular sensing) – процент чувствительности желудочковой активности; VP (ventricular pacing) – процент желудочкового навязывания

Через 26 мес после операции средняя частота сердечных сокращений не превышает нормы, при этом процент желудочковой стимуляции снизился до 1% при режиме VVI 40 (рис. 5). Срок службы аппарата с данными параметрами составляет приблизительно 5 лет. При сохранении эффекта от операции возможно рассмотрение эксплантации системы по причине отсутствия показаний.

Возрастные пациенты

Нарушения ритма сердца по брадиаритмическому типу часто встречаются у пациентов пожилого возраста. Причины кроются в увеличении распространенности гипертонической болезни и ишемической болезни сердца, а также в нако-

плении повреждений, что приводит к замещению клеток-водителей ритма жировой и фиброзной тканью и к дегенеративным изменениям в проводящей системе, что становится причиной развития брадикардий [15]. Этиология, как и в случае с послеоперационными блокадами, комплексная и связана не только с органическим поражением структур сердца, но и с сохранением тонууса вегетативной нервной системы на фоне снижения параметров автоматизма и проведения.

Синдром тахикардии-брадикардии является одной из форм синдрома слабости синусового узла [16]. Лечение хронотропной недостаточности является неотъемлемым этапом в комплексном лечении наджелудочковых нарушений ритма сердца. Приведем пример успешной мо-

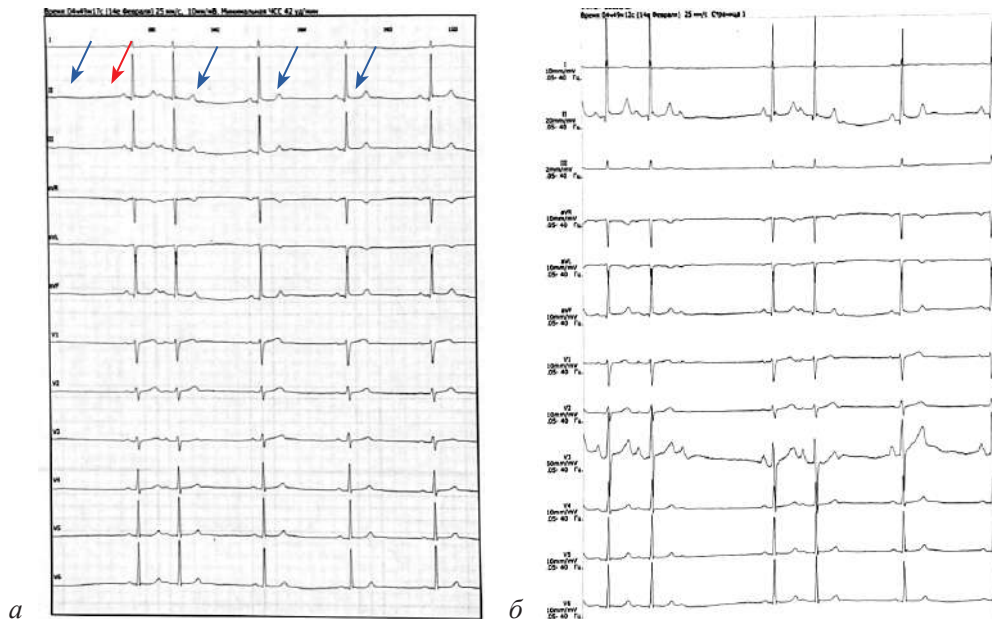


Рис. 6. Холтеровское мониторирование до операции:

а – экстрасистолия по типу Р на Т, при ритме 42 уд/мин (красными стрелками указан эктопический ритм, синими – ритм синусового узла); б – АВ-блокада II степени при частоте 85 уд/мин, во время короткого пароксизма НЖТ

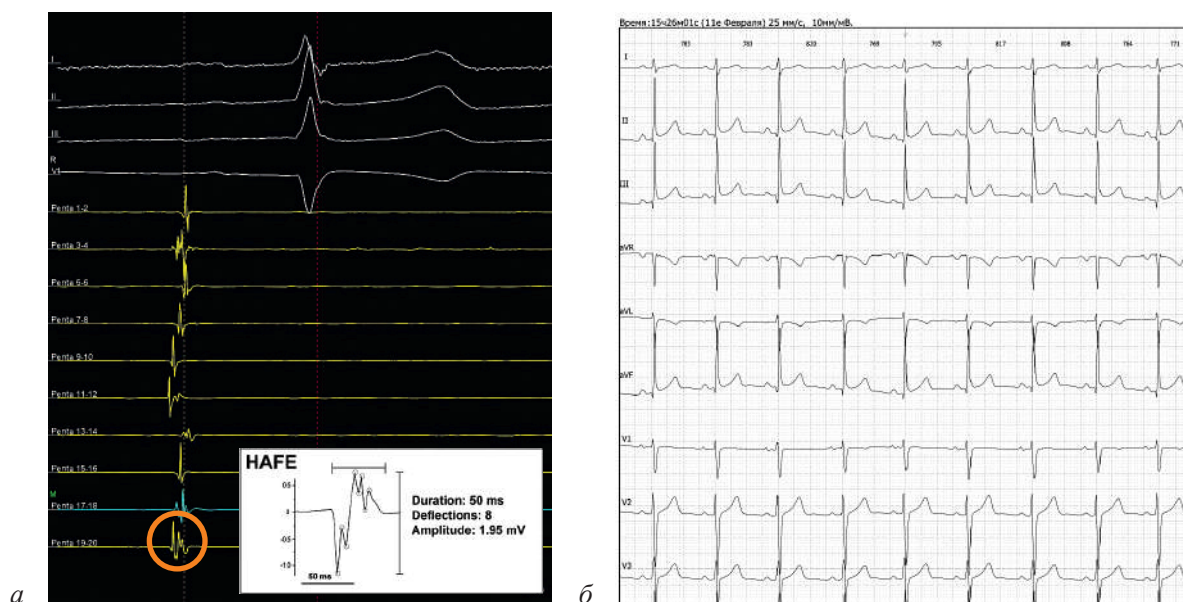


Рис. 7. Пример записи высокочастотных фракционированных потенциалов (HAFE) (а); интервал R-R 800 мс, 75 уд/мин, интервал P-Q 160 мс через год после операции (б)

дуляции парасимпатической системы у пациентки пожилого возраста как этапа лечения синдрома тахикардии-брадикардии.

Клинический случай

Пациентка О., 81 год. Более года отмечала приступы тахикардии, сопровождающиеся слабостью, повышенной утомляемостью и головокружением. В предоперационном периоде проведено холтеровское мониторирование, в ходе которого было отмечено: средняя частота сердечных сокращений 59 уд/мин, частые ранние предсердные экстрасистолы, возникающие на фоне брадикардии, отсутствие экстрасистолии при ускоренном ритме, а также зарегистрированы пароксизмы АВ-блокады II степени по типу Мобитц I (рис. 6). Эти признаки свидетельствуют о наличии хронотропной недостаточности, разновидности синдрома слабости синусового узла.

Было принято решение о проведении первичной антральной изоляции, расширенной воздействиями в области ганглионарных сплетений. После изоляции антральной части легочных вен дополнительно нанесена серия радиочастотных воздействий в областях регистрации высокочастотных фракционированных потенциалов в зонах прилегания ганглионарных сплетений (рис. 7, а).

Холтеровское мониторирование, проведенное после операции, показало полное отсутствие экстрасистолии, средняя частота сердечных со-

кращений увеличилась до 70 уд/мин, а положительные результаты сохранялись через год после операции (рис. 7, б).

Обсуждение

Представленные клинические случаи демонстрируют эффективность кардионейроабляции в лечении брадиаритмий у пациентов с органическими поражениями сердца, которые традиционно исключаются из протоколов нейромодуляции. Несмотря на общепринятое мнение о преимущественно органической природе нарушений проводимости в этих группах пациентов, наши данные свидетельствуют о значительной роли парасимпатической иннервации в патогенезе брадиаритмий.

У пациентки с корригированной транспозицией магистральных артерий применение КНА привело к существенному улучшению атрио-вентрикулярной проводимости и устранению симптоматики. У пациента после протезирования митрального клапана нейромодуляция позволила значительно снизить зависимость от электрокардиостимулятора и повысить качество жизни. У пациентки пожилого возраста с синдромом тахикардии-брадикардии КНА способствовала нормализации ритма и устранению симптомов хронотропной недостаточности [17, 18].

Эти результаты подчеркивают необходимость пересмотра подходов к лечению бради-

аритмий у пациентов с органическими поражениями сердца. КНА может быть эффективной альтернативой имплантации электрокардиостимулятора, особенно в случаях пароксизмальных нарушений ритма и при положительном ответе на медикаментозные пробы с атропином [19, 20].

Однако успех КНА во многом зависит от тщательного отбора пациентов и индивидуализированного подхода к процедуре. Регрессия эффекта возможна из-за недостаточной деструкции ганглионарных сплетений или прогрессирования основного заболевания. Для минимизации этого риска рекомендуются детальное электрофизиологическое картирование и расширение аблационного пособия в сторону увеличения вероятности трансмурального воздействия на ганглионарные зоны. Необходимы дальнейшие исследования с большим числом участников и длительным периодом наблюдения для оценки долгосрочной эффективности КНА у данной категории пациентов [11, 21].

Заключение

Кардионейроабляция является перспективной альтернативой имплантации электрокардиостимуляторов в лечении брадиаритмий, в том числе у пациентов с органическими поражениями сердца. При пароксизмальном характере брадиаритмий и положительном ответе на медикаментозные пробы КНА может обеспечить эффективное восстановление ритма и улучшение проводимости без необходимости постоянной стимуляции [22, 23].

Совершенствование протоколов отбора пациентов, оптимизация техники интраоперационной нейроабляции и накопление клинического опыта позволят расширить применение данного метода. Это может способствовать снижению зависимости пациентов от имплантируемых устройств, уменьшению рисков, связанных с хирургическими вмешательствами и инфекционными осложнениями, а также к повышению качества жизни пациентов [24].

Таким образом, кардионейроабляция может занять важное место в комплексном лечении брадиаритмий, являясь эффективной и безопасной альтернативой традиционным методам терапии.

Конфликт интересов. Авторы заявляют об отсутствии конфликта интересов.

Библиографический список/References

1. Сергуладзе С.Ю., Мационашвили Г.Р., Кулумбегов Г.Р. Автономная денервация сердца. Новый взгляд на возможности лечения брадиаритмий. *Сердечно-сосудистые заболевания. Бюллетень НЦССХ им. А.Н. Бакулева РАМН*. 2022; 23 (6): 606–615. DOI: 10.24022/1810-0694-2022-23-6-606-615
Serguladze S.Yu., Matsonashvili G.R., Kulumbegov G.R. Cardiac autonomic denervation. A novel approach to the treatment of bradyarrhythmias. *The Bulletin of Bakoulev Center. Cardiovascular Diseases*. 2022; 23 (6): 606–615 (in Russ.). DOI: 10.24022/1810-0694-2022-23-6-606-615
2. Шварц В.А., Сижазев Э.М. Чрескожная стимуляция ушной ветви блуждающего нерва: потенциал метода лечения различных сердечно-сосудистых заболеваний. *Клиническая физиология кровообращения*. 2023; 20 (1): 5–15. DOI: 10.24022/1814-6910-2023-20-1-5-15
Shvartz V.A., Sizhazhev E.M. Percutaneous stimulation of the auricular branch of the vagus: the potential of the method of treatment of different cardiovascular diseases. *Clinical Physiology of Circulation*. 2023; 20 (1): 5–15 (in Russ.). DOI: 10.24022/1814-6910-2023-20-1-5-15
3. Степанова Н.М., Сергуладзе С.Ю. Естественные патофизиологические процессы старения сердца как фактор развития сердечно-сосудистых заболеваний. *Креативная кардиология*. 2021; 15 (1): 72–86. DOI: 10.24022/1997-3187-2021-15-1-72-86
Stepanova N.M., Serguladze S.Yu. Natural pathophysiological processes of heart aging as a factor in the development of cardiovascular diseases. *Creative Cardiology*. 2021; 15 (1): 72–86 (in Russ.). DOI: 10.24022/1997-3187-2021-15-1-72-86
4. Хасиев С.Г., Самсонов В.Б., Матаев В.С. Нарушения ритма сердца при корригированной транспозиции магистральных сосудов: естественное течение, диагностика и лечение. *Клиническая физиология кровообращения*. 2021; 18 (1): 30–36. DOI: 10.24022/1814-6910-2021-18-1-30-36
Khasiev S.G., Samsonov V.B., Mataev V.S. Heart rhythm disorders with corrected transposition of the great arteries: natural course, diagnosis and treatment. *Clinical Physiology of Circulation*. 2021; 18 (1): 30–36 (in Russ.). DOI: 10.24022/1814-6910-2021-18-1-30-36
5. Pachon M.J.C., Pachon M.E.I., Pachon M.J.C., Lobo T.J., Pachon M.Z., Vargas R.N.A., Jatene A.D. “Cardioneuroablation” – new treatment for neurocardiogenic syncope, functional AV block and sinus dysfunction using catheter RF-ablation. *EP Europace*. 2005; 7 (1): 1–13. DOI: 10.1016/j.eupc.2004.10.003
6. Davidsen J.M., Skals R., Dalgaard F., Tayal B., Torp-Pedersen C., Søgaard P., Lee C.J. Recurrent syncope in patients with a pacemaker and bradyarrhythmia. *Scand. Cardiovasc. J*. 2023; 57 (1): 1–7. DOI: 10.1080/14017431.2022.2139860
7. Moore J.P., Dalal A.S. Conduction system pacing for patients with congenital heart disease. *Card. Electrophysiol. Clin*. 2023; 15 (4): 457–466. DOI: 10.1016/j.ccep.2023.06.009. Epub 2023 Aug 5.
8. Hulsmans M., Clauss S., Xiao L., Aguirre A.D., King K.R., Hanley A. et al. Macrophages facilitate electrical conduction in the heart. *Cell*. 2017; 169 (3): 510–522.e20. DOI: 10.1016/j.cell.2017.03.050
9. Голухова Е.З., Милиевская Е.Б., Филатов А.Г., Семёнов В.Ю., Прянишников В.В. Аритмология – 2022. Нарушения ритма сердца и проводимости. М.; 2023.
Golukhova E.Z., Milievskaya E.B., Filatov A.G., Semenov V.Yu., Pryanishnikov V.V. Arrhythmology – 2022. Cardiac rhythm and conduction disturbances. Moscow; 2023 (in Russ.).

10. Congenitally corrected transposition of the great arteries: atrioventricular and ventriculoarterial discordance. <https://thoracickey.com/congenitally-corrected-transposition-of-the-great-arteries-atrioventricular-and-ventriculoarterial-discordance/> (дата обращения 06.07.2024).
11. Mela Th., McGovern B.A., Garan H., Vlahakes G.J., Torchiana D.F., Ruskin J., Galvin J.M. Long-term infection rates associated with the pectoral versus abdominal approach to cardioverter defibrillator implants. *Am. J. Cardiol.* 2001; 88 (7): 750–753. DOI: 10.1016/s0002-9149(01)018445-8
12. Голухова Е.З., Милюевская Е.Б., Филатов А.Г., Семёнов В.Ю., Прянишников В.В. Аритмология – 2021. Нарушения ритма сердца и проводимости. М.; 2023: 16–20. Golukhova E.Z., Milievskaya E.B., Filatov A.G., Semenov V.Yu., Pryanishnikov V.V. Arrhythmology – 2021. Cardiac rhythm and conduction disturbances. Moscow; 2022 (in Russ.).
13. Tan J., Yang M., Wang H., Shen C., Wu M., Xu H. et al. Moderate heart rate reduction promotes cardiac regeneration through stimulation of the metabolic pattern switch. *Cell. Rep.* 2022; 38 (10): 110468. DOI: 10.1016/j.celrep.2022.110468
14. Vandenberg B., Lei L.Y., Ballantyne B., Vickers D., Liang Z., Sheldon R.S. et al. Cardioneuroablation for vasovagal syncope: A systematic review and meta-analysis. *Heart Rhythm.* 2022; S1547-5271(22)02088-4.
15. Anderson R.H., Becker A.E., Arnold R., Wilkinson J.L. The conducting tissues in congenitally corrected transposition. *Circulation.* 1974; 50: 911–923.
16. Wilkinson J.L., Smith A., Lincoln C., Anderson R.H. Conducting tissues in congenitally corrected transposition with situs inversus. *Br. Heart J.* 1978; 40: 41–48.
17. Ghauri H., Iqbal R., Ahmed S., Ashraf A., Khan M.S.Q., Malik J. et al. Predictors of permanent pacemaker insertion after mitral valve replacement: A systematic review. *Pacing Clin. Electrophysiol.* 2022; 45 (5): 681–687. DOI: 10.1111/pace.14484. Epub 2022 Apr 9.
18. Herrmann F.E.M., Schleith A.S., Graf H., Sadoni S., Hagl C., Bagaev E., Juchem G. Tricuspid valve annuloplasty and mitral valve replacement are associated with bradyarrhythmia after mitral valve surgery. *J. Cardiovasc. Electrophysiol.* 2021; 32 (4): 1103–1110. DOI: 10.1111/jce.14932. Epub 2021 Feb 18.
19. Gupta A.K., Maheshwari A., Tresch D.D., Thakur R.K. Cardiac arrhythmias in the elderly. *Card. Electrophysiol. Rev.* 2002; 6 (1–2): 120–128. DOI: 10.1023/a:1017963928016
20. Tse G., Liu T., Li K.H., Laxton V., Wong A.O., Chan Y.W. et al. Tachycardia-bradycardia syndrome: Electrophysiological mechanisms and future therapeutic approaches (Review). *Int. J. Mol. Med.* 2017; 39 (3): 519–526. DOI: 10.3892/ijmm.2017.2877. Epub 2017 Feb 6.
21. Qin M., Zhang Y., Liu X., Jiang W.F., Wu S.H., Po S. Atrial ganglionated plexus modification: a novel approach to treat symptomatic sinus bradycardia. *JACC Clin. Electrophysiol.* 2017; 3 (9): 950–959.
22. Aksu T., Gopinathannair R., Bozyel S., Yalin K., Gupta D. Cardioneuroablation for treatment of atrioventricular block. *Circ. Arrhythm. Electrophysiol.* 2021; 14 (9): 841–850. DOI: 10.1161/CIRCER.121.0100.18
23. Aksu T., Guler T.E. Cardioneuroablation in the management of vasovagal syncope, sinus node dysfunction and functional atrioventricular block: patient selection based on supporting evidence. *J. Atr. Fibrillation.* 2020; 13 (1): 2396. DOI: 10.4022/jafib.2396
24. Deharo J.C. Pathways for training and accreditation for transvenous lead extraction. *Eur. Heart Rhythm. Assoc. Europace.* 2012; 14 (1): 124–134. DOI: 10.1093/eurpace/eur338

Поступила 07.08.2024

Принята к печати 16.12.2024