Рубрика: клиническая электрофизиология

© А.Г. ФИЛАТОВ, Ф.В. СМАЗНОВ, Д.С. ФОМИНА, Г.А. АВАНЕСЯН, М.Г. МЕЛАДЗЕ, 2025

© АННАЛЫ АРИТМОЛОГИИ, 2025

УДК 616.12-008.313.2+616.145-007.271]-089

DOI: 10.15275/annaritmol.2025.1.2

УСПЕШНОЕ УСТРАНЕНИЕ ДВУХПЕТЛЕВОГО ТИПИЧНО-АТИПИЧНОГО ТРЕПЕТАНИЯ ПРЕДСЕРДИЙ У ПАЦИЕНТА С ОККЛЮЗИЕЙ ВЕРХНЕЙ ПОЛОЙ ВЕНЫ И ПЕРСИСТИРУЮЩЕЙ ЛЕВОЙ ВЕРХНЕЙ ПОЛОЙ ВЕНОЙ, ВПАДАЮЩЕЙ В КОРОНАРНЫЙ СИНУС

Тип статьи: клинический случай

А.Г. Филатов, Ф.В. Смазнов, Д.С. Фомина, Г.А. Аванесян, М.Г. Меладзе

ФГБУ «Национальный медицинский исследовательский центр сердечно-сосудистой хирургии им. А.Н. Бакулева» Минздрава России, Рублевское ш., 135, Москва, 121552, Российская Федерация

Филатов Андрей Геннадьевич, д-р мед. наук, профессор, заведующий отделением; orcid.org/0000-0002-7026-7814
Смазнов Федор Владиславович, ординатор; orcid.org/0009-0007-0713-0771
Фомина Дарья Сергеевна, аспирант, сердечно-сосудистый хирург; orcid.org/0000-0002-5211-2237
Аванесян Грайр Араратович, канд. мед. наук, науч. сотр., сердечно-сосудистый хирург; orcid.org/0000-0001-5367-8382, e-mail: grair707@mail.ru
Меладзе Майя Гурамовна, науч. сотр., кардиолог; orcid.org/0000-0002-3372-0456

Леворасположенная верхняя полая вена (ЛВПВ) – редкая врожденная аномалия развития сердечно-сосудистой системы, которая встречается в общей популяции у людей со здоровым сердцем в 0,3–0,5% случаев. При этом у пациентов с врожденными пороками сердца (ВПС) частота встречаемости ЛВПВ достигает 4,5%. Данная аномалия, особенно после коррекции ВПС, может сопровождаться развитием различных нарушений ритма сердца.
Катетерная аблация – безопасная и эффективная стратегия лечения предсердной тахиаритмии у пациентов после коррекции ВПС. В статье представлен клинический случай пациента после коррекции дефекта межпредсердной перегородки и частичного аномального дренажа легочных вен. Результат вмешательства показывает возможности и правильность выбранной тактики лечения с использованием высокоплотного нефлюороскопического навигационного картирования.

Ключевые слова: инцизионное нарушение ритма, атипичное трепетание предсердий, врожденный порок сердца, радиочастотная аблация

SUCCESSFUL ELIMINATION OF TWO-LOOP TYPICAL-ATYPICAL ATRIAL FLUTTER IN A PATIENT WITH OCCLUSION OF THE SUPERIOR VENA CAVA AND PERSISTENT LEFT SUPERIOR VENA CAVA FLOWING INTO THE CORONARY SINUS

A.G. Filatov, F.V. Smaznov, D.S. Fomina, G.A. Avanesyan, M.G. Meladze

Bakoulev National Medical Research Center for Cardiovascular Surgery, Moscow, 121552, Russian Federation

Andrey G. Filatov, Dr. Med. Sci., Head of the Department; orcid.org/0000-0002-7026-7814
Fedor V. Smaznov, Resident Physician; orcid.org/0009-0007-0713-0771
Darya S. Fomina, Postgraduate, Cardiovascular Surgeon; orcid.org/0000-0002-5211-2237
Grayr A. Avanesyan, Cand. Med. Sci., Researcher, Cardiovascular Surgeon; orcid.org/0000-0001-5367-8382, e-mail: grair707@mail.ru
Maya G. Meladze, Researcher, Cardiologiost; orcid.org/0000-0002-3372-0456

Left superior vena cava (LSVC) is a rare congenital anomaly of the cardiovascular system, which occurs in the general population in people with a healthy heart in 0.3–0.5% of cases. At the same time, in patients with congenital heart defects (CHD), the incidence of LSVC reaches 4.5%. This anomaly, especially after correction of CHD, can be accompanied by the development of various heart rhythm disturbances.

Catheter ablation is a safe and effective strategy for the treatment of atrial tachyarrhythmia in patients after correction of CHD. In the presented clinical case, a patient is described after correction of atrial septal defect and correction of partial anomalous pulmonary venous drainage. The result of the intervention shows the possibilities and correctness of the chosen treatment tactics using high-density non-fluoroscopic navigation mapping.

Keywords: incisional rhythm disorder, atypical atrial flutter, congenital heart disease, radiofrequency ablation

Введение

Леворасположенная верхняя полая вена (ЛВПВ) – редкая врожденная аномалия развития сердечно-сосудистой системы, которая встречается в общей популяции у людей со здоровым сердцем в 0,3–0,5% случаев. При этом у пациентов с наличием врожденных пороков сердца (ВПС) частота встречаемости ЛВПВ достигает 4,5% [1] Данная аномалия образуется в связи с нарушением процесса облитерации левой передней кардиальной вены, которая в период внутриутробного развития передает венозную кровь через большую кардиальную вену и коронарный синус (КС) в правое предсердие. Затем происходят облитерация аналогичной вены с правой стороны и атрезия правой верхней полой вены (ПВПВ) [2].

В 80–90% случаев ЛВПВ сочетается с ПВПВ и может сопровождаться другими сердечными аномалиями, такими как аномальные соединения легочных вен, коарктация аорты, тетрада Фалло, транспозиция магистральных сосудов, а также открытый артериальный проток [3].

В 1950 г. J. Edwards et al. впервые описал данную аномалию, при этом было установлено, что ЛВПВ в 80–92% случаев дренируется в правое предсердие через расширенный КС, а в 10–20% случаев отмечается дренирование в левое предсердие [4, 7].

В большинстве случаев данная аномалия является случайной находкой при катетеризации сердца или ангиокардиографии. Обнаружить ЛВПВ можно, если катетеризация или введение рентгеноконтрастных препаратов производится через вены левой руки. В таких случаях катетер или окрашенная рентгеноконтрастным веществом кровь из левой безымянной вены, приблизительно на уровне среднеключичной линии, изменяет свой ход, направляясь вниз и кзади, после чего в области нижней поверхности сердца, проходя через КС, впадает в правое предсердие. Обычно аномалия развития ВПВ не приводит к гемодинамическим значимым нарушениям и не требует хирургической коррекции [5, 6].

Таким образом, такая аномалия часто сочетается с другими ВПС и является случайной находкой во время выполнения медицинского вмешательства и может повлиять на ход различных процедур, таких как имплантация электрокардиостимулятора (ЭКС), имплантация временного эндокардиального электрода, имплантация кардиовертера-дефибриллятора, пункции межпредсердной перегородки, электрофизиологическое исследование сердца (ЭФИ) и выполнение радиочастотной аблации (РЧА) [8, 9]

Описание случая

Пациент В., 32 лет, обратился к кардиологу с жалобами на приступы аритмичного сердцебиения. Со слов пациента, приступы возникают в покое и не связаны с физической нагрузкой. Из анамнеза известно, что больному в 1994 г. в возрасте 1,5 лет были выполнены операция пластики дефекта межпредсердной перегородки и коррекция частичного аномального дренажа легочных вен. В связи с развитием синдрома слабости синусного узла, синусовой брадикардии и атриовентрикулярной блокады II степени Мобитц 2 в 2004 г. (в возрасте 10 лет) был имплантирован двухкамерный ЭКС с использование подключичной вены.

Через 10 лет, в январе 2014 г., при плановом тестировании ЭКС выявлено истощение батареи и нарушение ритма сердца по типу трепетания предсердий, давность которого установить не представлялось возможным. В связи с этим больному была выполнена смена ЭКС с последующим проведением электроимпульсной терапии. В связи с наличием частых пароксизмов трепетания предсердий в сентябре 2014 г. пациенту была выполнена РЧА кавотрикуспидального истмуса с положительным эффектом.

В январе 2024 г. пациент был госпитализирован в пульмонологическое отделение одной из московский городских больниц в связи с развитием левосторонней нижнедолевой деструктивной пневмонии, которая осложнилась парапневмоническим левосторонним экссудативным плевритом и экссудативным перикардитом. Была назначена интенсивная терапия, выполнена видеоторакоскопия слева с ревизией и санацией левой плевральной полости и установкой активного дренажа. На фоне проводимого лечения пациент отметил улучшение самочувствия и был выписан. Однако после перенесенного заболевания возникли частые приступы тахикардии. По данным электрокардиографии (ЭКГ) в момент пароксизма регистрируется трепетание предсердий с частотой желудочковых сокращений 75 уд/мин. Пациент госпитализирован в НМИЦ ССХ им. А.Н. Бакулева для проведения ЭФИ и РЧА аритмогенных зон.

Операция

Пациент доставлен в рентгеноперационную. Построение электроанатомической и активационной карт выполнено при помощи нефлюороскопической навигационной системы с возможностью выполнения высокоплотного картрования. Исходно регистрируется трепетание предсердий с частотой желудочковых сокращений 85–100 уд/мин.

По методике Сельдингера дважды выполнена катетеризация левой бедренной вены с использованием двух интродьюсеров. При позиционировании диагностического электрода в КС наблюдается его продвижение, выходящее за контур сердца, в направлении левой подключичной вены вдоль левого края позвоночного столба (рис. 1, 2). Исходя из этого сделан вывод о наличии добавочной верхней левой полой вены, дренирующейся в КС.

На эндограмме с электрода, локализованного в КС, регистрируется трепетание предсердий с длительностью цикла 395 мс и правым фронтом активации предсердий (рис. 2).

Далее на тахикардии с помощью картирующего электрода выполнено высокоплотное омниполярное картирование полости правого предсердия с построением электроанатомической и активационной карты. При построении электроанатомической карты правого предсердия отмечается невозможность позиционирования картирующего электрода в ВПВ. Стоит учитывать, что предсердный электрод и желудочковый электрод располагаются в ПВПВ и при попытке позиционирования электрода в ВПВ отмечается окклюзия данной вены.

После построения и сбора данных изучались полученные электроанатомическая и активационная карты для определения зон замедленного проведения. Было выявлено су-

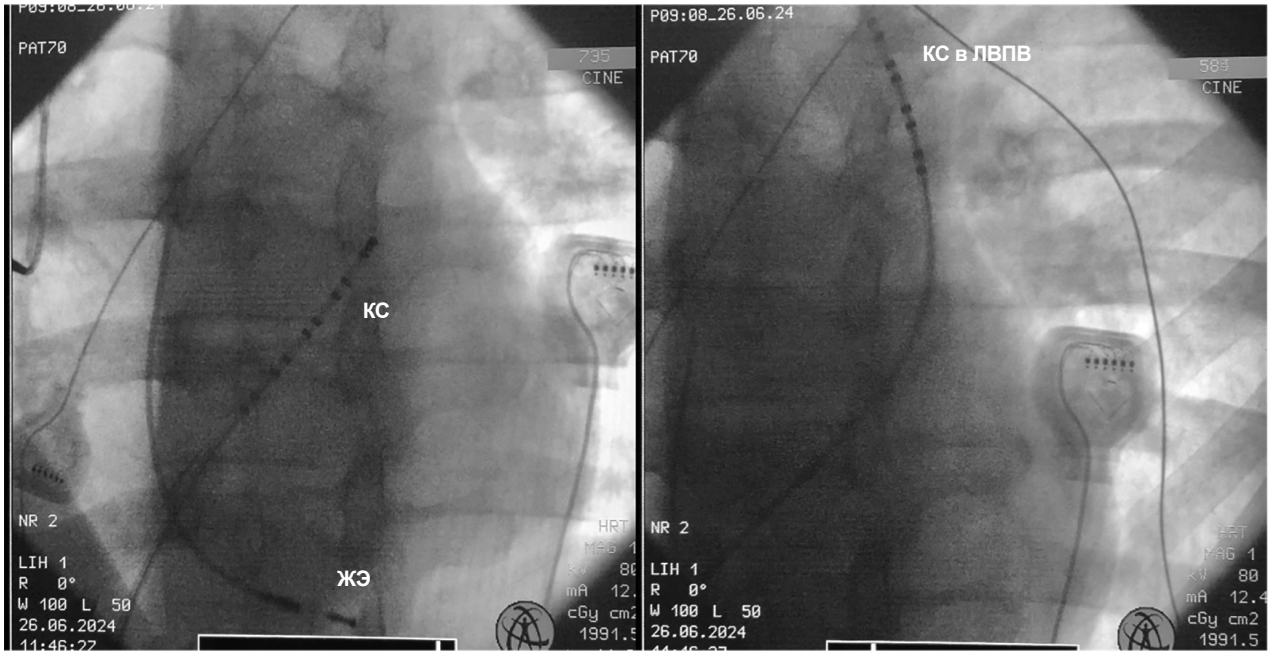

Рис. 1. Рентгеноскопия в левой косой проекции.

КС – коронарный синус, КС в ЛВПВ – коронарный синус в леворасположенной верхней полой вене, ЖЭ – желудочковый электрод

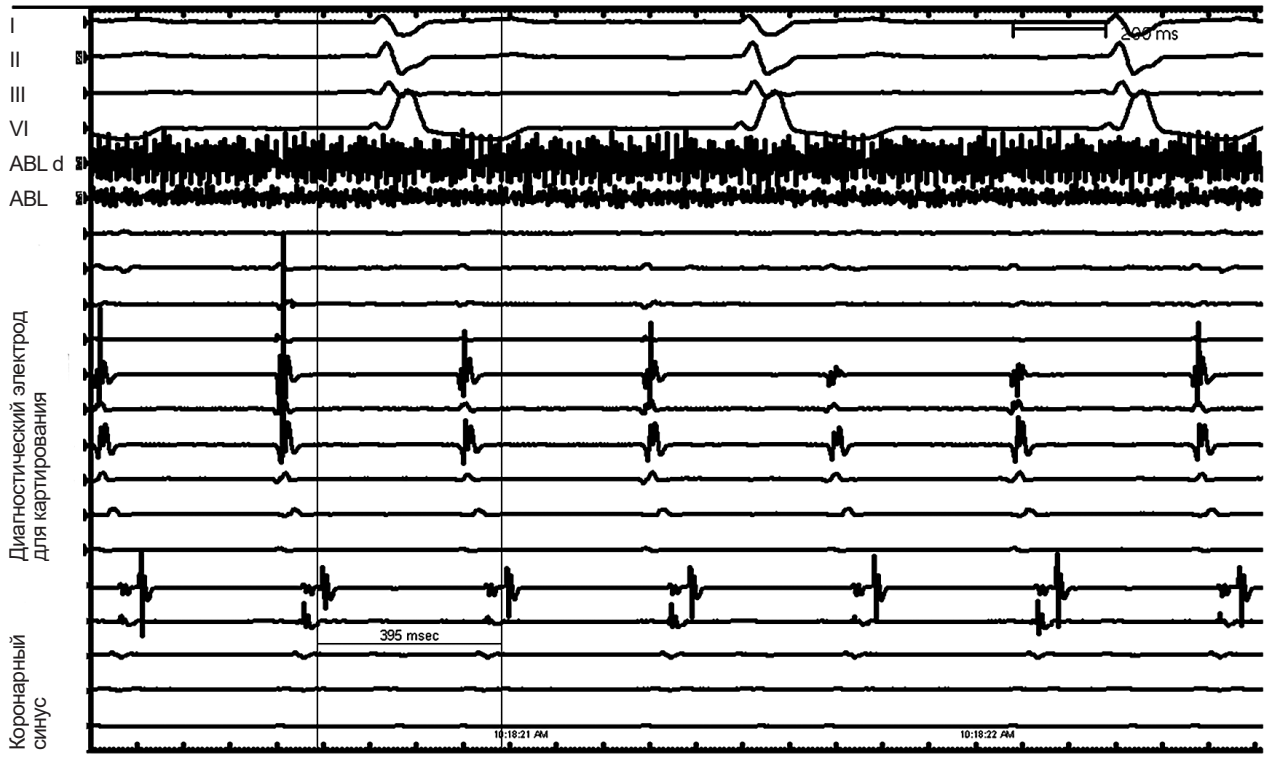

Рис. 2. Эндограмма, на которой происходит регистрация электрических потенциалов с диагностического электрода, установленного в КС в момент регистрации пароксизма атипичного трепетания предсердий при выполнении РЧА: отведения поверхностной ЭКГ I, II, III и V1, электрограммы с электрода, находящегося в КС, и диагностического электрода для выполнения высокоплотного картирования

ществование двух последовательных кругов распространения импульса, формирующих двухпетлевое re-entry.

Первая петля соответствует типичной форме трепетания предсердий, при которой волна возбуждения вращается вокруг трехстворчатого клапана против часовой стрелки, а зона функционального блока располагается в области кавотрикуспидального истмуса (рис. 3, *а*).

Вторая петля возбуждения распространяется по боковой стенке правого предсердия вокруг зоны послеоперационного рубца с зоной замедленного проведения между фиброзной тканью и нижней полой веной. Данный круг re-entry соответствует атипичному инцизионному трепетанию (рис. 3, *б*).

После этого диагностический электрод извлечен из полости правого предсердия и заменен на аблационный орошаемый катетер с датчиком контактного усилия. Выполнена точечная РЧА по типу point by point по боковой стенке правого предсердия от области рубца до НПВ в области зоны замедленного проведения. Параметры аблации: P = 40 W, imp = 91–112 Ohm, t = 33–36 С, АИ – от 4,0 до 5,0. После чего отмечается трансформация фронта возбуждения и укорочение длительности цикла тахикардии до 248 мс. Выполнено радиочастотное воздействие по типу point by point в области кавотрикуспидального истмуса от ТК до НПВ. Параметры аблации: P = 40 W, imp = 91–112 Ohm, t = 33–36 С, АИ – от 4,0 до 5,0 (рис. 4).

Во время выполнения РЧА наблюдается удлинение длительности цикла тахикардии до 300 мс с дальнейшим купированием тахикардии и восстановлением синусового ритма с частотой желудочковых сокращений 40 уд/мин.

Обсуждение

Основным методом коррекции ВПС был и остается оперативный. Соответственно, число пациентов с оперированным сердцем, в свою очередь, также будет расти. Нередкое раннее и отдаленное осложнение оперативного лечения ВПС – развитие послеоперационных нарушений ритма сердца. Наиболее частыми в данной группе являются инцизионные предсердные нарушения ритма [9, 10].

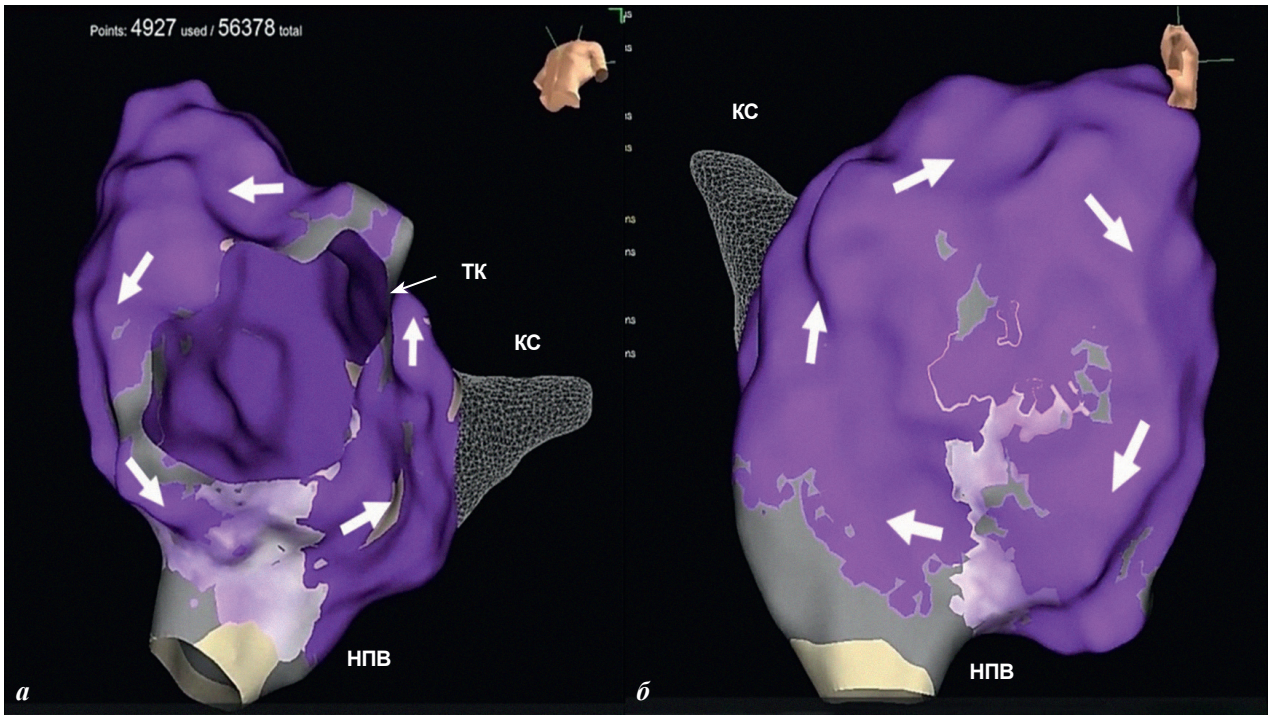

Рис. 3. Активационная карта правого предсердия:

а – демонстрация распространения волны возбуждения вокруг ТК; *б* – демонстрация распространения волны возбуждения вокруг зоны рубцово-измененного миокарда

НПВ – нижняя полая вена, ТК – трехстворчатый клапан. Стрелками указан фронт распространения возбуждения в правом предсердии

Наиболее часто встречаемой послеоперационной аритмией считается правопредсердное типичное трепетание предсердий, его частота в различных источниках варьирует от 39 до 61%. При этом только треть из этих аритмий можно объяснить проведенным вмешательством, остальные в бóльшей степени объясняются патологической анатомией сердца при ВПС. Вторые по частоте нарушения ритма – это инцизионные предсердные риентри-тахикардии, которые напрямую объясняются вмешательством в миокард предсердий, возникают, как правило, вследствие объемных вмешательств на предсердиях, к примеру, при процедурах Сеннинга или Мастарда [11].

Однако зачастую некоторые ВПС могут протекать бессимптомно и дифференцироваться только при проведении различных диагностических и операционных вмешательств, как это было продемонстрировано и в нашем случае.

Нарушение ритма сердца и сопутствующая врожденная патология сердца могут привести к развитию гемодинамически значимых пароксизмов тахиаритмий, что, в свою очередь, увеличивает риск развития внезапной сердечной смерти. В частности, у пациентов после перенесенной коррекции ВПС отмечается наличие дополнительных зон для развития атипичных форм трепетания предсердий. С целью снижения опасности этих осложнений рекомендуется выполнение РЧА, однако для достижения большей эффективности и снижения риска развития рецидива рекомендуется использование современных навигационных систем для высокоплотного картирования [12].

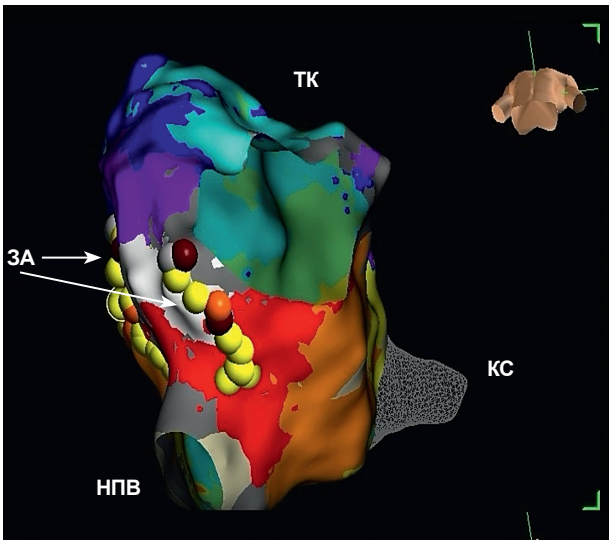

Рис. 4. Электроанатомическая карта правого предсердия.

ЗА – зона аблации. Стрелками указан фронт распространения возбуждения в правом предсердии

Заключение

Катетерная абляция – безопасная и эффективная стратегия лечения предсердной тахиаритмии у пациентов после коррекции ВПС. В представленном клиническом случае описан пациент после коррекции дефекта межпредсердной перегородки и частичного аномального дренажа легочных вен. Результат вмешательства показывает возможности и правильность выбранной тактики лечения с использованием высокоплотного нефлюороскопического навигационного картирования.

Конфликт интересов. Авторы заявляют об отсутствии конфликта интересов.

Библиографический список/References

1. Zhong Y.L., Long X.-M., Jiang L.-Y. et al. Surgical treatment of dextroversion, isolated persistent left superior vena cava draining into the left atrium. *J. Card. Surg*. 2015; 30 (10): 767–770. DOI: 10.1111/jocs.12611
2. Рыков М.Ю., Кириллова О.А., Дайлидите В.В. и др. Аномальное развитие верхней полой вены: клинический пример. *Онкопедиатрия*. 2015; 2 (2): 149–153. DOI: 10.15690/onco.v2i2.1347
   Rykov M.Yu., Kirillova O.A., Dailidite V.V. et al. Abnormal anatomy of the vena cava superior: a clinical case. *Onkopediatria*. 2015; 2 (2): 149–153. DOI: 10.15690/onco.v2i2.1347
3. Kula S., Cevik A., Sanli C. et al. Persistent left superior vena cava: experience of a tertiary health-care center. *Pediatr. Int*. 2011; 53 (6): 1066–1069. DOI: 10.1111/j.1442-200X.2011.03443.x.
4. Edwards J., DuShane J. Thoracic venous anomalies. *Arch. Pathol*. 1950; 49: 514–537.
5. Dinasarapu C.R., Adiga G.U., Malik S. Recurrent cerebral embolism associated with indwelling catheter in the presence of anomalous neck venous structures. *Am. J. Med. Sci*. 2010; 340 (5): 421–423. DOI: 10.1097/MAJ.0b013e3181eed62f
6. Сергеев А.В., Шафиев Э.Х., Алациев Т.Д. Случай успешной имплантации двухкамерного электрокардиостимулятора через добавочную левую верхнюю полую вену. *Анналы аритмологии.* 2017; 14 (3): 171–176. DOI: 10.15275/annaritmol. 2017.3.8
   Sergeev A.V., Shafiev E.Kh., Alatsiev T.D. A case report of the successful dual chamber pacemeker implantation through the persistent left-sided superior vena cava. *Annaly Aritmologii*. 2017; 14 (3): 171–176 (in Russ.). DOI: 10.15275/annaritmol. 2017.3.8
7. Бокерия Л.А., Филатов А.Г., Ковалев А.С., Шалов Р.З. Клинический случай лечения фибрилляции предсердий у новорожденных детей. *Анналы аритмологии*. 2014; 11 (3): 185–189. DOI: 10.15275/annaritmol.2014.3.7
   Bockeria L.A., Filatov A.G., Kovalev A.S., Shalov R.Z. Clinical case of the treatment of atrial fibrillation in newborns. *Annaly Aritmologii*. 2014; 11 (3): 185–189 (in Russ.). DOI: 10.15275/annaritmol.2014.3.7
8. Бокерия Л.А., Шалов Р.З. Использование многополюсных диагностических электродов при катетерном лечении фибрилляции предсердий. *Анналы аритмологии*. 2019; 16 (2): 71–80. DOI: 10.15275/annaritmol.2019.2.2
   Bockeria L.A., Shalov R.Z. The use of a multipolar diagnostic electrodes in catheter treatment of atrial fibrillation. *Annaly Aritmologii*. 2019; 16 (2): 71–80 (in Russ.). DOI: 10.15275/annaritmol.2019.2.2
9. Филатов А.Г., Самсонов В.Б., Шалов Р.З. и др. Гибридный подход к устранению атриовентрикулярной узловой тахикардии методом радиочастотной абляции у пациента после операции Фонтена в модификации экстракардиального кондуита. *Креативная кардиология*. 2021; 15 (1): 99–107. DOI: 10.24022/1997-3187-2021-15-1-99-107
   Filatov A.G., Samsonov V.B., Shalov R.Z. et al. Hybrid approach to the elimination of atrioventricular nodal tachycardia by radiofrequency ablation in a patient after Fontan operation in the modification of extracardial conduit. *Creative Cardiology*. 2021; 15 (1): 99–107 (in Russ.). DOI: 10.24022/1997-3187-2021-15-1-99-107
10. Lü F., Eckman P.M., Liao K.K. et al. Catheter ablation of hemodynamically unstable ventricular tachycardia with mechanical circulatory support. *Int. J. Cardiol*. 2013; 168 (4): 3859–365. DOI: 10.1016/j.ijcard.2013.06.035
11. Vaidya V.R., Desimone C.V., Madhavan M. et al. Compatibility of electroanatomical mapping systems with a concurrent percutaneous axial flow ventricular assist device. *J. Cardiovasc. Electrophysiol*. 2014; 25 (7): 781–786. DOI: 10.1111/jce.12437
12. Reddy Y.M., Chinitz L., Mansour M. et al. Percutaneous left ventricular assist devices in ventricular tachycardia ablation: multicenter experience. *Circ. Arrhythm. Electrophysiol*. 2014; 7 (2): 244–250. DOI: 10.1161/CIRCEP.113.000548

Поступила 14.01.2025
Принята к печати 10.02.2025